

УДК 616.155.3-056.7:616.895.8j-036-07-08

DOI: 10.22141/2224-0713.3.97.2018.133681

Кирилова Л.Г., Мірошников О.О., Юзва О.О., Радзіховська О.В., Горб А.Л.  
ДУ «Інститут педіатрії, акушерства і гінекології НАМН України», м. Київ, Україна  
Медико-генетичний центр НДСЛ «Охматдит» МОЗ України, м. Київ, Україна  
КП «Херсонська дитяча обласна клінічна лікарня», м. Херсон, Україна

## Метахроматична лейкоцистозія з шизофреноподібним дебютом (огляд літератури та клінічний випадок)

**Резюме.** У статті наведені сучасні уявлення про етіологію, патогенез, клінічні прояви, підходи до діагностики та лікування рідкісного нейродегенеративного захворювання з групи лізосомних хвороб накопичення — метахроматичної лейкоцистозії. Також подано опис клінічного випадку ювенільної форми метахроматичної лейкоцистозії з дебютом у вигляді психіатричного захворювання.

**Ключові слова:** нейродегенеративні захворювання; лізосомні хвороби накопичення; метахроматична лейкоцистозія

### Вступ

У нейропедіатричній практиці часто доводиться зустрічатися з вродженими порушеннями обміну речовин у дітей, що проявляються затримкою або регресом розвитку та іншими неврологічними порушеннями, такими як епілептичні напади, спастичність, атаксія або екстрапірамідні порушення, а також множинними ураженнями внутрішніх органів, схильністю до тяжких інфекційних захворювань. У деяких пацієнтів метаболічні захворювання можуть проявлятися психічними порушеннями, частіше за все формуванням розладів аутистичного спектра. Пацієнти, які страждають від прихованих під клінічними масками психопатологій, орфанних (рідкісних) захворювань, якими частіше за все є порушення обміну речовин, довгі роки залишаються без належного діагнозу та лікування.

З кінця XIX століття у науковій літературі почали з'являтися описи пацієнтів, які страждали від прогресуючих уражень нервової системи, при цьому на автопсії виявлявся дифузний склероз головного мозку внаслідок дегенерації білої речовини. Ці захворювання протиставлялися дослідниками розсіяному склерозу, опи-

саному в 1868 році Ж.-М. Шарко. Починаючи з 1899 р. протягом наступних 30 років були описані хвороби Пелісеуса — Мерцбахера (1899, 1910), Краббе (1916), Канаван (1928, 1931) та метахроматична лейкоцистозія (МЛД) — захворювання, про яке йтиметься в даній роботі [1].

Метахроматична лейкоцистозія являє собою збірну назву гетерогенної групи фатальних захворювань, що характеризуються дифузною демієлінізацією нервової системи з накопиченням метахроматично-реагуючої ліпідної субстанції у гліальних клітинах, макрофагах, нейронах (блідого шару, зубчастого ядра мозочка, ядрах черепних нервів), а також клітинах внутрішніх органів (нирок, жовчного міхура, підшлункової залози, наднирників, печінки). МЛД викликається дефіцитом ферменту арилсульфатази А (ARSA:EC 3.1.6.8) та відноситься до групи сфінголіпідозів — лізосомних хвороб накопичення, що характеризуються накопиченням у тканинах органів-мішеней сфінголіпідів. Інші відомі назви захворювання: сульфатидний ліпідоз, синдром Грінфілда, хвороба Шольца, хвороба Геннеберга, синдром Шольца — Більшовські — Геннеберга [2].

## Історія

Одну зі своїх назв — хвороба Шольца — МЛД отримала на честь німецького невропатолога та психіатра Віллібальда Оскара Шольца (Willibald Oscar Scholz), який в 1925 р. описав сімейний випадок ювенільної форми цього захворювання. МЛД зазвичай успадковується за автосомно-рецесивним типом, проте родина, описана Шольцем, мала, можливо, X-зчеплену рецесивну форму цього захворювання [3]. У подальшому, в 1928 р., німецькі неврологи Макс Білшовські (Max Bielschowsky, 1869–1940) та Річард Геннеберг (Richard Henneberg, 1868–1962) описали те ж саме захворювання та вперше запропонували термін «лейкодистрофія» для нейродегенеративних захворювань з переважним ураженням білої речовини. Також у 1928 р. цими дослідниками була запропонована перша класифікація лейкодистрофій, заснована на клінічних, патоморфологічних і гістохімічних критеріях. Зокрема, за гістохімічним критерієм усі лейкодистрофії були поділені на ортохроматичні та метакроматичні. Термін «ортохроматичний» застосовується для опису зразків тканини, які забарвлюються в той самий колір, що і використовуваний для цього барвник, а «метакроматичний» означає забарвлення гістологічних структур у колір, не властивий даному барвнику. На честь цих учених ювенільна МЛД отримала одну зі своїх назв — хвороба Шольца — Білшовські — Геннеберга [4]. Макс Білшовські також є співавтором опису пізньої інфантильної форми нейронального цероїдного ліпофусцинозу, відомого як хвороба Білшовські — Янського.

На даний час епонім «хвороба Шольца» майже не використовується, що, на нашу думку, пов'язане з деякими фактами біографії цього дослідника, про які йтиметься нижче.

В. Шольц (1889–1971) отримав ступінь доктора в 1914 р. у Єні, пізніше очолив клініку нервових і психічних хвороб у м. Лейпцигу. З 1935 по 1961 р. очолював Науково-дослідний інститут психіатрії у м. Мюнхені. Під час Другої світової війни В. Шольц опублікував не менше 11 робіт на основі дослідження мозку 194 осіб — жертв програм нацистських програм евтаназії «Т4», яке проводилося в Науково-дослідному інституті психіатрії м. Мюнхена. Програма умертвіння «Т4» («Акція Тіргартенштрассе 4») — офіційна назва евгенічної програми німецьких нацистів із стерилізації, а в подальшому і фізичного знищення душевнохворих, розумово відсталих та спадково хворих осіб. В інституті м. Мюнхена його колегою був відомий лікар Юліус Галлеворден, який, використовуючи препарати головного мозку жертв програми «Т4», вивчав причини атрофії мозочка, розсіяного склерозу та хореї Гентінгтона. Відомо, що Галлеворден особисто був присутній при знищенні деяких жертв та самостійно вилучав головний мозок після евтаназії. Натомість Шольц цікавився переважно пошуками етіології хвороби Літла, психозів та сенільної деменції. В 1956 р. Шольц став головним редактором та автором неврологічного розділу фундаментального «Посібни-

ка зі спеціальної патологічної анатомії та гістології», куди ввійшли описи деяких його спостережень, зроблені за часів влади нацистів [5–7].

В 1964 р. американський невролог Джеймс Остін зі співавт. встановили наявність при МЛД дефекту лізосомального ферменту арилсульфатази А, який призводить до накопичення кислих ліпідів у тканинах пацієнтів та обумовлює ефект метакроматизації [8].

## Епідеміологія

Поширеність МЛД становить 1 : 40 000 — 1 : 100 000 осіб. Значно вищою є захворюваність у деяких ізольованих популяціях, зокрема в євреїв Хаббана, популяції євреїв, які емігрували з Ємену до Ізраїлю, поширеність становить близько 1,3 % популяції [9]. Серед індіанців навахо — близько 1 : 8000. Поширеність пізньої інфантильної форми оцінюється у 1 : 400 000 — 1 : 170 000 новонароджених [10]. За оцінками, нараховується 3600 новонароджених із МЛД щорічно та 49 000 осіб у світі, які живуть з МЛД, серед яких 1900 — у США, 3100 — в Європі [11].

## Етіологія та патогенез

Сфінголіпidoзи, до яких відносяться всі лізосомні хвороби накопичення, характеризуються накопиченням сфінголіпідів у тканинах організму. Викликаються ці захворювання дефіцитом лізосомальних ферментів, залучених до катаболізму сфінголіпідів. У зв'язку з тим, що метакроматичною речовиною є церебросид-3-сульфат, МЛД є сульфатид-ліпідозом.

Причиною МЛД є дефіцит ферменту арилсульфатази А (ARSA: EC 3.1.6.8), який відповідає за гідроліз гліко-сфінголіпідів (сульфатидів), таких як церебросид-3-сульфат або 3-О-сульфогалактозилцерамід до галактоцеребросиду та сульфату. Усього відомі 3 типи арилсульфатази — А, В (лізосомальні) та С (мікросомальна). Успішність гідролізу цих сфінголіпідів за допомогою арилсульфатази залежить від наявності сапозину В. Патологічне накопичення сульфатидів у нервовій системі (мієліні, нейронах і глії) викликає ураження білої речовини центральної (ЦНС) та периферичної нервової системи, що призводить до прогресуючої деменції, неврологічних відхилень та сліпоті. Метакроматичні гранули, які накопичуються у ЦНС, є високотоксичними, призводять до дегенерації мієліну та втрати аксонів [12].

Дифузна демієлінізація відбувається переважно у півкулях великого мозку, при цьому сіра речовина не уражується. Також відбувається сегментарна демієлінізація периферичних нервів і накопичення метакроматичних гранул у шваннівських клітинах, що викликає сенсомоторну полінейропатію, порушення ходи та атаксію.

При цьому захворюванні розвивається дифузна симетрична демієлінізація півкуль великого мозку і мозочка в результаті руйнування олігодендроглії, що призводить до аксонального ушкодження, дегенерації пірамідних шляхів з ізоморфним гліозом і демієлінізуючою полінейропатією. Збереженими залишаються лише субкортикальні U-волокна.

Також метахроматичні гранули, які містять сульфатиди, накопичуються в інших тканинах організму, зокрема жовчовивідних протоках печінки, жовчному міхурі, печінці, підшлунковій залозі, яєчниках, лімфатичних вузлах, очах, зубній пульпі та дистальних каналцях нирок. Підвищений рівень цих сполук також виявляється у сечі [13].

У деяких рідкісних випадках МЛД викликається дефіцитом сапозину В — білка — активатора сфінголіпідів (Sap-B) [14].

Дефектний ген при МЛД розташований на довгому плечі 22-ї хромосоми (22q13.31-qter), при недостатності білка — активатора сфінголіпідів — на короткому плечі 10-ї хромосоми (10q21-q22); тип спадкування — автосомно-рецесивний [2].

Кореляція між генотипом і фенотипом залежить від рівня активності ферменту ARSA, що, в свою чергу, залежить від наявності у пацієнта одного з двох типів мутації: мутація 1-го типу кодує повністю інактивну ARSA (О-алель), а мутація 2-го типу — частково активний фермент (R-алель) [15].

## Клінічні прояви

Клінічна картина МЛД може бути значно варіабельною у різних пацієнтів, що пов'язано зі значним поліморфізмом варіантів дефіциту ARSA.

Усього до групи метахроматичних лейкоцистрофій входять 5 алельних форм.

1. Пізня інфантильна (синдром Грінфілда) — найбільш часта та тяжка форма, яка відмічається у 50–60 % випадків та дебютує у 1–2 роки (частіше у віці 12–18 міс.), рідше — у віці 2–4 роки. Після періоду нормального розвитку починається регресування моторних навичок і мовлення. Дитина стає дратівливою, погано їсть, порушується хода, з'являється і наростає гіпотонія м'язів, відмічаються часті падіння, нечіткість мовлення, втрата рефлексів (на ранніх стадіях), косоокість, ністагм, мозочкові порушення, атрофія зорових нервів. Перші прояви захворювання можуть з'являтися після перенесеної інфекції або застосування наркозу, після чого зникають на кілька тижнів, а потім знову повертаються. У більшості випадків характерним є швидке прогресування захворювання з приєднанням таких неврологічних ускладнень, як спастичність (в поєднанні з ознаками ураження периферичних нервів), втрата можливості ходити та стояти, епілептичні напади (міоклонічні, парціальні або генералізовані), кіркова сліпота, зниження інтелекту та слуху, псевдобульбарний синдром, і на фоні дещо ригідності з опістотонусом настає смерть (зазвичай через 2–4 роки після дебюту).

Вітчизняні фахівці виділяють наступні стадії цієї форми МЛД та наводять їх детальний опис [16].

**Перша стадія** — зазвичай розпочинається у віці 2–3 роки, дитина поступово втрачає здатність самотійно сидати та утримувати позу при сидінні, іноді розвивається епілептичний синдром. Сухожилкові рефлекси на ранніх стадіях захворювання дещо знижені, м'язовий тонус має тенденцію до гіпотонії, спо-

стерігається розвиток комплексу патологічних стопних знаків. Перша стадія триває від кількох місяців до року.

**Друга клінічна стадія** — характеризується значним розумовим регресом. Виникають дизартрія та афазія. Спостерігаються дегенеративні зміни на очному дні, з'являється ністагм. Тонус м'язів у ногах підвищується, можуть виникати болі в кінцівках, що обумовлено ураженням периферичних нервів. Прогресування симптомів швидке, протягом кількох місяців.

**Третя клінічна стадія** — характеризується розвитком тетраплегії, псевдобульбарними та бульбарними порушеннями. Прояви деменції значно виражені, але дитина ще здатна посміхатися і впізнавати батьків.

**Четверта (термінальна) стадія** — позначається втратою будь-якого контакту з хворим. Розвивається амавроз, пацієнти не розуміють зверненого мовлення і не можуть розмовляти та рухатись. Годування таких пацієнтів проводиться за допомогою гастрального або назогастрального зонда. Тривалість цієї стадії від кількох місяців до кількох років.

2. Ювенільна форма (хвороба Шольца) виникає у 20–30 % випадків. Дебютує у віці 4–16 років, починаючись з порушень ходи, емоційних і поведінкових розладів. Прояви полінейропатії менш виражені, однак відзначається поява наростаючої глухоти, афазії, прогресуючої сліпоти; згодом з'являються і посилюються ознаки слабумства, нетримання сечі і калу, спастичність м'язів, атаксія, мимовільні рухи; іноді виникають судомні напади; середній термін життя становить 7 років, більшість пацієнтів помирають до віку 10 років. Однак відомі випадки, коли захворювання тривало 20 років і більше.

3. Форма дорослих (синдром ван Богарта — Ніссена — Пфайффера). Зустрічається рідко. Дебютує у віці 16–60 років. Характеризується поволі наростаючою деменцією, психозами, атрофією зорових нервів, атаксією, пірамідно-екстрапірамідною симптоматикою, полінейропатією. У літературі є повідомлення про випадки, що проявляються виключно полінейропатією.

4. Часткова недостатність церебросидсульфатази.

5. Псевдонедостатність арилсульфатази А — синдром, що характеризується вираженим зниженням активності арилсульфатази А при відсутності клінічних проявів.

Крім того, виділяють кілька неалельних варіантів захворювання: недостатність активатора церебросидсульфатази — сапозину В; ювенільний сульфатидоз (множинна сульфатазна недостатність; варіант Остіна; О-варіант) — захворювання, що поєднує ознаки мукополісахаридозу і метахроматичної лейкоцистрофії; метахроматична лейкоцистрофія з пігментним ретинітом та ін. [2, 15].

Хвороба Остіна є неалельним варіантом МЛД, при якому має місце недостатне вироблення як мінімум 7 лізосомальних сульфатаз. Дефіцит арилсульфатази А, В, С та інших ферментів призводить до накопичення сульфатидів, сфінголіпідів, гліколіпідів та інших

речовин у тканинах і рідинах організму. Клінічно нагадує комбінацію мукополісахаридозу і пізньої інфантильної форми метахроматичної лейкодистрофії (синдром Грінфілда); характерно також наявність їх-тіозу [2, 15].

## Діагностика

МЛД може бути запідозрена у пацієнтів із прогресуючими неврологічними порушеннями та з ознаками дегенерації білої речовини за даними магнітно-резонансної томографії (МРТ). У типових випадках на МРТ виявляються дифузні симетричні гіперінтенсивні на T2 вогнища переважно у тім'яно-потиличних ділянках білої речовини, які згодом поширюються у напрямку лобних ділянок, комісуральних волокон мозолистого тіла та перивентрикулярної білої речовини. В міру прогресування захворювання аномалії МРТ стають все більш вираженими внаслідок ростраль-но-каудальної прогресії; розвивається атрофія мозку. Ураження передніх відділів мозку переважно характерне для пацієнтів з пізнім початком захворювання [1, 17].

Гіпоінтенсивні радіальні смужки підвищеного МР-сигналу між гіперінтенсивними ділянками білої речовини формують МР-симптом «тигрової шкіри» на T2-зважених аксіальних зрізах. Збережені ділянки білої периваскулярної білої речовини перивентрикулярних ділянок та напівовального центру формують гіпоінтенсивні плями, що нагадують шкіру леопарда. Симптом «шкіри тигра та леопарда» також може виявлятися при хворобі Пеліцеуса — Мерцбахера [18].

Важливим для встановлення діагнозу є виявлення зниження активності ARSA не менше ніж на 10 % від норми у лейкоцитах крові або культурі фібробластів шкіри. Однак при використанні лише оцінки активності ARSA можливі помилки у діагностиці, оскільки зустрічаються пацієнти з псевдодефіцитом цього ферменту. При таких станах активність ARSA знижена на рівні 5–20 % від норми, однак клінічні прояви МЛД відсутні. Також рівень активності ARSA не може бути використаний як предиктор тяжкості перебігу МЛД, оскільки не завжди виражений дефіцит ферменту супроводжується важкими клінічними проявами.

Остаточний діагноз МЛД повинен бути підтверджений за допомогою молекулярно-генетичного тестування, яке виявляє мутацію гена, що кодує ARSA. Також можлива верифікація діагнозу шляхом виявлення екскреції сульфатидів сечею методами шарової хроматографії або мас-спектроскопії, також можливе виявлення метахроматичних ліпідних гранул у біоптатах нервової тканини, що є патогномонічним для МЛД [19].

Пренатальна діагностика є дуже важливою у гетерозиготних пар, особливо тих, які вже мають дитину з МЛД. Запропоновані методи амніоцентезу та біопсії ворсинок хоріону. Біопсія ворсинок хоріону виконується між 8–9-м тижнем вагітності. Амніоцентез виконується на 14-му тижні вагітності. Діагноз під-

тверджується шляхом визначення активності ARSA у клітинах амніотичної рідини або молекулярно-генетичним методом.

## Лікування

На сьогодні МЛД вважається невиліковним захворюванням із фатальним перебігом. Існує декілька підходів до терапії, що знаходяться на стадії розробки.

Трансплантація кісткового мозку переважно є корисною у пацієнтів з дорослою формою МЛД. Повідомляється про нормалізацію рівня активності ARSA та зниження рівня сульфатидів після цього втручання. Рівень виживаності після трансплантації становить близько 77 % [20]. Спроби підвищення ефективності трансплантації кісткового мозку (BMT) включають комбінацію з введенням рекомбінантного ферменту ARSA [21] або мезенхімальними стовбуровими клітинами [22].

Препарат для замісної терапії метазим являє собою рекомбінантний фермент, аналогічний людському, який був розроблений для дітей з пізньою інфантильною формою МЛД. Клінічні дослідження внутрішньовенного рекомбінантного ферменту людини було припинено в 2010 році після того, як дослідження I фази не показали значного поліпшення. Замісна терапія ферментами на сьогодні розглядається як малоперспективна через проблеми даних препаратів з проникненням через гематоенцефалічний бар'єр [23].

Запропоновано також терапію, направлену на зменшення синтезу сфінголіпідів за допомогою непрямого антикоагулянту варфарину [24].

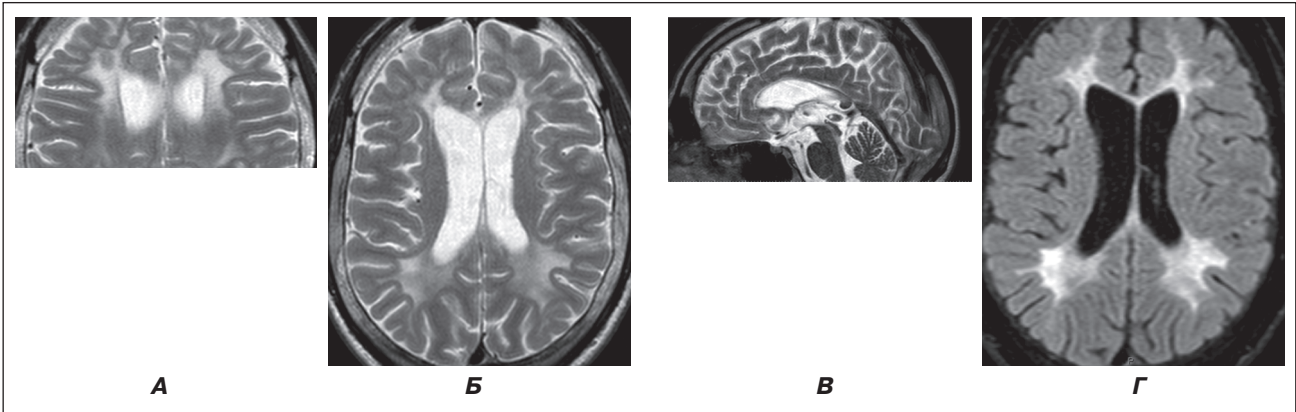
Генна терапія, направлена на вживлення до організму нормального гена, який кодує ARSA, замість дефектного, на сьогодні тестується на тваринах [25].

## Клінічний випадок

Ілюструючи наведені вище факти, наводимо опис клінічного випадку ювенільної форми метахроматичної лейкодистрофії з шизофреноподібним дебютом.

Хлопець К., 16 років, надійшов на обстеження до відділення психоневрології для дітей з перинатальною патологією та орфаними захворюваннями зі скаргами на наявність епілептичних нападів генералізованого характеру, що виникають 1–2 рази на півроку, а також прогресуюче зниження когнітивних функцій.

З анамнезу відомо, що хлопець народився від 1-ї вагітності у матері віком 19 років, що перебігала на фоні раннього гестозу (нудоти) протягом перших тижнів. Пологи термінові, фізіологічним шляхом, ускладнені тугим обвиттям пуповини навколо шиї. Навколоплідні води меконіальні. Маса тіла при народженні 3850 г, зріст 54 см, окружність голови 36 см, окружність грудної клітки 35 см. За шкалою Апгар отримав 7/8 балів. Закричав відразу, прикладений до грудей відразу. Виписаний з пологового будинку на 4-ту добу. На 1-шу добу життя був неспокійним. Грудне вигодовування до 1 міс. Ранній розвиток без особливостей: голову утримував у 3 міс., сидів у 6 міс., пі-



**Рисунок 1. МРТ головного мозку дитини з метахроматичною лейкодистрофією. Білатерально, симетрично у білій речовині півкуль мозку, дещо більше у лобних і тім'яних частках, а також у всіх відділах мозолистого тіла візуалізуються поширені зони підвищення МР-сигналу без ознак об'ємної дії та накопичення контрасту (коронарний (А), аксіальний (Б), сагітальний (В) зрізи у режимі T2, аксіальний зріз у режимі FLAIR (Г))**

шов у 1 рік. У 1-й клас пішов у 6 років, на той момент вмів читати, рахувати, писати. Сімейний анамнез не обтяжений, має здорову молодшу сестру.

У віці 8–9 років у дитини почалися порушення логічного мислення та дрібної моторики, замкнутість, соціальна дезадаптація, порушення поведінки, тяжко було виконувати домашні завдання, перестав самостійно розбирати шкільні завдання, погіршилась дрібна моторика. Стан погіршився після 13 років — знизилася шкільна успішність, з'явилася байдужість до занять, зниження пам'яті та уваги, забував розклад уроків, дні тижня, назви місяців, відмічалось уповільнення мислення. Поступово приєдналася інфантильна поведінка, у столовій доїдав недоїдки та допивав напої після інших учнів, рився у смітті. У класі був ізольованим, майже не спілкувався з іншими однолітками, ставився до соціальної ізоляції у класі байдуже. Обстежений у обласній психіатричній лікарні, де встановлено діагноз «проста шизофренія». У відділенні був пасивним, байдужим, отримував терапію арипіпразолом, на фоні якого був загальмований. Після виписки з відділення оформлено соціальну допомогу з приводу шизофренії. У подальшому кількаразово отримував курси рисперидону без суттєвого позитивного ефекту. У жовтні 2015 р. вперше у житті виник генералізований епілептичний напад. Другий епілептичний напад — у березні 2016 р., після чого призначено вальпроком 750 мг 2 р/добу. За період спостереження МРТ головного мозку проводилося тричі: 2014 р. (1 Т) — МР-картина гіпоплазії мозолистого тіла, постгіпоксичних перивентрикулярних вогнищ гліозу, мовно-вентрикулярної внутрішньої гідроцефалії; 2015 р. (1,5 Т) — ознаки перивентрикулярної лейкомаляції, гіпоплазії мозолистого тіла, помірно вираженої зовнішньої гідроцефалії; 2017 р. (1,5 Т) — МР-картина дисмієлогенного захворювання, гіпоплазії мозолистого тіла, помірна зовнішня регіонарна гідроцефалія. Після проведення третього МРТ головного мозку був направлений до відділення психоневрології

ДУ «ІПАГ НАМН» з діагнозом «симптоматична епілепсія з вторинно-генералізованими нападами. Шизофренія, проста форма. Лейкодистрофія?» для уточнення діагнозу.

Під час огляду загальний стан дитини не порушений. Соматичний статус без суттєвих відхилень.

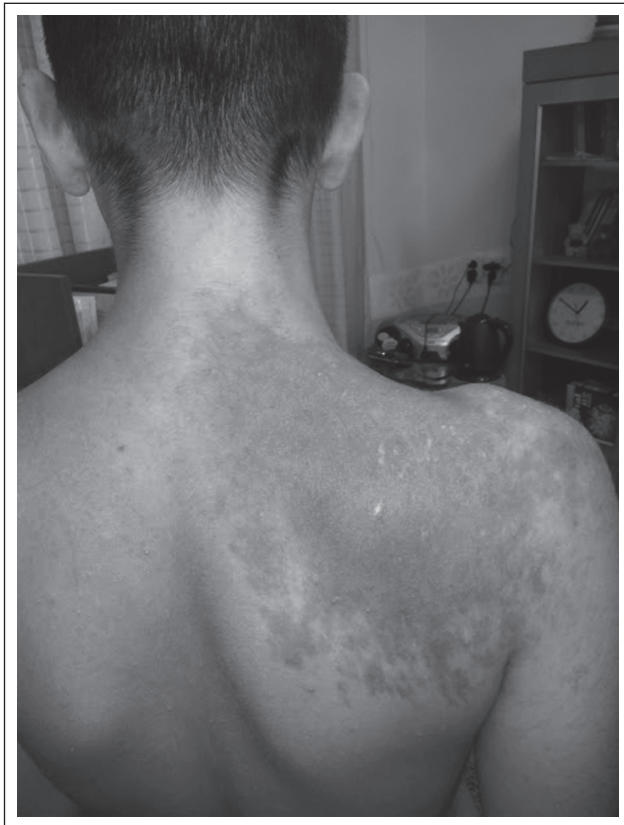Контакту доступний, відповідає на запитання, підтримує формальний діалог. Мислення уповільнене, пам'ять знижена. Знижені когнітивні функції. Окружність голови 57 см. На шкірі спини та плеча справа значних розмірів пігментний невус. Зіниці округлої форми, симетричні. Фотореакція жива, співдружня. Ністагм відсутній. Мімічна іннервація симетрична. Ковтання, фонація не порушені. М'язовий тонус задовільний, симетричний. Хо́да не порушена. Сухожилкові рефлекс з нижніх живі, D = S, з верхніх живі, симетричні. Моторна незграбність, хо́да з елементами атаксії. Патологічні стопні рефлекс відсутні. Черевні рефлекс живі. Координаторні проби виконує правильно. Розлади чутливості відсутні. Порушень функцій тазових органів немає.

Загальноклінічні аналізи крові та сечі без відхилень.

МРТ головного мозку (1,5 Т) з в/в контрастуванням (рис. 1) — білатерально, симетрично у білій речовині півкуль мозку, дещо більше у лобних і тім'яних частках, а також у всіх відділах мозолистого тіла візуалізуються поширені зони підвищення МР-сигналу на T2 та FLAIR без ознак об'ємної дії та накопичення контрасту. Мозолисте тіло нерівномірно стоншене на всьому протязі (мінімально до 2 мм). МР-картина відповідає ознакам метаболічної лейкодистрофії, імовірно, метахроматичної, гіпогенезії мозолистого тіла.

Ультразвукове дослідження органів черевної порожнини: реактивні зміни паренхіми печінки.

Електрокардіографія (ЕКГ): синусовий ритм, неповна блокада правої ніжки пучка Гіса. ЕКГ-ознаки ваготонії, частота серцевих скорочень — 62 уд/хв.



**Рисунок 2. Пігментний невус Беккера у дитини з метахроматичною лейкодистрофією**

*Електроенцефалографія.* Висновок: епілептиформна активність не виявлена. Виразені зміни біоритмики у вигляді гіперсинхронізації з періодичним уповільненням кіркової ритмики.

*Висновок медичного психолога:* при огляді орієнтований правильно у місці, часі та власній особистості. Увага нестійка, тяжко концентрується та переключається, швидко виснажується. Мислення уповільнене, операції аналізу та синтезу ослаблені. З тяжкістю виділяє основні ознаки, з тяжкістю простежує логічні зв'язки між явищами. Пам'ять знижена переважно за рахунок запам'ятовування. Вербальний інтелект знижений (за даними тесту Векслера). Таким чином, на перший план виступають порушення когнітивних функцій.

*Консультація дерматолога.* Висновок: пігментний невус Беккера.

Враховуючи дані анамнезу, клінічного обстеження та результатів МРТ головного мозку, було запідозрено наявність у хлопця метахроматичної лейкодистрофії, для підтвердження якої пацієнт був направлений до медико-генетичного центру НДСЛ «Охматдит» МОЗ України.

Дитина консультована генетиком, який підтвердив попередній діагноз метахроматичної лейкодистрофії. При ферментному дослідженні виявлено різке зниження активності арилсульфатази А — 10,2 нмоль/год/мг білка (норма —  $> 71 \pm 1$  нмоль/год/мг білка).

Враховуючи скарги, дані анамнезу, перебіг захворювання, дані МРТ головного мозку та генетичного

дослідження (зниження активності арилсульфатази), встановлено діагноз «метахроматична лейкодистрофія, ювенільна форма, автосомно-рецесивний тип успадкування».

У відділенні хлопчик отримував антиконвульсивну (вальпроат натрію) та нейропротекторну (пірацетам, вітаміни B<sub>1</sub>, B<sub>6</sub>, B<sub>12</sub>, L-карнітин) терапію.

## Висновки

Розвиток сучасних технологій нейровізуалізації, зокрема МРТ головного мозку, значно покращив діагностику нейродегенеративних захворювань, які раніше часто залишалися нерозпізнаними, перебігаючи під масками психічних захворювань. Проте, незважаючи на зростаючу роль МРТ у діагностиці лейкодистрофій, метод клінічного обстеження та детальний збір анамнезу дозволяють правильно інтерпретувати отримані результати нейровізуалізації. Роль клініциста полягає у порівнянні клінічної картини прогресуючого захворювання з виявленою на МРТ патологією білої речовини мозку та своєчасному направленні пацієнта на біохімічні та генетичні обстеження. Наведений нами випадок демонструє складний шлях, яка пройшла дитина з метахроматичною лейкодистрофією до встановлення правильного діагнозу, а також важливість узгоджених дій мультидисциплінарної команди у складі невролога, нейрорадіолога та генетика у діагностичному процесі.

**Конфлікт інтересів.** Автори заявляють про відсутність конфлікту інтересів при підготовці даної статті.

## Список літератури

1. Лизосомальные болезни накопления // *Неврология раннего детского возраста / Под ред. проф. С.К. Ештушенко.* — К., 2016. — С. 225-239.
2. Barkovich J. *Magnetic resonance neuroimaging.* — Malden, Mass: Blackwell, 2011.
3. *Metachromatic Leukodystrophy Clinical, Biological and Therapeutic Aspects. Latest Findings in Intellectual and Developmental Disabilities Research [Internet] // InTech.* — 2012 [cited 12 February 2012]. — P. 251-360. — Available from: [http://cdn.intechopen.com/pdfs/28171/InTech-Metachromatic\\_leukodystrophy\\_clinical\\_biological\\_and\\_therapeutic\\_aspects.pdf](http://cdn.intechopen.com/pdfs/28171/InTech-Metachromatic_leukodystrophy_clinical_biological_and_therapeutic_aspects.pdf).
4. Bielschowsky M., Henneberg R. *Bber familiäre diffuse Sklerose (Leukodystrophia cerebri progressiva hereditaria) // Journal for Psychologie und Neurologie.* — Leipzig, 1928. — Bd. 36. — S. 131-181.
5. Zeidman L. *RE: Neuroscience in Nazi Europe Part I: Eugenics, Human Experimentation, and Mass Murder // The Canadian Journal of Neurological Sciences.* — 2012. — 39(03). — 400.
6. Tatu L., Bogousslavsky J. *War Neurology // Front. Neurol. Neurosci.* — Basel, Karger, 2016. — Vol. 38. — P. I-VIII. — DOI: 10.1159/000443598.
7. Bazelon E. *Nazi Science Is Still Haunting Anatomy and Fueling Conservatives' Worst Anti-Abortion Arguments [Internet] // Slate Magazine.* — 2017 [cited 19 November 2017]. — Available from: [http://www.slate.com/articles/life/history/2013/11/nazi\\_anatomy\\_](http://www.slate.com/articles/life/history/2013/11/nazi_anatomy_)

history\_the\_origins\_of\_conservatives\_anti\_abortion\_claims\_that.html?src=longreads.

8. Austin J. *Metachromatic Form of Diffuse Cerebral Sclerosis* // *Archives of Neurology*. — 1966. — 14(3). — 259.

9. Kolodny E.H., Fluharty L. *Metachromatic leukodystrophy and multiple sulfatase deficiency: sulfatide lipidosis* / Scriver C.R., Beaudet A.L., Sly W.S., Valle, D. // *The metabolic and molecular bases of inherited disease*. — McGraw-Hill, New York, 1995. — P. 2693-739.

10. Wang R.Y., Bodamer O.A., Watson M.S., Wilcox W.R. *Lysosomal storage diseases: diagnostic confirmation and management of presymptomatic individuals* // *Genet. Med.* — 2011. — 13. — 457.

11. MLD 101: Genetics. — [www.mldfoundation.org](http://www.mldfoundation.org). January 6, 2017. Retrieved January 6, 2017.

12. Turpin J.C., Gray F., Baumann N. *Leucodystrophies*. *Encyclopédie MédicoChirurgicale, Neurologie, Elsevier, 1994.* — 17-076-D-10. Paris.

13. Whitfield, P.D., Sharp P.C., Johnson DW. *Characterisation of urinary sulfatides in metachromatic leukodystrophy using electro-spray ionisation-tandem mass spectrometry* // *Mol. Genet. Metab.* — 2001. — Vol. 73. — P. 30-7.

14. Deconinck N., Messaoui A., Ziereisen F. *Metachromatic leukodystrophy without arylsulfatase A deficiency: a new case of saposin-B deficiency* // *Eur. J. Paediatr. Neurol.* — 2008. — Vol. 12. — P. 46-50.

15. Adam M., Ardinger H., Pagon R. *GeneReviews*. — University of Washington, Seattle, 2017.

16. *Метахроматична лейкодистрофія: особливості діагностики, лікування та медико-генетичного консультування* / Горюченко Н.Г., Пічкур Н.О., Ольхович Н.В. // *Методичні рекомендації*. — К., 2010. — 23 с.

17. Groeschel S., i Dali C., Clas P., Böhringer J., Duno M., Krarup C. et al. *Cerebral gray and white matter changes and clinical course in metachromatic leukodystrophy* // *Neurology*. — 2012. — 79(16) — P. 1662-70.

18. R Nandhagopal *Tigroid and leopard skin pattern of dysmyelination in metachromatic leukodystrophy* // *J. Neurol. Neurosurg. Psychiatry*. — 2006 Mar. — 77(3). — 344.

19. Colsch B., Afonso C., Turpin J.C. *Sulfogalactosylcer amides in motor and psycho-cognitive adult metachromatic leukodystrophy: relations between clinical, biochemical analysis and molecular aspects* // *Biochim. Biophys. Acta.* — 2008. — Vol. 1780. — P. 434-40.

20. Krivit W., Saphiro E., Peters C. *Adult metachromatic leukodystrophy treated by bone marrow transplantation in 18 patients. SSIEM 39th Annual Symposium Pargue, Czech Republic, 4-7 september* // *J. Inheri. Dis.* — 2001. — Vol. 24. — P. 103.

21. Martino S., Consiglio A., Cavaliere C., Tiribuzi R., Costanzi E., Severini G.M., Emiliani C., Bordignon C., Orlandi A. *Expression and purification of a human, soluble Arylsulfatase A for Metachromatic Leukodystrophy enzyme replacement therapy* // *J. Biotechnol.* — 2005 May 25. — 117(3). — P. 243-51.

22. Koç O.N., Day J., Nieder M., Gerson S.L., Lazarus H.M., Krivit W. *Allogeneic mesenchymal stem cell infusion for treatment of metachromatic leukodystrophy (MLD) and Hurler syndrome (MPS-IH)* // *Bone Marrow Transplant.* — 2002 Aug. — 30(4). — P. 215-22.

23. Dali C., Lund A.M. *Thérapie enzymatique substitutive par intraveineuse pour la leukodystrophie metachromatique (MLD)*. *Congrès Annual Clinical Genetics Meeting, Tampa, Floride (USA), 2009 25-29 mars.*

24. Crowther M.A., Ageno W., Garcia D. *Oral vitamin K versus placebo to correct excessive anticoagulation in patients receiving warfarin: a randomized trial* // *Ann. Intern. Med.* — 2009. — Vol. 150. — P. 293-300.

25. Biffi A. *Lentiviral hematopoietic stem cell gene therapy benefits metachromatic leukodystrophy* // *Science*. — 2013 Aug 23. — 341(6148). — P. 1233158. — doi: 10.1126/science.1233158. Epub 2013 Jul 11.

Отримано 01.02.2018 ■

Кириллова Л.Г., Мирошников А.А., Юзва А.А., Радзиховский А.В., Горб А.Л.  
 ГУ «Институт педиатрии, акушерства и гинекологии НАМН Украины», г. Киев, Украина  
 Медико-генетический центр НДСБ «Охматдет» МЗ Украины, г. Киев, Украина  
 КП «Херсонская детская областная клиническая больница», г. Херсон, Украина

### Метахроматическая лейкодистрофия с шизофреноподобным дебютом (обзор литературы и клинический случай)

**Резюме.** В статье приведены современные представления об этиологии, патогенезе, клинических проявлениях, подходах к диагностике и лечению редкого нейродегенеративного заболевания из группы лизосомных болезней накопления — метахроматической лейкодистрофии. Также приводится описание клинического случая ювенильной формы метахроматической лейкодистрофии с дебютом в виде психиатрического заболевания.

**Ключевые слова:** нейродегенеративные заболевания; лизосомные болезни накопления; метахроматическая лейкодистрофия

L.G. Kirillova, A.A. Miroshnikov, A.A. Yuzva, A.V. Radzihovska, A.L. Gorb  
 State Institution "Institute of Pediatrics, Obstetrics and Gynecology of the NAMS of Ukraine", Kyiv, Ukraine  
 Medical and Genetic Center of NCSH "OHMATDYT" of the Ministry of Health of Ukraine, Kyiv, Ukraine  
 Kherson Children's Regional Clinical Hospital, Kherson, Ukraine

### Metachromatic leukodystrophy with schizophrenia-like onset (literature review and clinical case)

**Abstract.** The article presents modern concepts of etiology, pathogenesis, clinical manifestations, approaches to the diagnosis and treatment of a rare neurodegenerative disease from the group of lysosomal storage diseases — metachromatic leukodystrophy. A case

report of the juvenile form of metachromatic leukodystrophy with schizophrenia-like onset is also presented.

**Keywords:** neurodegenerative diseases; lysosomal storage diseases; metachromatic leukodystrophy