

**І.С.Шпонька  
В.О.Бондарєва  
Я.В.Антоновська**

Дніпропетровська державна медична академія

**Ключові слова:** молочна залоза, пухлини, пухлиноподібні процеси, імуногістохімічні маркери, диференційна діагностика.

Надійшла: 14.01.2009

Прийнята: 02.03.2009

УДК 618.19-006.66:57.086.12:57.086.14

## **ОСНОВНІ ТА ДОДАТКОВІ ІМУНОГІСТОХІМІЧНІ КРИТЕРІЇ У ДИФЕРЕНЦІАЛЬНІЙ ДІАГНОСТИЦІ ПУХЛИННИХ ТА ПУХЛИНОПОДІБНИХ ПРОЦЕСІВ МОЛОЧНОЇ ЗАЛОЗИ**

*Оригінальні дослідження проведені в рамках науково-дослідної роботи кафедр патологічної анатомії і судової медицини та онкології і медичної радіології Дніпропетровської державної медичної академії „Індивідуалізація лікування злоякісних пухлин з урахуванням біологічних показників активності пухлинного процесу та маркерів хіміогормонорезистентності” (№ державної реєстрації 0101U001002).*

**Резюме.** Морфологічна діагностика новоутворень молочної залози є складною у зв'язку із поліморфізмом пухлинних та пухлиноподібних процесів. Метою нашого дослідження було встановити основні та додаткові імуногістохімічні маркери для диференціальної діагностики низки таких захворювань. Ми визначили, що основними маркерами для диференціальної діагностики аденозів та інвазивної карциноми є MSA,  $\alpha$ -SMA, S100, колаген IV, p63, Ki-67 та p53, додатковими 34 $\beta$ E12, CK7, CK8, CK5/6, E-cadgerin. Також має значення втрата експресії маркерів міоепітелію, позитивна реакція з Ki-67, p53, Her2/neu. Диференціювати протокову або часточкову первинність ураження дозволяють взаємно протилежні патерни щодо експресії 34 $\beta$ E12 та E-cadgerin. У диференційній діагностиці карциносарком та сарком ключову роль відіграє визначення CK7, CK8, 34 $\beta$ E12. Додаткову інформацію надають маркери міоепітелію та базальної мембрани. При диференційній діагностиці карцином та злоякісних пухлин іншої природи найбільш важливим було встановити наявність CK7, CK8, E-cadgerin, Her2/neu, ER/PgR, маркерів міоепітелію, що є характерним лише для епітеліальних пухлин. При хворобі Педжета надійними діагностичними критеріями є відсутність S100 та експресія певних класів СК (частіше люмінального епітелію CK7, CK8), E-cadgerin, CEA. Для діагностики мікрометастазів найбільш цінним є використання клону AE1/AE3 та виявлення CK7.

**Морфологія.** – 2009. – Т. III, № 2. – С. 55-61.

© І.С.Шпонька, В.О.Бондарєва, Я.В.Антоновська, 2009

**Shponka I.S., Bondareva V.A., Antonovskaya Ya.V. The basic and additional immunohistochemical criteria in differential diagnostics of tumors and tumor-like processes of mammary gland.**

**Summary.** Morphological diagnostics of mammary gland neoplasm is complex due to polymorphism of tumors and tumor-like processes. The purpose of our research was to reveal the basic and additional immunohistochemical markers for differential diagnostics of some diseases. We have established that the basic markers for differential diagnostics of adenosis and invasive carcinomas were MSA,  $\alpha$ -SMA, S100, collagen IV, p63, Ki-67 and p53, additional - 34 $\beta$ E12, CK7, CK8, CK5/6, E-cadgerin. The loss of expression of myoepithelial markers, positive reaction with Ki-67, p53, Her2/neu also matters. Mutually contrary patterns of 34 $\beta$ E12 and E-cadgerin expression allow to differentiate ductal or lobular primacy of process. CK7, CK8, 34 $\beta$ E12 play a key role in differential diagnostics of carcinosarcomas and sarcomas. myoepithelial markers and basal membrane also give the additional information. At differential diagnostics of carcinoma and malignant tumors of other nature CK7, CK8, E-cadgerin, Her2/neu, ER/PgR, myoepithelial markers were the most important, being typical only for epithelial tumors. At Paget disease the reliable diagnostic criteria are absence of S100 and expression of certain classes CK (more often luminal epithelium CK7, CK8), E-cadgerin, CEA. Clone AE1/AE3 and revealing CK7 is valuable for diagnostics of micro-metastases.

**Key words:** mammary gland, tumors, tumor-like processes, immunohistochemical processes, immunohistochemical markers, differential diagnostics.

### **Вступ**

Морфологічна діагностика новоутворень молочної залози (МЗ) відноситься до складних сфер патоморфології у зв'язку із поліморфізмом доброякісного та злоякісного генезу захворю-

вання (Dabbs D.J., 2006). В більшості випадків світлова мікроскопія є достатнім діагностичним методом, проте існують багато варіантів диспластичних процесів, які потребують диференційної діагностики з неінвазивними та інвазивними фо-

рами раків МЗ (Moriya T. et al., 2006; Khalefen I.M. et al., 2008). Чітка своєчасна ідентифікація цих захворювань зумовлює оптимальний вибір лікувальних втручань. Останнім часом з'явилося безліч імуногістохімічних (ІГХ) маркерів, що сприяють діагностиці, однак накопичені дані щодо значущості кожного з них відносно форм захворювання не стандартизовані та відносяться до рекомендованих досліджень (Dabbs D.J., 2006). Різноманітність морфологічної структури неепітеліальних пухлин (істинні первинні саркоми; злоякісні пухлини, що розвинулись за рахунок малігнізації стромального компонента передіснуючих філоїдних фіброаденом; карциносаркоми; імітування в деяких випадках злоякісних неепітеліальних пухлин молочної залози елементами з десмопластичною реакцією строми) може приводити до помилкового інтерпретування мікроскопічної картини захворювання (Dunne V. et al., 2003; Moriya T. et al., 2006), що зумовлює необхідність визначення маркерів, що дозволять встановити коректний діагноз і, відповідно, сформулювати адекватний об'єм лікувальних заходів.

**Метою дослідження** було визначення основних ІГХ маркерів при проведенні діагностичних досліджень пухлинних та пухлиноподібних процесів молочної залози та тих маркерів, що мають додаткове значення.

#### **Матеріали та методи**

У дослідженні було проведено аналіз клініко-анатомічного матеріалу 153 жінок різного віку, що потребували диференціального діагнозу між доброякісними та злоякісними захворюваннями молочної залози. 18 пацієнток потребували ДД карциносаркоми з пухлинами неепітеліального походження, також було досліджено 7 випадків мамарної хвороби Педжета та у 35 випадках проводилась діагностика мікрометастазів у пахвові лімфатичні вузли. Хворі знаходилися на лікуванні в онкодиспансерах Дніпропетровської області. Для проведення морфологічного дослідження використовували парафінові блоки операційного та біопсійного матеріалу. Після проведення ретельного рутинного патогістологічного дослідження зрізи товщиною 4-6 мкм наносили на спеціальні адгезивні предметні стекла SuperFrost Plus, потім депарафінізували відповідно до прийнятих стандартів. Після депарафінізації для епітопного звороту виконувалось нагрівання в цитратному буфері з рН=6,0 в автоклаві (8 хвилин при температурі +1210 С) із симетричним розташуванням стекол у кюветі.

З метою ІГХ верифікації діагнозу ми використовували спектр антитіл, який включав маркери колагену IV типу (клон CV-22),  $\alpha$ -SMA (поліклон), MSA (клон SMMS-1), S-100 (поліклон), p63 (клон 4A4), десміну (клон D33), віментину (клон V9), E-cadgerin (клон NCH-38). Також ми вивчали рівень експресії різних фракцій цитокератинів (СК): панцитокератинів (клон AE1/AE3),

СК5/6 (клон D5/16B4), СК8 (клон 35 $\beta$ H11), цитокератинів плоскоклітинних епітеліїв (клон 34 $\beta$ E12), всі фірми DakoCytomation; а також p53 (клон SP5), СК7 (клон OV-TL, 12/30), маркеру проліферації Ki-67 (клон SP6), CD34 (клон QVEnd), bcl-2 (клон 100D5), Her2/neu (клон SP3), рецепторів стероїдних гормонів: ER (клон SP1) та PgR (клон SP2) фірми LabVision. Антигенні детермінанти для більшості маркерів локалізувались на мембрані та субмембранно, за виключенням ER, PgR, p53, p63, bcl-2 та Ki-67 (інтрануклеарний розподіл). Важливими умовами специфічних та якісних імуногістохімічних реакцій є правильно підібраний титр антитіл, а також час і температура інкубації. Ми використовували інкубацію зрізів з первинними антитілами у вологих камерах при температурі 23-250 С на протязі 30 хвилин. Титр антитіл підбирався індивідуально для кожного маркера. Наступний етап імуногістохімічного дослідження проводили з використанням системи візуалізації останнього покоління UltraVision LP (LabVision), ідентифікація реакцій проводилась за допомогою хромогену DAB та додаткового забарвлення гематоксином Майєра для відтворення структурної організації тканини.

#### **Результати та їх обговорення**

При проведенні ДД тубулярної карциноми, патоморфологічний діагноз якої був ускладнений наявністю перидуктальної стромальної десмоплазії, та аденозів, основним критерієм була наявність міоепітелію (ME). У всіх досліджених випадках карциноми такого типу (14 випадків, 2 з них виникли з попереднього діагнозу склерозуючий аденоз) була відсутня експресія маркерів ME (100%). При тубулярному або склерозуючому аденозі в усіх вивчених випадках була сильна позитивна реакція з цими маркерами (рис. 1), що ставить їх на перше місце при визначенні типів аденозів та інвазивної карциноми. 3 випадки (15,0%) тубулярного аденозу демонстрували позитивну реакцію на колаген, з них 2 (10,0%) були також позитивні на S100. Серед аденозів мікрогландулярний аденоз (МГА) може виявляти найбільшу небезпеку для трансформації у інвазивний рак. Хоча, за даними I.M.Khalifen із співавт. (2008), до третини усіх випадків цього типу аденозу можуть приховувати інвазивну карциному, ми виявили лише один випадок розвитку інвазивної карциноми з 21 попередніх діагнозів МГА (4,7%). У 23,8% випадках ІГХ дослідження на Ki-67 та p53 дозволило встановити наявність атипії. У діагностиці МГА дослідження S100 та колагену IV мали вирішальне значення (рис. 1). Незважаючи на менш специфічне зв'язування S100 (Dabbs D.J., 2006), цей маркер є основним у встановленні діагнозу МГА, тому що інтенсивна реакція з ним завжди виявлялася у клітинах навколо часточок, що були уражені на МГА. Ми вважаємо, що експресія S100 у випадках мікрог-

ландулярного аденозу, можливо, пов'язана не с МЕ клітинами, а з люмінальними. Реакція з колагеном IV була позитивною у всіх випадках МГА без атипії та у 4 з 5 випадків атипового МГА. Іноді при МГА навколо часточок (3 випадки –

15,0%) зустрічалися клітини позитивні на  $\alpha$ -SMA, що свідчило про збереження МЕ в окремих випадках. Усі такі випадки відносилися до типової форми МГА.

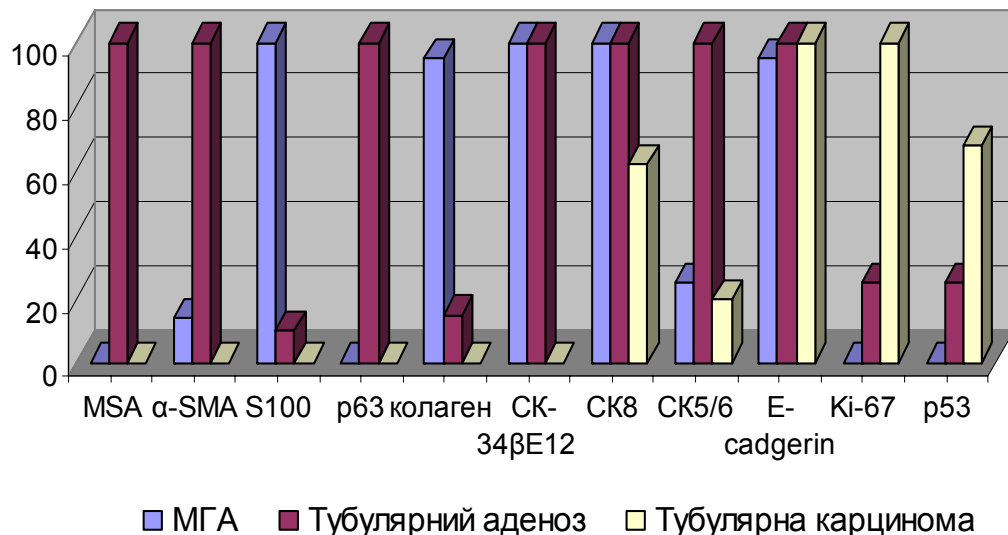


Рис. 1. Частота позитивної реакції (%) при ІГХ дослідженні при МГА, тубулярному аденозі, тубулярної карциноми протокового походження.

Інвазивна протокова карцинома, яку ми виявили в групі з попереднім діагнозом МГА завдяки підвищеній реакції з Ki-67 та p53, мала унікальний фенотип, бо втрачала СК34 $\beta$ E12, CK5/6, маркери МЕ, рецептори до естрогенів та прогестерону, але зберігала синтез S100. За даними І.М.Кhalifen із співавторами (2008), протоковий компонент часто присутній в інвазивних пухлинах, що походять з МГА. У наших дослідженнях у 2 випадках (10,5%) інвазія була встановлена при попередньому діагнозі склерозуючий аденоз; це вказує на те, що виразні стромальні зміни також можуть приховувати або сприяти злоякісному перетворенню. На відміну від такої діагностичної ситуації, група спостережень тубулярного аденозу збільшилася після ІГХ дослідження на 2 випадки (8,3% від попереднього діагнозу). Таким чином, попередній діагноз як МГА, так й склерозуючого аденозу, вимагає більшої прискіпливості та обов'язкового ІГХ дослідження для виявлення інвазивної карциноми.

Серед тубулярних карцином більшу частину склали ті, що мали виражений протоковий компонент (75,0%), решта виявили часточкове походження. Діагностичні заходи щодо диференціювання природи цих пухлин пов'язані з існуючими уявленнями про більшу інвазивність саме протокових пухлин (Acs G. et al., 2001). За нашими дослідженнями та за даними літератури (Dabbs D.J., 2006), критеріями для встановлення часточкового походження були такі результати

ІГХ дослідження: 34 $\beta$ E12+, CK7+, CK8+/-, CK5/6+, E-cadherin-, для протокового – 34 $\beta$ E12-, CK7+, CK8+, CK5/6-, E-cadherin+. Часткова або повна втрата синтезу CK5/6 (маркера базального епітелію) саме при протоковій формі карциноми обумовлена зазвичай низьким рівнем експресії цього типу СК й в інтактних протокових структурах МЗ порівняно до часточкових (Otterbach F. et al., 1999). Та, на відміну від неушкоджених ділянок МЗ, при інвазивній карциномі реакція з CK5/6 була відсутня у навколопротокових структурах, що пов'язано з втратою МЕ, що експресує цей тип СК поряд з базальними епітеліоцитами. На відміну від значної різниці у рівні експресії CK5/6 та 34 $\beta$ E12 при аденозах та інвазивній карциномі, лише у третині випадків тубулярної карциноми не виявлялася експресія СК8. Частота виявлення підвищеного рівня експресії Ki-67 та p53 (рис. 1) при тубулярній карциномі дозволяють вважати їх діагностично не менш значущими, ніж маркери МЕ, базальної мембрани та СК.

При проведенні ДД заходів щодо виявлення ступеня проліферативних протокових уражень, ми керувалися положенням про формування імунологічної клональності епітеліальних клітин (Yeh I-T, Mies C., 2008). Так, на збереження клітин люмінального типу вказував високий рівень експресії CK7, CK8 при простій, атиповій протоковій гіперплазії та протоковому Ca in situ (у більшості випадків). Усі досліджені випадки протокових проліферативних уражень були по-

зитивні на СК7, тому ми не включали ці дані у ДД схему при визначенні ступеня ураження. При протоковому Ca in situ третина випадків була негативною на СК8 (рис. 2). Найбільш інформа-

тивними для визначення ступеня проліферативного ураження були маркери СК34βE12 та базального епітелію СК5/6, частота виявлення яких при формуванні раку різко знижувалась.

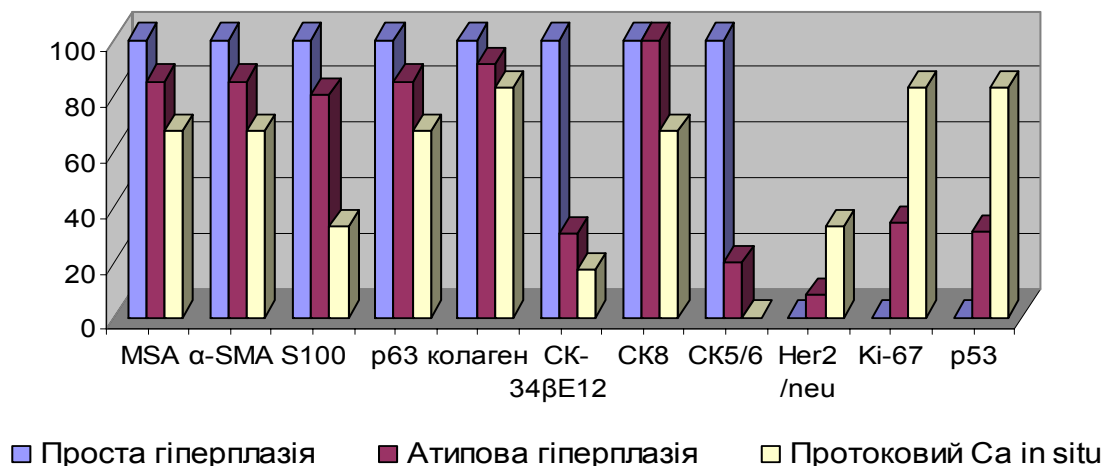


Рис. 2. Частота позитивної реакції (%) при ІГХ дослідженні при протокових проліферативних ураженнях.

Реакцію з E-cadherin можна не включати у схему ДД при встановленні ступеня протокових уражень, але дослідження цього маркеру є важливим при визначенні походження пухлини. Значно частіше при формуванні протокового Ca in situ, порівняно з іншими проліферативними ураженнями, спостерігалась позитивна реакція з Ki-67, p53, Her2/neu, що співпадає з даними, отриманими іншими дослідниками (Kiyoe K. et al., 1999). Реакція з маркерами ME втрачалась або була переривчастою у третині випадків протокового Ca in situ, а при інвазивній тубулярній карциномі була відсутня у 100% випадків (рис. 2), тому ми можемо вважати ці маркери інформативними при визначенні інвазії. Виявлення рівня експресії колагену IV типу також є важливим, бо при протоковому Ca in situ він виявляється у 83,3% випадків, а при інвазивній карциномі реакція, як правило, негативна. За даними T.Takasaki з співавт. (1998), експресія маркерів базальної мембрани може зберігатися навіть при наявності інвазії, тому реакцію з колагеном IV вони вважають менш інформативною для її визначення. Але це не було характерним при формуванні інвазивної карциноми певного типу, у наших дослідженнях тубулярної, коли реакція у всіх випадках була відсутньою. У наших дослідженнях ми визначили інвазивну карциному при попередніх діагнозах протоковий та часточковий Ca in situ за наступним імунотипом: MSA-, α-SMA-, S100-, колаген IV-, p63-, Ki-67+ та p53+. Таким чином, при встановленні ступеня проліферативного ураження доцільно використати ІГХ дослідження різних класів СК, Ki-67, p53, Her2/neu. Відхилити або підтвердити наявність інвазії дозволяє визначення рівня експресії мар-

керів ME та базальної мембрани. Майже завжди у випадках інвазивної карциноми наявна позитивна реакція з Ki-67 та часто з p53.

Часточкові проліферативні ураження (атипова часточкова гіперплазія та часточковий Ca in situ) у наших дослідженнях продемонстрували майже ті ж самі аспекти щодо значущості маркерів базального епітелію, ME, базальної мембрани, Ki-67, p53 при встановленні ступеня ураження. Диференціювати протокову або часточкову первинність ураження дозволяли взаємно протилежні патерни щодо експресії 34βE12 та E-cadherin (34βE12-, E-cadherin+ – для протокових уражень, 34βE12+, E-cadherin- – для часточкових). При часточкових ураженнях підвищення рівня експресії p53 зустрічалось менш часто, ніж у аналогічних протокових. Втрата рецепторів до жіночих полових гормонів в більшому ступеню була притаманна часточковим ураженням, ніж проліферативним.

При ДД атипової папіломи та папілярного Ca in situ визначення маркерів ME та СК мало вирішальне значення, бо усі досліджені випадки папілярного Ca in situ продемонстрували втрату маркерів ME та базальної мембрани. Ці дані цілком збігаються з дослідженнями T.Mogiya з співавт. (2006) щодо нечіткого, переривчастого або відсутнього шару ME навколо ділянок з папілярним Ca in situ. Наявність шару ME клітин поряд з позитивною реакцією на СК5/6 та СК 34βE12, відсутньою реакцією на Ki-67 та p53 дозволило встановити діагноз атипова папілома при попередньому діагнозі папілярний Ca in situ. На протокове походження досліджених випадків атипових папілом вказував ІГХ профіль: 34βE12 – (69,2% випадків), E-cadherin+ (92,3%). Таким

чином, найбільш ймовірною втрата маркерів ME та базальної мембрани буде саме для папілярного Ca in situ, порівняно з часточковим або протоковим Ca in situ, що висуває визначення цих маркерів на перше місце у ДД атипичної папіломи та папілярного Ca in situ. Додатково встановити діагноз дозволяють маркери базального епітелію та СК 34βE12, а також ІГХ дослідження на Ki-67 та p53.

При ДД пухлин з міоепітелію, сарком, філоїдних пухлин важливе значення мало виявлення цитокератинів. Так, карциносаркома мала позитивну реакцію з 34βE12 у 4 з 5 (80%) встановлених випадків. За даними V.Dunne з співавт. (2003), позитивними були біля 60% випадків карциносарком, дослідники визначали позитивну реакцію саме у саркоматоїдних ділянках. Слід відзначити, що у дослідженому випадку карциносаркоми з 34βE12-саркоматоїдним компонентом, карциноматозний компонент теж був негативним на цей маркер. На нашу думку, це пов'язано із збереженням початкового профілю експресії цього типу СК при метастатичному перетворенні. Щодо СК (СК7, СК8) люмінального епітелію, то саркоматоїдний компонент демонстрував значне зниження їх експресії при збереженій експресії у ділянках неоплазії епітеліального походження. Втрата СК базального епітелію та клітин, позитивних на AE1/AE3, також визначалася у саркоматоїдних ділянках. У наших дослідженнях ми не виявили експресії СК5/6 та AE1/AE3 у метастатичному компоненті карциносарком, а за даними V.Dunne з співавт. (2003), частота виявлення таких пухлин може досягати 30%. Можливо, у групу для ДД у наших дослідженнях такі пухлини не потрапили. Таким чином, за нашими даними та за даними літератури, ми можемо визначити зміну профілю експресії СК у напрямку втрати протеїнів, специфічних для епітелію протоків та часточок МЗ.

Збереження експресії маркерів ME у саркоматоїдних ділянках поряд з позитивною реакцією з 34βE12 може надати цінну діагностичну інформацію при ДД з фібросаркомою та злоякісною фіброзною гістіоцитомою. Найбільший інтерес при ДД карциносарком та філоїдних пухлин представляє виявлення експресії СК у зв'язку з тим, що стромальний компонент філоїдних пухлин є позитивним на м'язові маркери та негативним на СК. Корисним було дослідження рівня експресії CD34, який був високим при добро- або злоякісних листоподібних пухлинах. Додаткове значення для ДД злоякісних філоїдних пухлин має позитивна реакція з bcl-2. При ДД карциносарком, міоепітеліом та лейоміосарком найбільш важливим є встановлення рівня експресії маркерів люмінального епітелію, що є високим в епітеліальних ділянках карциносарком та відсутнім при інших пухлинах.

При визначенні епітеліальної природи пух-

лини у процесі ДД злоякісних пухлин МЗ та первинних злоякісних пухлин іншого походження найбільш важливим було встановити наявність СК7, СК8, E-cadgerin, Her2/neu, ER/PgR, які ніколи не експресуються при меланомах або лімфомах. Те ж саме відноситься до маркерів ME. У випадках, коли карциноми демонструють зниження експресії СК та маркерів ME, у визначенні діагнозу перше місце посідає виявлення специфічного маркеру HMB-45 для меланоми, також для останньої високоспецифічною є реакція з S100; маркерів CD45, CD20 – для лімфоми. Додатково допомагає визначення маркерів AE1/AE3, віментину, CEA для обох пухлин.

У досліджених нами випадках мамарної форми хвороби Педжета, ми проводили ДД з меланою. ІГХ профіль досліджених нами випадків збігався з таким у глибоких ділянках раку, який у 85,7% випадків виявив протокову природу (СК7+, СК8+, СК 5/6-, E-cadgerin+, 34βE12-), та у 71,4% продемонстрував відсутність рецепторів стероїдних гормонів. Усі випадки хвороби Педжета були позитивні на CEA.

Для виявлення мікрометастазів, на думку D.J.Dabbs (2006), дослідження СК8 є менш інформативним, ніж СК7 або AE1/AE3. Ми використали реакцію для виявлення різних класів СК та встановили, що найчастіше позитивна реакція у метастатичних клітинах була з AE1/AE3 та СК7, що робить ці маркери найбільш корисним для визначення мікрометастазів.

#### **Висновки**

1. Основними маркерами для ДД аденозів та інвазивної карциноми є MSA, α-SMA, S100, колаген IV, p63, Ki-67 та p53, додатковими 34βE12, СК7, СК8, СК5/6, E-cadgerin. Імунофенотипи склерозуючого та тубулярного аденозів співпадають та демонструють позитивну реакцію з маркерами ME (MSA, α-SMA, p63), базального – СК5/6 (більш інтенсивна реакція при склерозуючому аденозі) та люмінального епітелію (СК7, СК8), СК високої молекулярної маси (34βE12+), при негативній реакції на S100, колаген IV. При мікрогландулярному аденозі відсутня реакція з усіма маркерами ME та базальних клітин при збереженості експресії маркерів люмінальних та плоских епітеліоцитів, позитивною є реакція з S100, колагеном IV. В усіх випадках аденозів спостерігається позитивна реакція на E-cadgerin та негативна на Ki-67 та p53. Останні, при підвищенні кількості позитивних клітин вище за 6%, дозволяють визначити атипію при мікрогландулярному аденозі. Тубулярні карциноми, незалежно від їх походження, демонструють відсутність експресії маркерів ME та базальної мембрани.

2. Проста протокова гіперплазії демонструє імунофенотип інтактної тканини МЗ, при атипичній протоковій гіперплазії діагностичною ознакою є відсутність маркерів базального епітелію,

зниження рівня експресії 34βE12, іноді Her2/neu+. Атипова часточкова гіперплазія зберігає високий рівень експресії 34βE12, але частіше, ніж атипова протокова гіперплазія, втрачає експресію маркерів базального епітелію (CK5/6). При карциномах *in situ*, не залежно від походження, ДД значення має втрата експресії маркерів ME, позитивна реакція на Ki-67, p53, Her2/neu. Диференціювати протокову або часточкову первинність ураження дозволяють взаємно протилежні патерни щодо експресії 34βE12 та E-cadherin (34βE12-, E-cadherin+ для протокових, 34βE12+, E-cadherin- для часточкових).

3. У ДД карциносаркоми та міоепітеліоми, поряд з визначенням двокомпонентності першої, ключову роль відіграє визначення СК люмінального епітелію (CK7, CK8). Для карциносаркоми має значення позитивний статус за цими маркерами в обох компонентах пухлини або лише в карциноматозних ділянках. Високий рівень експресії 34βE12 у саркоматоїдних ділянках також дозволяє підтвердити карциносаркому. Додаткову інформацію надають маркери ME та базальної мембрани, які втрачаються у карциноматозному компоненті карциносарком та зберігаються при міоепітеліомах та у саркоматоїдних ділянках карциносарком. Ті ж самі ІГХ критерії допомагають визначитися при ДД карциносаркоми та лейоміосаркоми. Найбільш важливим з маркерів ME при цьому буде маркер p63, який не виявляється при лейоміосаркомі. При ДД карциносарком та філоїдних пухлин найбільш важливим є встановлення високого рівня експресії СК

34βE12 (найбільш цінний критерій), наявність CK7, CK8, CK5/6, AE1/AE3 у саркоматоїдному компоненті карциносарком та відсутність їх у стромальних ділянках філоїдних пухлин, які також зазвичай віментин- та десмин-негативні. Додаткове значення має позитивна реакція філоїдних пухлин з bcl-2. Діагноз фібросаркоми та злоякісної фіброзної гістіоцитомі підтверджується 100% відсутністю експресії м'язових маркерів, СК, маркерів базальної мембрани та рецепторів стероїдних гормонів.

4. При ДД епітеліальних та злоякісних пухлин МЗ іншої природи найбільш важливим було встановити наявність СК люмінального епітелію (CK7, CK8), E-cadherin, Her2/neu, ER/PgR, маркерів ME, що є характерним лише для епітеліальних пухлин. У визначенні меланоми найбільш цінним є виявлення HMB-45, S100, віментину, AE1/AE3; для лімфоми – маркерів CD45, CD20. При хворобі Педжета надійними діагностичними критеріями є відсутність S100 та експресія певних класів СК (частіше люмінального епітелію CK7, CK8), E-cadherin, CEA. Додатково допомагають визначитися маркери Her2/neu, ER/PgR. Для діагностики мікрометастазів найбільш цінним є використання клону AE1/AE3 та виявлення СК7.

#### Перспективи подальших досліджень

Подальшою роботою в цьому напрямку буде встановлення чітких та розширених діагностичних алгоритмів з врахуванням особливостей різновидів захворювань МЗ.

#### Літературні джерела

Clinical, histopathologic, and immunohistochemical features of microglandular adenosis and transition into *in situ* and invasive carcinoma / I. M. Khalefen, C. Albarracin, L. K. Diaz. [et al.] // *Am. J. Surg. Pathol.* – 2008. – Vol. 32, № 4. – P. 544-552.

Dabbs D. J. Immunohistology of the breast / David J. Dabbs // *Diagnostic immunohistochemistry*; ed. D. J. Dabbs. - Second edition. - Elsevier, 2006. – P. 699-745.

Diagnosis of breast lesions / T. Moriya, A. Kasajima, K. Ishida [et al.] // *Med. Mol. Morph.* – 2006. – Vol. 39, № 1. – P. 186-193.

Differential expression of E-cadherin in lobular and ductal neoplasms of the breast and its biologic and diagnostic implications / G. Acs, T. G. Lawton, T. R. Rebbeck [et al.] // *Am. J. Clin. Pathol.* – 2001. - № 115. - P. 85-98.

Dunne B. An immunohistochemical study of metaplastic spindle cell carcinoma, phyllodes tumor and fibromatosis of the breast / B. Dunne // *Hum.*

*Pathol.* – 2003. – Vol. 34, № 10. – P. 1009-1105.

Histological and biological characteristics of microinvasion in mammary carcinomas low or 2 cm in diameter / [T. Takasaki, S. Akiba, Y. Sagara, H. Yoshida] // *Pathol. Int.* – 1998. – Vol. 48. – P. 800-805.

Kiyoe K. Nuclear morphometry, DNA index, p53 immunoreactivity and Ki-67 index in atypical ductal hyperplasia of breast / K. Kiyoe, S. Hiromi, S. Tooru // *J. Tokyo Med. Univ.* – 1999. – Vol. 57, № 4. – P. 313-321

Yeh I.-T. Application of immunohistochemistry to breast lesions / Yeh I.-T, Mies C. // *Path. and Labor. Medicine.* – 2008. – Vol. 132, № 3. – P. 349-358.

Cytokeratin 5/6 immunohistochemistry assists the differential diagnosis of atypical proliferations of the breast / F. Otterbach, A. Bãnkfalvi, S. Bergner [et al.] // *Histopathology.* - 2001. – Vol. 37, № 3. - P. 232-240.

**Шпонька И.С., Бондарева В.А., Антоновская Я.В. Основные и дополнительные иммуногистохимические критерии в дифференциальной диагностике опухолевых и опухолеподобных процессов молочной железы.**

**Резюме.** Морфологическая диагностика новообразований молочной железы сложна в связи с полиморфизмом опухолевых и опухолеподобных процессов. Целью нашего исследования было выявление основных и дополнительных иммуногистохимических маркеров для дифференциальной диагностики ряда таких заболеваний. Мы установили, что основными маркерами для дифференциальной диагностики аденозов и инвазивной карциномы были MSA,  $\alpha$ -SMA, S100, коллаген IV, p63, Ki-67 и p53, дополнительными – 34 $\beta$ E12, CK7, CK8, CK5/6, E-cadgerin. Также имеет значение утрата экспрессии маркеров миоэпителия, положительная реакция с Ki-67, p53, Her2/neu. Дифференцировать протоковую или дольковую первичность процесса позволяют взаимно противоположные паттерны экспрессии 34 $\beta$ E12 и E-cadgerin. В дифференциальной диагностике карциносарком и сарком ключевую роль играют CK7, CK8, 34 $\beta$ E12. Дополнительную информацию дают маркеры миоэпителия и базальной мембраны. При дифференциальной диагностике карцином и злокачественных опухолей другой природы наиболее важным было выявление CK7, CK8, E-cadgerin, Her2/neu, ER/PgR, маркеров МЭ, что характерно только для эпителиальных опухолей. При болезни Педжета надежными диагностическими критериями являются отсутствие S100 и экспрессия определенных классов СК (чаще люминального эпителия CK7, CK8), E-cadgerin, CEA. Для диагностики микрометастазов наиболее ценным представляется использование клона AE1/AE3 и выявление CK7.

**Ключевые слова:** молочная железа, опухоли, опухолеподобные процессы, иммуногистохимические маркеры, дифференциальная диагностика.