

О.М.Клигуненко¹
К.О.Чебанов²
О.В.Рябченко²
С.П.Новіков²
Л.О.Кирилова²

¹ Дніпропетровська державна медична академія

² Дніпропетровська міська багатопрофільна клінічна лікарня №4

Ключові слова: перфторан, рефортан, респіраторний тракт, морфологічні зміни.

Надійшла: 07.10.2009

Прийнята: 26.11.2009

УДК 616.33/.342-002.44-005.1:612.018.2:577.17

МОРФОЛОГІЧНА ХАРАКТЕРИСТИКА ЛЕГЕНЬ У ПОМЕРЛИХ ПІСЛЯ ПРОВЕДЕННЯ ПНЕВМОНЕКТОМІЇ З ІНТРАОПЕРАЦІЙНИМ ВИКОРИСТАННЯМ РЕФОРТАНУ І ПЕРФТОРАНУ

Резюме. Метою нашого дослідження було визначити морфологічні особливості стану респіраторного тракту, які розвиваються під впливом інтраопераційної інфузії рефортану та перфторану у онкохворих пацієнтів. Було використано матеріал 24 пацієнтів, померлих в ранньому післяопераційному періоді після пневмонектомії з приводу раку легень. Під час інтраопераційної терапії у 12 пацієнтів використовували рефортан у дозі 5 мл/кг, в інших 12 випадках застосовувався перфторан в дозі 3 мл/кг. Морфологічний аналіз проводили із використанням методів електронної мікроскопії, морфометрії та статистики. У випадках із використанням перфторану спостерігалися як ушкодження структур аерогематичного бар'єра, так і підвищений викид альвеолоцитами в просвіт альвеол осміофільної речовини. Останнє явище було нами розцінене як компенсаторна реакція, направлена на підтримку респіраторної функції. У пацієнтів, відносно яких був застосований рефортан, зміни стану респіраторного тракту реалізовувались у комплексі дистрофічних та деструктивних процесів з менш вираженою компенсаторною реакцією.

Морфологія. – 2009. – Т. III, № 4. – С. 29-34.

© О.М.Клигуненко, К.О.Чебанов, С.П.Новіков, Л.О.Кирилова, 2009

Kligunenko O.M., Chebanov K.O., Ryabchenko O.V., Novikov S.P., Kirilova L.O. Morphological characteristic of lungs of died patients after pneumonectomy with intraoperational use of perftoran and refortan.

Summary. The goal of our research was to estimate the morphological features of respiratory tract condition, which develop under influence of intraoperational infusion of refortan and perftoran in oncological patients. It was used the material from 24 patients, died in early postoperative period after pneumonectomy for the reason of lung cancer. During intraoperational infusion therapy in 12 died patients refortan in dosage 5 ml/kg has been used, in other 12 cases perftoran in dosage 3 ml/kg has been used. Morphological analyze was performed with the help of electron microscopy, morphometrical and standard statistical methods. In cases with perftoran use it was observed both damages of arohematic barrier structures and increased emission of osmiophilic substance by alveolocyttes into the alveolar cavity. The last phenomenon has been estimated by us as a compensatory reaction directed on maintenance of respiratory function. In patients with refortan treatment changes in respiratory tract condition were realized in complex of 'dystrophic' and destructive processes with less compensatory reaction.

Key words: perftoran, refortan, respiratory tract, morphological changes.

Вступ

Використання нових анестетиків з чітким управлінням, а також диференційований вибір тактики анестезії та інфузійно-трансфузійної терапії (ІТТ) у хворих онкоторакального профілю сприяють зниженню летальності і вірогідності можливих ускладнень у післяопераційному періоді (Бирюков Д.Л., Петрова М.В., 2001; Vescaia M. et al., 2001). Незважаючи на велике число досліджень, присвячених вивченню функціонального стану серцево-судинної і дихальної систем після видалення легень (Гитерман Л.А. и соавт., 1984; Усенко Л.В., 1998; Бисенков Л.Н. и соавт., 2001), залишається ще багато проблемних питань, що стосуються механізмів виникнення розладів газообміну і гемодинаміки після пнев-

монектомії в залежності від компонентності ІТТ. Оскільки легені є першим механічним і метаболічним фільтром на шляху використаних інфузійних середовищ, а штучна вентиляція змінює характер перфузії малого кола кровообігу (Касиль В.Л., 1987), стає актуальним питання про морфологічні зміни у респіраторному відділі легень, що розвиваються під дією різних варіантів ІТТ.

Мета

Метою даної роботи є визначення морфологічних особливостей стану респіраторного відділу легень у онкохірургічних хворих, що розвиваються під впливом інтраопераційного введення рефортану і перфторану.

Матеріали та методи

У дослідженні використаний клініко-анатомічний матеріал від 24 померлих у ранньому післяопераційному періоді після проведення стандартної або розширеної пневмонектомії з приводу раку легень. Як морфологічний контроль використовували аутопсійний матеріал 15 померлих від різних причин, не пов'язаних з патологією легень. У 12 померлих як компонент інтраопераційної інфузійно-трансфузійної терапії використовували колоїдний плазмозамінник рефторан („Berlin-Hemi“, Германія) у дозі 5 мл/кг; у 12 померлих – плазмозамінник з функцією переносу кисню перфторан (Росія) у дозі 3 мл/кг. Для електронно-мікроскопічного дослідження зразки тканини брали не пізніше 8 годин після смерті, що забезпечувало задовільне збереження ультраструктури альвеолцитів. Виготовлення ультратонких зрізів проводили з епонових блоків після фіксації матеріалу 2,5%-ним розчином глутаральдегіда і 1%-ним розчином чотириокису осмію згідно з рекомендаціями Б.Уикли (1975). У цілому, електронно-мікроскопічне дослідження проводили за схемою, запропоновану В.Я.Карупу (1984). Проведення кількісного морфологічного дослідження засновували на загальних принципах стереометричного аналізу, викладених Г.Г.Аванділовим (1990). При проведенні статистичної обробки отриманих результатів усі розрахунки виконували в оболонці електронної таблиці Excel на основі обчислювання стандартних варіаційних характеристик та їх порівняння за допомогою t-критерія Стьюдента (Лакин Г.Ф., 1990).

Результати та їх обговорення

При дослідженні секційного матеріалу померлих у ранньому післяопераційному періоді після проведення пневмонектомії в нашій роботі виявлені структурно-функціональні особливості, що характеризують зміни в респіраторному відділі легень.

При гістологічному дослідженні легень померлих, що інтраопераційно отримували інфузію перфторану у дозі 3 мл/кг, визначалося істотне повнокров'я мікросудин найбільш виражене в гемокапілярах міжальвеолярних перегородок, інтерстиційний набряк, наявність значних ділянок дистелектазів і ателектазів, що чергувалися з ділянками гострої емфіземи. Визначалися геморагії, що захоплюють від 3 до 7 альвеол. У просвітах альвеол також виявлялася набрякова рідина.

Морфометрично встановлено зниження питомого об'єму легеневої тканини з незміненою архітектурою (-55,2%; $p < 0,05$) за рахунок різкого збільшення емфіземи (+139,0%; $p < 0,05$), дистелектазу (+228,3%; $p < 0,05$) і ателектазу (+79,6%; $p < 0,05$) у порівнянні з контрольними величинами (рис. 1).

При дослідженні легень померлих, що під

час проведення пневмонектомії одержували традиційну ІТТ з використанням рефтортану у дозі 5 мл/кг, у респіраторному відділі спостерігалися зміни, властиві гемодинамічним розладам з порушенням проникності судинних стінок. Значно рідше виявлялися крововиливи в паренхіму легень; їх обсяг був обмеженим. Ознаки пневмонії спостерігалися в 21,2% випадків; були виражені явища пневмофіброзу.

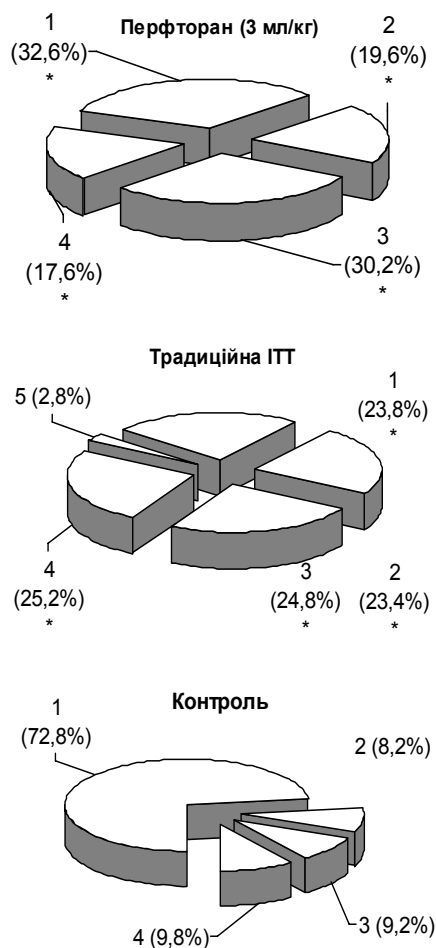


Рис. 1. Значення питомих об'ємів легеневої тканини з незміненою архітектурою (1), ділянок емфіземи (2), дистелектазів (3), ателектазів (4) і пневмосклерозу (5) у легенях померлих у ранньому післяопераційному періоді, а також від причин, не пов'язаних з легеневою патологією (контроль).

* - $p < 0,05$ у порівнянні з контролем.

Проведений морфологічний аналіз дозволив установити, що після використання рефтортану (5 мл/кг) відбувається значна зміна ступеня насиченості тканини повітрям. З даних рисунка 1 видно, що ступінь редукції питомого об'єму легеневої тканини з незміненою архітектурою в даній групі спостережень (-67,3%; $p < 0,05$) перевершувала таку у померлих, що отримували перфторан у дозі 3 мл/кг (-55,2%; $p < 0,05$), за рахунок різкого наростання частки емфізематозних ділянок (+185,4%; $p < 0,05$), зон дистелектазів (+169,6%; $p < 0,05$) і ателектазів (+157,1%; $p < 0,05$). Виявля-

лися також численні дрібні вогнища пневмофіброзу, що займали у середньому $2,8 \pm 0,4\%$ легеневої паренхіми.

Під час морфометричного аналізу респіраторного відділу легень у померлих після пневмонектомії, що отримували перфторан (3 мл/кг), виявлялося достовірне розширення діаметра респіраторних бронхіол (+50,9%), альвеолярних ходів (+83,7%), діаметра (+46,1%) і глибини (+16,0%) альвеол у порівнянні з відповідними контрольними значеннями (рис. 2). Загалом, да-

ний розподіл змін вивчених показників свідчив про формування панацінарної емфіземи.

У легенях померлих у ранньому післяопераційному періоді, що отримували рефтортан (5 мл/кг), напрямок зрушень вивчених лінійних параметрів респіраторного відділу в цілому був порівнянний з таким у померлих, що отримували перфторан (3 мл/кг), проте ступінь виразності даних зрушень був у більшості випадків вищим, особливо стосовно глибини альвеол (+63,6%; $p < 0,05$) у ділянках емфіземи.

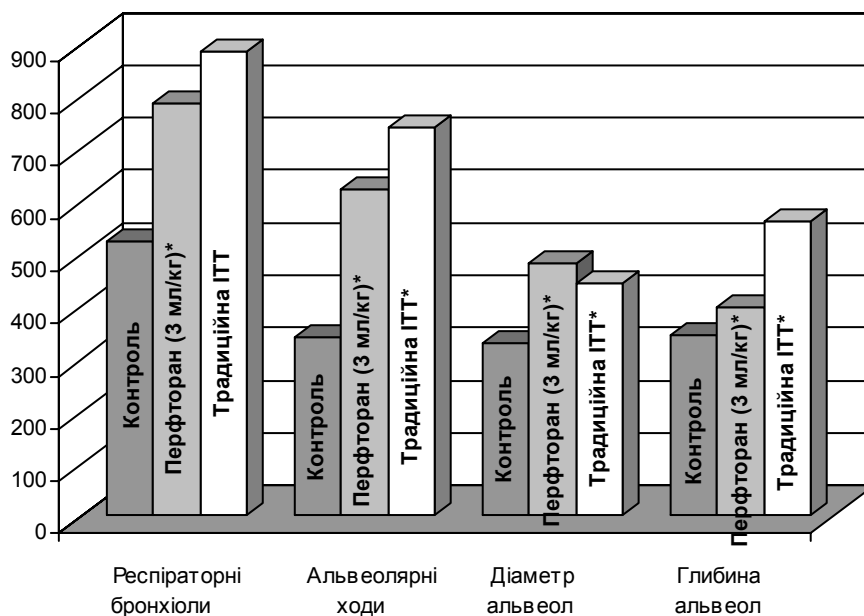

Рис. 2. Значення діаметра респіраторних бронхіол, альвеолярних ходів, діаметра і глибини альвеол (мкм) в емфізематозних ділянках легень у померлих у ранньому післяопераційному періоді, а також від причин, не пов'язаних з легеневою патологією (контроль).

* - $p < 0,05$ у порівнянні з контролем.

У складі різко потовщених міжальвеолярних перегородок у легенях померлих у ранньому післяопераційному періоді відзначалися характерні зміни судин мікроциркуляторного русла. Зокрема, після використання перфторану (3 мл/кг) більш ніж 2-разово збільшувався просвіт прекапілярних артеріол, у 1,6 рази зростав внутрішній діаметр гемокапілярів, у 1,3 рази розширювалися посткапілярні венули. Після інфузії рефтортану (5 мл/кг) структура зазначених зрушень помітно відрізнялася: прекапілярні артеріоли за своїм внутрішнім діаметром не відрізнялися статистично від контрольних величин; різко розширені гемокапіляри у 2,4 рази перевищували рівень контролю, діаметр посткапілярних венул наростав у найбільш значному ступені – у 2,7 рази (рис. 3). Порушення мікроциркуляції у цій групі померлих супроводжувалося розвитком інтерстиційного і внутрішньоальвеолярного набряку.

Під час ультраструктурного дослідження респіраторного відділу легень у померлих після

пневмонектомії, що отримували перфторан (3 мл/кг), виявлялися істотні морфологічні зміни у клітинах альвеолярного епітелію. В альвеолоцитах I і II типів відбувалося осередкове просвітління цитоплазми зі збільшенням кількості мікропіноцитозних пухирців, з'являлися вакуолі різної форми і величини. Виявлялися множинні цитоплазматичні випинання в просвіт альвеол, що в деяких випадках супроводжувалося локальними розривами плазмолем. У ядрах епітеліоцитів спостерігалися просвітління каріоплазми в центральних відділах і конденсація хроматину поблизу ядерної оболонки.

Базальні мембрани епітелію значно набухали, товщали, у деяких ділянках вони були оголені за рахунок десквамації альвеолоцитів I типу. В альвеолярних клітинах II типу спостерігалося тотальне спустошення осміофільних пластинчастих тілець з гомогенізацією осміофільного матеріалу, фрагментацією і деструкцією осміофільних пластин. Цей сурфактантний матеріал най-

частіше розташовувався у вигляді дрібнодисперсних утворень по периферії осміофільних пластинчастих тілець; кількість його значно зменшу-

валась у порівнянні з контрольними препаратами.

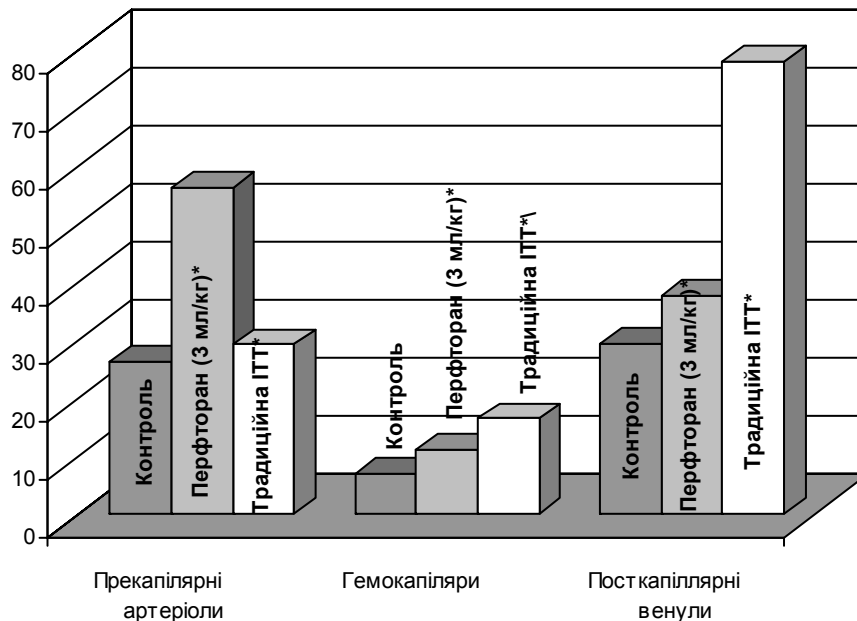


Рис. 3. Значення діаметрів прекапілярних артеріол, гемокапілярів і посткапілярних венул (мкм) у складі міжальвеолярних перегородок респіраторного відділу легень у померлих у ранньому післяопераційному періоді, а також від причин, не пов'язаних з легеневою патологією (контроль).

* - $p < 0,05$ у порівнянні з контролем.

Велика кількість осміофільного матеріалу виявлялася в просвітах альвеол поряд з еритроцитами. Його нагромадження на межі розділу гіпофаза-повітря приводило до надлишку фосфоліпідів в альвеолах і на тканинному рівні проявлялося гострою емфіземою.

Морфометричний аналіз, проведений за методом крапкового рахунку на електронограмах респіраторного відділу легень, дозволив визначити провідні зрушення волуметричних фракцій аерогематичного бар'єру (рис. 4). Зокрема, після використання перфторану в дозі 3 мл/кг спостерігалось різке збільшення товщини інтерстиційного компонента (+91,9%; $p < 0,05$) поряд із пропорційним зниженням частки епітеліального (-60,2%; $p < 0,05$) й ендотеліального (-66,7%; $p < 0,05$) компонентів бар'єру. Інфузія рефортану (5 мл/кг) не приводила до істотних змін відносної товщини інтерстицію у складі аерогематичного бар'єру, проте обумовлювала достовірне зниження частки альвеолярного епітелію (на 28,9%) і, на відміну від дії перфторану, збільшення відносної товщини капілярного ендотелію (на 25,3%).

При ультраструктурному вивченні респіраторного відділу легень у померлих після пневмонектомії, що отримували рефортан (5 мл/кг), в ендотеліальних і епітеліальних клітинах спостерігалися масивні дистрофічні зміни, вакуолізація

цитоплазми і десквамація альвеолярних клітин у просвіти альвеол. Базальні мембрани виглядали набряклими, місцями оголеними. У просвітах альвеол поряд з десквамованими альвеолоцитами виявлялася велика кількість альвеолярних макрофагів і осміофільного матеріалу у вигляді фрагментів клітин і дрібних осміофільних зерен. Альвеолярні клітини II типу в більшості випадків були набряклими із проясненою каріоплазмою і гідратованою цитоплазмою, а також з дискмплексованими набряклими кристами мітохондрій. Осміофільні пластинчасті тільця в них були фрагментовані та вакуолізовані, осміофільний матеріал у вигляді глибок розташовувався поблизу зовнішньої клітинної мембрани. У деяких випадках осміофільні пластинчасті тільця були оточені гомогенними ліпідними вакуолями.

Поряд з численними явищами деструкції, у деяких альвеолоцитах II типу виявлялися ознаки гіпертрофії. Дані клітинні форми містили численні добре розвинуті мітохондрії, ядра мали лопатову форму, хроматин концентрувався поблизу ядерної мембрани.

Осміофільні пластинчасті тільця займали значну частину цитоплазми, їхні пластини мали чітко концентричну будову, що свідчило про прояви гіперплазії і підвищену функціональну активність альвеолоцитів II типу.

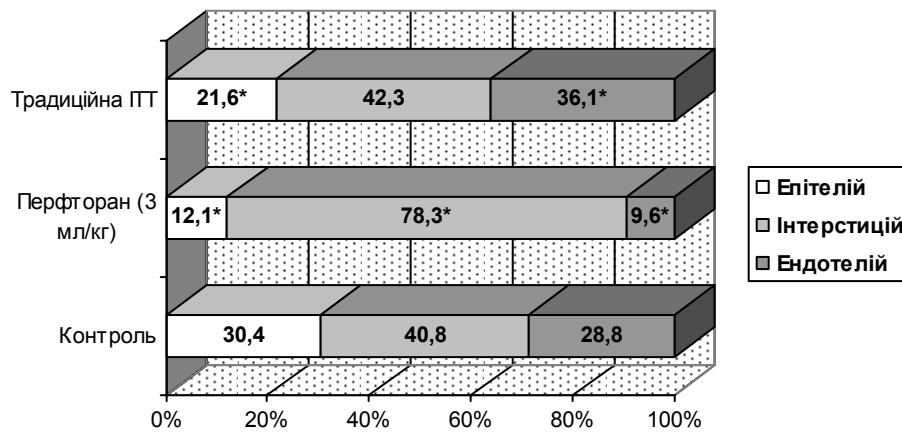


Рис. 4. Волюметричні фракції аерогематичного бар'єру респіраторного відділу легень у померлих у ранньому післяопераційному періоді, а також від причин, не пов'язаних з легеневою патологією (контроль).

* - $p < 0,05$ у порівнянні з контролем.

Підсумок

У померлих у ранньому післяопераційному періоді після пневмонектомії з інтраопераційним введенням перфторану у дозі 3 мл/кг спостерігалось як ушкодження структур аерогематичного бар'єру (у тому числі альвеолярного епітелію), так і посиленій викид альвеолоцитами II типу осміофільного матеріалу в просвіт альвеол, що поряд з мікроциркуляторними змінами варто

розглядати як прояв компенсаторної реакції, спрямованої на підтримку респіраторної функції. У померлих після пневмонектомії, які отримували рефторан (5 мл/кг) як компонент ІТТ, істотні морфологічні зміни в респіраторному відділі легень реалізувалися в комплексі дистрофічних, деструктивних і, меншою мірою, компенсаторних реакцій у структурах аерогематичного бар'єру.

Літературні джерела

Автандилов Г. Г. Медицинская морфометрия: [руководство] / Автандилов Г. Г. - М. : Медицина, 1990. - 384 с.

Бирюков Д. Л. Оптимизация транспорта кислорода с помощью эмульсии перфторана во время операций по поводу рака легкого / Бирюков Д. Л., Петрова М. В. // Анестезиология и реаниматология. - 2001. - № 5. - С. 19-21.

Бисенков Л. Н. Расширенные и комбинированные операции при раке легкого / Бисенков Л. Н., Шалаев С. А., Гришаков С. В. // Вестник хирургии им. И. И. Грекова. - 2001. - Т. 160, № 6. - С. 22-25.

Гитерман Л. А. Ближайшие и отдаленные результаты пульмонэктомий при различных заболеваниях легких / Гитерман Л. А., Малоюков Н. И., Зеленин В. П. // Проблемы туберкулеза. - 1984. - № 2. - С. 74-75.

Карупу В. Я. Электронная микроскопия / Карупу В. Я. - К. : Вища школа, 1984. - 162 с.

Кассиль В. Л. Искусственная вентиляция

легких в интенсивной терапии / Кассиль В. Л. - М. : Медицина, 1987. - 254 с.

Лакин Г. Ф. Биометрия: [учеб. пособие для биол. спец. Вузов] / Лакин Г. Ф. - [4-е изд., перераб. и доп.]. - М. : Высшая школа, 1990. - 352 с.

Уикли Б. Электронная микроскопия для начинающих / Уикли Б.; [пер. с англ.]. - М. : Мир, 1975. - 178 с.

Усенко Л. В. Новые возможности и старые опасности инфузионно-трансфузионной терапии / Усенко Л. В. // Лікування та діагностика. - 1998. - № 4. - С. 42-45.

Lung cancer resection: the prediction of postsurgical outcomes should include long-term functional results / M. Beccaria, A Corsico, P. Fulgoni [et al.] // Chest. - 2001. - Vol. 120, № 1. - P. 37-42.

Subsequent pulmonary resection for bronchogenic carcinoma after pneumonectomy / J. S. Donington, D. L. Miller, C. C. Rowland [et al.] // Ann. Thorac. Surg. - 2002. - Vol. 74, № 1. - P.154-158.

Клигуненко Е.Н., Чебанов К.О., Рябченко Е.В., Новиков С.П., Кириллова Л.А. Морфологическая характеристика легких умерших после проведения пневмонектомии с интраоперационным использованием ревортана и перфторана.

Резюме. Целью нашего исследования было определить морфологические особенности состояния

респираторного тракта, которые развиваются под воздействием интраоперационной инфузии рефортана и перфторана у онкобольных пациентов. Был использован материал 24 пациентов, умерших в раннем послеоперационном периоде после пневмонектомии по поводу рака легких. Во время интраоперационной терапии у 12 пациентов использовался рефортан в дозе 5 мл/кг, в других 12 случаях применялся перфторан в дозе 3 мл/кг. Морфологический анализ проводили с использованием методов электронной микроскопии, морфометрии и статистики. В случаях с использованием перфторана наблюдались как повреждение структур азрогематического барьера, так и повышенный выброс альвеолоцитами в просвет альвеол осмиофильного вещества. Последнее явление было нами расценено как компенсаторная реакция, направленная на поддержание респираторной функции. У пациентов, относительно которых был применен рефортан, изменения состояния респираторного тракта реализовывались в комплексе дистрофических и деструктивных процессов с менее выраженной компенсаторной реакцией.

Ключевые слова: рефортан, перфторан, респираторный тракт, морфологические изменения.