

М.Е.Ничитайло¹
Д.А.Кравченко¹
Е.Б.Медвецкий¹
И.С.Шпонька²
И.М.Савицкая¹

¹ Национальный институт хирургии и трансплантологии им. академика А.А.Шалимова, Киев

² ГУ «Днепропетровская медицинская академия МЗ Украины»

Ключевые слова: поджелудочная железа, хронический панкреатит, дистальная резекция поджелудочной железы, панкреатические звездчатые клетки, витамин А, витамин Е.

Надійшла: 11.05.2012

Прийнята: 05.06.2012

УДК 616.37-002-02-036.1-089.873:615.356-092.9

ИНГИБИРОВАНИЕ АКТИВИРОВАННЫХ ПАНКРЕАТИЧЕСКИХ ЗВЕЗДЧАТЫХ КЛЕТОК (ВИТАМИНАМИ А И Е) ДЛЯ ПРЕДУПРЕЖДЕНИЯ ФИБРОЗА ПОДЖЕЛУДОЧНОЙ ЖЕЛЕЗЫ В МОДЕЛИ ХРОНИЧЕСКОГО АЛКОГОЛЬНОГО ПАНКРЕАТИТА

Резюме. Целью исследования было изучение эффекта комплексной терапии витаминными препаратами А и Е на активность панкреатических звездчатых клеток (ПЗК) и фиброзные изменения поджелудочной железы (ПЖ) у крыс с экспериментальным хроническим алкогольным панкреатитом после выполнения дистальной резекции ПЖ. Витамины А и Е назначались в послеоперационном периоде у крыс на модели хронического алкогольного панкреатита после дистальной резекции поджелудочной железы в дозах: витамин А - 33000 МЕ/кг, α -токоферола ацетат (витамин Е) – 100 мг/кг на протяжении 3 недель (21 дня). Для оценки эффективности воздействия терапии на активность и количество панкреатических звездчатых клеток определялись иммуногистохимические маркеры: α -гладкомышечный актин (α -SMA), десмин (Desmin), глиальный фибриллярный кислый белок (GFAP), виментин (Vimentin), оценивалась экспрессия матриксной металлопротеиназы 1 (MMP1) и ингибитора матриксной металлопротеиназы 2 (TIMP2). Терапия витаминами А и Е подавляла активность ПЗК, что проявлялось снижением экспрессии α -SMA, десмина, виментина, уменьшением экспрессии MMP1 и TIMP2 и увеличением соотношения между ними в пользу металлопротеиназ; также данная терапия характеризовалась тенденцией к уменьшению экспрессии глиального фибриллярного кислого белка и снижению фиброзного поражения поджелудочной железы.

Морфология. – 2012. – Т. VI, № 2. – С. 34-42.

© М.Е.Ничитайло, Д.А.Кравченко, Е.Б.Медвецкий, И.С.Шпонька, И.М.Савицкая, 2012

Nichitaylo M. E., Kravchenko D.A., Medvetskii E.B., Shpon'ka I.S., Savitskaia I.M. Inhibition of pancreatic stellate cell activation by the vitamin A and vitamin E as a therapy for prevention fibrogenesis in experimental chronic alcoholic pancreatitis.

Summary. The aim of the study was to investigate the effects of Vitamin A and Vitamin E on activity of pancreatic stellate cells and fibrosis changes in pancreas after distal pancreatectomy in rats with experimental alcohol-induced chronic pancreatitis. Simultaneously Vitamin A and Vitamin E were administered after distal pancreatectomy in rats with experimental alcohol-induced chronic pancreatitis. The animals were treated with Vitamin A at the dose of 33000 IU/kg body weight per day and Vitamin E at the dose of 100 mg/kg body weight per day for three weeks (21 days) after operation. To estimate the efficacy of the treatment on activity and numbers of pancreatic stellate cells the immunohistochemical investigation was made with alpha-smooth muscle actin, desmin, vimentin, glial fibrillary acidic protein (GFAP), matrix metalloproteinase 1 (MMP1), tissue inhibitor of metalloproteinase 2 (TIMP2) using. The treatment of rats after operation with vitamin A and vitamin E inhibited activity of pancreatic stellate cells and characterized by significant decreasing of the alpha-smooth muscle actin, Desmin, Vimentin, MMP1 and TIMP2 expression. The ratio of MMP1/TIMP2 was greater in the group with treatment then in the control group. This therapy had a trend to decrease the expression of GFAP and alleviate the fibrotic changes in pancreas.

Key words: pancreas, chronic pancreatitis, distal pancreatectomy, pancreatic stellate cells, vitamin A, vitamin E.

Введение

Хронический панкреатит (ХП) является прогрессирующим воспалительным заболеванием, при котором панкреатическая секреторная паренхима разрушается и замещается фиброзной тканью, что приводит к экзокринной и эндокрин-

ной недостаточности. Злоупотребление алкоголем является основной причиной развития хронического панкреатита (Ulmasov В. и соавт., 2010; Apte M. et al., 2011). В хирургическом аспекте интересуют форма ХП, при которой воспалительно-дегенеративные изменения развивают-

ся преимущественно в головке поджелудочной железы (ПЖ), что составляет 30-50% всех хирургических пациентов, страдающих от ХП (Добров С.Д. и соавт., 2007; Beger H.G. и соавт., 2008). Неудовлетворительные результаты в позднем послеоперационном периоде в виде экзокринной и эндокринной недостаточности развиваются как после резекционных (ПДР) и дуоденсохраняющих операций (операция Н.Бегер), так и после дренирующих (операция Partington-Rochelle) и комбинированных (операция Frey) вмешательств. Последние осложнения связывают больше с прогрессированием фиброза в поджелудочной железе (Malka D. et al., 2000; Frey C.F. et al., 2007), нежели с недостатками оперативного лечения, проводимого по разным методикам (Maartense S. et al., 2004; Strate T. et al., 2005). Это же подтверждается данными (Berney T. et al., 2000), которые в своем исследовании показали, что эндокринная недостаточность наступает приблизительно в равные сроки после различных по величине резекций ПЖ.

Панкреатические звездчатые клетки (ПЗК) играют ключевую роль в развитии фиброзных изменений ПЖ при хроническом панкреатите. Выделяют 2 состояния этих клеток – состояние покоя и состояние активации (активное миофибробластное состояние). В норме функция этих клеток заключается в поддержании нормальной анатомии ПЖ (Apte M., et al., 2011). В спокойном состоянии ПЗК содержат витамин А в цитоплазме, который исчезает на протяжении их активации (Jaster R. et al., 2003; Talukdar R. et al., 2008). В активном состоянии они производят множество белков экстрацеллюлярного матрикса, что ведет к фиброзным изменениям ПЖ. Такие факторы, как этанол и его метаболиты, воспалительные цитокины, факторы роста (тромбоцит-производный фактор роста (PDGF) и трансформирующий фактор роста- $\beta 1$ (TGF- $\beta 1$)), оксидативный стресс приводят к активации этих клеток. ПЗК могут самостоятельно синтезировать данные факторы роста, аутокринно поддерживая активный миофибробластный фенотип, что проявляется в прогрессировании панкреатического фиброза даже при прекращении действия панкреатит-провоцирующих факторов. Активный фенотип ПЗК характеризуется синтезом α -гладкомышечного актина, глиального фибриллярного кислого белка, коллагена I и III типа, десмина, виментина, металлопротеиназ (ММР-1, ММР-2) тканевых ингибиторов металлопротеиназ (ТИМР-1, ТИМР-2), а также синтезом протеогликанов и гиалуроновой кислоты. Считается, что преобладание тканевых ингибиторов металлопротеиназ (ТИМР) над уровнем матриксных металлопротеиназ (ММП) способствует развитию фиброза при ХП. Одним из перспективных направлений в лечении является антиоксидантная терапия и блокирование веществ, синтезирован-

ных активной ПЗК (Madro A. et al. 2011). Применение витамина А (ретинола) способствовало снижению пролиферации ПЗК крыс в культуре клеток (Mccarroll J.A. et al., 2006; Talukdar R. et al., 2008), стимуляции их перехода в неактивное состояние, ингибированию синтеза α -SMA, коллагена I типа (Jaster R. et al., 2003), фибронектина и ламинина (Mccarroll J.A. et al., 2006; Shimizu K., 2008; Talukdar R. et al. 2008), ингибированию активации всех трех классов митоген-активированных протеинкиназ (МАРК) (Mccarroll J.A. et al., 2006; Talukdar R. et al., 2008). Применение витамина Е (Shimizu K., 2008; Talukdar R. et al., 2008; Li X.C. et al., 2011) позволило уменьшить фиброзные изменения в поджелудочной железе при разных экспериментальных моделях хронического панкреатита у крыс. Помимо проявления антиоксидантных свойств (Talukdar R. et al., 2006; Shimizu K., 2008), витамин Е снижал синтез мРНК, отвечающих за синтез TGF- $\beta 1$ и коллагена - $\alpha 1(I)$, значительно снижал уровень TGF- $\beta 1$, уменьшал количество коллагена и фибронектина, под его воздействием уменьшалось количество клеток, выделяющих α -SMA и глиальный фибриллярный кислый белок, снижался оксидативный стресс в экспериментальных исследованиях (Shimizu K., 2008; Talukdar R. et al., 2008; Li X.C. et al., 2011).

Цель исследования

Изучить эффект комплексной терапии витаминными препаратами А и Е на активность панкреатических звездчатых клеток и фиброзные изменения ПЖ у крыс после выполнения дистальной резекции ПЖ.

Материалы и методы

Исследования проводились в отделе экспериментальной хирургии Национального института хирургии и трансплантологии им. А.А.Шалимова на 71 крысе породы Wistar – самках, массой 230-390 г. Эксперимент отвечал требованиям Закона Украины (N 1759-VI от 15.12.2009 г.) «О защите животных от жестокого отношения». Выполнялась энтеральная модель хронического алкогольного панкреатита. Рацион питания включал: кормление животных высокожирной жидкой диетой (200 ккал \times массу тела в кг⁻¹ \times сутки⁻¹), богатой ненасыщенным жиром, с этанолом в высокой дозировке 10-18 г \times кг⁻¹ \times сутки⁻¹ по установленному протоколу, описанному и разработанному Н.Копо, М.Накагами et al. (2001), без ограничения доступа воды. Учитывая летальность в эксперименте, дистальная резекция поджелудочной железы выполнялась 68 животным с моделью хронического алкогольного панкреатита. Вводный наркоз осуществлялся введением раствора кетамина внутримышечно из расчета 12-15 мг/кг массы животного. Затем внутривентриально вводили раствор тиопентала натрия из расчета 5 мг/кг массы. Наркоз поддерживали введением натрия оксибутирата из рас-

чета 40-45 мг/кг в час. Резецированная во время операции железа подлежала гистологическому и иммуногистохимическому исследованию. После операции крысы были рандомизированы на 6 групп для последующего консервативного лечения в течение 21 дня. В данной статье представлены данные сравнения 2 групп - контрольной группы (n=12) и группы, где проводилась терапия (n=12) витамином А - 33000 МЕ/кг и α -токоферола ацетатом (витамин Е) - 100 мг/кг массы тела в сутки. Назначение двух препаратов одновременно было обосновано тем, что при длительной терапии витамином А нарушается его усвоение из-за дефицита в организме витамина Е. На 22 сутки после операции выполнялась эвтаназия животных передозировкой 10% раствора тиопентала натрия с забором поджелудочной железы для морфологического и иммуногистохимического исследования.

Биопсийный материал поджелудочной железы фиксировали в 10% забуференном формалине. Парафиновые срезы для рутинного гистологического исследования окрашивали гематоксилином и эозином. Для иммуногистохимического исследования использовали непрямой иммунопероксидазный метод со сверхчувствительной системой визуализации UltraVision Quanto (LabVision), определяли активированные звездчатые клетки с использованием моноклональных антител к α -SMA, GFAP, Vimentin, TIMP 2 и поликлональных антител к Desmin, MMP1 (Thermo Scientific, LabVision). Для оценки ИГХ окрашивания мы использовали полуколичественный анализ цифровых изображений (Semi-quantitative Digital Image Analysis) в соответствии с рекомендациями многих исследователей. В каждом срезе оценивали 10 репрезентативных участков (10 микрофотографий с увеличением $\times 1000$ светового микроскопа), которые имели качественные реакции.

В дальнейшем ПЗК подлежали исследованию в распространенной медицинской программе для анализа и обработки цифровых изображений ImageJ (разработка инициирована автором Wayne Rasband в Research Services Branch, National Institute of Mental Health, Bethesda, Maryland, USA) плагинами Colour Deconvolution и Cell Counter. Положительно окрашенные участки были количественно установлены и выражены как отношение маркер-положительных клеток к общему количеству клеток. При помощи этой программы также оценивалось количество фиброза, замещение жировой тканью, жировая дистрофия. При помощи плагина Colour Deconvolution программы ImageJ, который имеет встроенную схему для анализа окраски «Гематоксилин + ДАБ», разделялось изображение на синий и коричневый цвет, отделялся ДАБ от гематоксилина. Определялся средний уровень интенсивности ДАБ окраски по встроенной гисто-

грамме в ImageJ. Таким образом интенсивность окраски цитоплазматических (MMP-1, TIMP 2), мембранных и смешанных ядерно/цитоплазматических реакций поддавалась количественному оцениванию в диапазоне от 0 (белое) до 255 (черное) по стандартной шкале яркости. Уровень интенсивности цитоплазматической экспрессии MMP-1 и TIMP 2 в клетках был рассчитан отношением уровня интенсивности внутреннего контроля от среднего уровня интенсивности окраски 10 полей. Полученные данные были разбиты в диапазоне от 0 (белое) до 255 (черное) на 4 категории по баллам: негативная реакция 0-20, слабая - 21-50, умеренная - 51-100, высокая - более 100 условных баллов, по рекомендациям A. Katayama et al. (2004).

Обобщающие характеристики в исследовании были представлены в виде средней арифметической и ошибки средней величины ($X \pm m$), медианы и межквартильного интервала (Me, 25-75%). Статистические различия между группами и в динамике оценивались при помощи метода Вилкоксона-Манна-Уитни для количественных признаков и точного критерия χ^2 Фишера для частотных распределений.

Результаты и их обсуждение

После моделирования алкогольного хронического панкреатита у 71 крысы по методике K.Hiroshi, M.Nakagami et al. (2001) наблюдалась летальность в опыте 4,22% (n=3). Остальным крысам была произведена дистальная резекция поджелудочной железы. Ввиду ослабленного состояния животных в ходе эксперимента, интраоперационная летальность составила 8,4% (n=6). В контрольной группе (n=12) летальность составила 33,33% (n=4), в группе, пролеченной витаминами А и Е (n=12), летальность составляла 25% (n=3). При лапаротомии поджелудочная железа в контрольной группе выглядела атрофично, отмечались коричневые пятна по ее поверхности. Гнойные осложнения наблюдались у 9 из 12 животных: у 4 крыс наблюдался тотальный панкреонекроз, с поражением всей железы, гнойными затеками забрюшинного пространства, материал направлялся на гистологическое исследование, однако иммуногистохимическое исследование не проводилось в связи с наличием только некротических тканей и отсутствием паренхимы ПЖ. У 5 животных в области культи поджелудочной железы сформировался инфильтрат (у одной из них наблюдалось нагноение послеоперационной раны). В группе, где проводилась терапия витаминами А и Е, поджелудочная железа выглядела значительно лучше, была менее атрофична, пятен по поверхности практически не наблюдалось. Гнойные осложнения наблюдались у 6 из 12 животных: у 3 крыс наблюдался тотальный панкреонекроз, и еще у 3 крыс в области культи поджелудочной железы сформировался инфильтрат. Результаты пред-

ставлены в таблице 1. Различия между группами по представленным показателям статистически не значимы, что позволяет сделать вывод только о тенденции к повышению летальности и частоты послеоперационных осложнений в контрольной

группе ($p > 0,05$), и соответственно - тенденции к снижению летальности и послеоперационных осложнений ($p > 0,05$) в группе, где проводилась терапия витаминами А и Е.

Таблица 1
Частота гнойных осложнений (%) и уровень летальности (%) в контрольной группе и в группе, получавшей терапию витаминами А и Е

Группы	Дозировка	Осложнения %	Летальность %
Контрольная группа (n=12)	-	75% (n=9)	33,33% (n=4)
Витамины А+Е (n=12)	Витамин А - 33000 МЕ/кг α -токоферола ацетат (витамин Е) - 100 мг/ кг	50% (n=6)	25% (n=3)

Примечание: оценка p – оценка значимости точного критерия χ^2 Фишера.

Иммуногистохимическое исследование и анализ показателя α -SMA продемонстрировал, что в группе, получавшей витамины А и Е, отмечалось статистически значимое уменьшение в 3,69 раз ($p < 0,001$) α -SMA положительных клеток с морфологией активной ПЗК, по сравнению с контрольной группой. В контрольной группе эти клетки были найдены в периацинарных пространствах, в зонах с гистологическими признаками хронического панкреатита и фиброза с сопутствующей дегенерацией ацинарных клеток, эта же реакция наблюдалась в сосудистых стенках (рис. 1 А). В группе, получавшей витамины А и Е, отмечалось значительное снижение α -SMA-положительных клеток в периацинарном пространстве, они наблюдались преимущественно в сосудистых стенках (рис. 1 В); отмечалась также подобная динамика показателей виментина (vimentin), десмина (desmin), глиального фиб-

риллярного кислого белка (GFAP) (рис. 1 С-Н).

После проведенного лечения отмечали существенные различия между исследуемыми группами: по сравнению с контрольной группой, имело место уменьшение виментин-положительных клеток в 4,24 раза ($p < 0,001$); десмин - в 2,26 раза ($p < 0,001$). Показатель глиального фибриллярного кислого белка уменьшился в 1,92 раза по сравнению с контрольной группой, однако не показал значимых статистических различий ($p > 0,05$) (табл. 2). Сравнение показателей (α -SMA, Vimentin, Desmin, GFAP) контрольной группы с состоянием до операции не показало значимых статистических различий, кроме уменьшения виментина в 1,2 раза ($p < 0,05$), что позволяет предположить, что состояние ПЖ значительно не изменилось за 3 недели в контрольной группе в сравнении с состоянием до операции периода, когда крысы получали алкоголь.

Таблица 2
Динамика показателя меченных клеток (%), положительных к α -гладкомышечному актину (α -SMA), виментину (Vimentin), десмину (Desmin), глиальному фибриллярному кислому белку (GFAP) до операции, после операции в контрольной группе и в группе, получавшей терапию витаминами А и Е

Группы	N	Показатели	Гистологическая характеристика			
			α -SMA %	Vimentin %	Desmin %	GFAP %
До операции	1	$X \pm m$	10,8 \pm 1,14	11,2 \pm 0,4	8,76 \pm 0,46	9,44 \pm 0,51
		Me(25-75%)	10,9 (8,54-11,94)	11,65 (10,4-12,05)	9,25 (7,9-9,9)	9,65 (8,66-10,2)
Контрольная группа	2	$X \pm m$	9,23 \pm 0,93	9,66 \pm 0,56	7,41 \pm 0,761	8,27 \pm 1,39
		Me(25-75%)	9,9 (7,02-10,77)	9,95 (8,38-10,8)	6,984(5,81-8,13)	8,23(4,98-11,03)
Витамины А+Е	3	$X \pm m$	2,50 \pm 0,23	2,28 \pm 0,24	3,28 \pm 0,23	4,30 \pm 0,51
		Me (25-75%)	2,75 (2-2,9)	2,34 (1,75-2,8)	3,2 (2,95-3,6)	4,1 (3,4-4,65)
Оценка p_{3-1}	-	-	0.0003 **	0.0003**	0.0003**	0.0007**
Оценка p_{3-2}	-	-	0,0005**	0.0005**	0.0005**	0.0209
Оценка p_{2-1}	-	-	0,211	0.0343*	0.0749	0.3359

Примечание: Me (25-75%) – медиана и межквартильный интервал; оценка p – оценка значимости различий по критерию Вилкоксона-Манна-Уитни; * - $p < 0,05$; ** - $p < 0,001$ – оценка значимости различий.

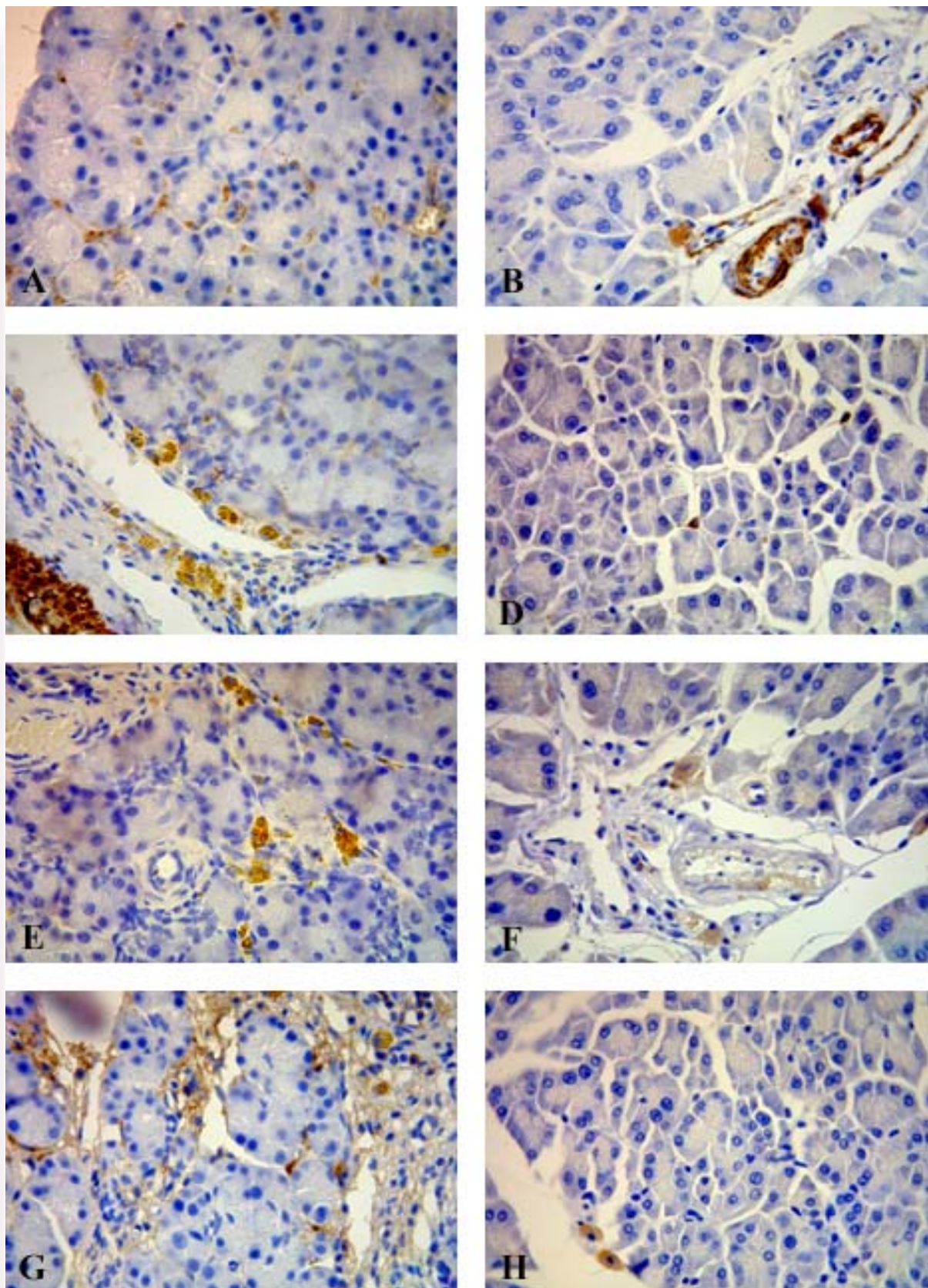


Рис. 1. Иммуногистохимическое окрашивание. Отмечается α -SMA(A), Desmin(C), GFAP(E), Vimentin(G) - положительные клетки в периацинарных фиброзных пространствах и сосудистых стенках в контрольной группе ($\times 1000$). Значительно меньшее окрашивание отмечается в группе с терапией витаминами А и Е - α -SMA(B), Desmin(D), GFAP(F), Vimentin(H), преимущественно в области сосудов, перипротоковом пространстве ($\times 1000$).

При анализе изучаемых показателей матриксной металлопротеиназы (ММР1) и тканевого ингибитора металлопротеиназ (ТИМР2) установлено, что уровень металлопротеиназы увеличился в контрольной группе по сравнению с состоянием до операции, однако не определялось значимого статистического различия ($p > 0,05$). В группе, получавшей витамины, уровень металлопротеиназы уменьшился со значимым статистическим различием как по отношению к состоянию до операции ($p < 0,05$), так и по отношению к контрольной группе ($p < 0,001$). Тканевые ингибиторы металлопротеиназ ТИМР2 значительно

уменьшились в группе, получавшей витаминные препараты, определялось достоверное статистическое различие как с контрольной группой ($p < 0,001$), так и с состоянием до операции ($p < 0,001$) (табл. 3, рис. 3). График демонстрирует тенденцию уменьшения как ММР1 так и ТИМР2 при увеличении соотношения между ними в пользу металлопротеиназ в группе, получавшей терапию витаминами, по сравнению как с контрольной группой, так и состоянием до операции (где преобладают тканевые ингибиторы металлопротеиназ) (Рис 2 А-Д).

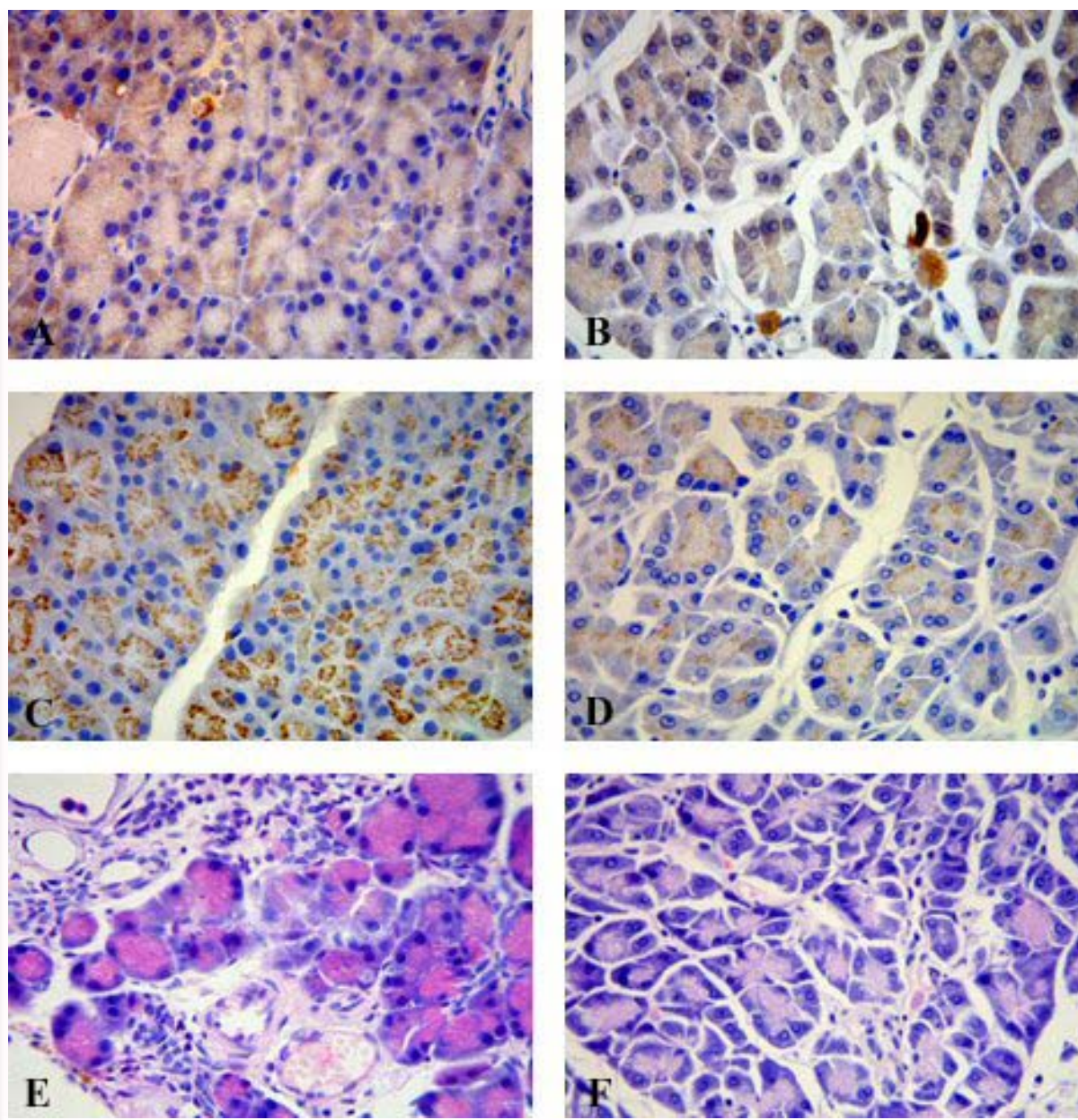


Рис. 2. Иммуногистохимическое окрашивание. Контрольная группа - ММР1(А), ТИМР2(С) ($\times 1000$). Группа витаминов А и Е - ММР1(В), ТИМР2(Д) ($\times 1000$). Гистологический образец поджелудочной железы в контрольной группе, окраска Г-Э, окрашивание ($\times 1000$). Отмечается инфильтрация лимфоцитами; определяется исчезновение ацинарных клеток и явно замещение фиброзной тканью (Е). Гистологический образец поджелудочной железы в группе с терапией витаминами А и Е, окраска Г-Э, окрашивание ($\times 1000$).

Таблица 3

Динамика показателей среднего уровня интенсивности экспрессии, по стандартной шкале яркости, матриксной металлопротеиназы (ММР1) и ингибитора матриксной металлопротеиназы (ТИМР2), фиброза (%), жировой дистрофии (%), замещения жировой тканью поджелудочной железы (%) до операции, после операции в контрольной группе и в группе, получавшей терапию витаминами А и Е

Группы	N	Показатели	Гистологическая характеристика				
			ММР1 (единицы стандартной шкалы яркости)	ТИМР2 (единицы стандартной шкалы яркости)	Фиброз %	Замещение жировой тканью %	Жировая дистрофия %
До операции	1	X±m Me(25-75%)	56,73±0,87 56,83(56,09-58,93)	57,16±0,86 57,74 (56,79-58,56)	2,19±0,51 1,7 (1,28-2,47)	1,29±0,156 1,3(1,1-1,5)	0±0 0(0-0)
Контрольная группа	2	X± m Me(25-75%)	59,33±1,24 59,39(56,45-61,77)	58,26±1,01 58,18 (57,04-60,68)	12,84±1,02 13,68(10,5-15,14)	2,1±0,69 1,45 (0,41-3,8)	1,53±0,38 1,2 (0,925-2,1)
Витамины А+Е	3	X±m Me(25-75%)	52,08±0,92 52,19 (52,06-52,75)	49,5±0,47 49,52 (48,9-50,192)	9,61±0,91 9,1(8,5-10,4)	1,87±0,26 1,64(1,4-2,1)	1,55±0,29 1,4(1,2-1,7)
Оценка p ₃₋₁	-	-	0.0054	0.0005	0.0005	0.0841	0.0001
Оценка p ₃₋₂	-	-	0.0008	0.0005	0.0541	0.7000	0.6982
Оценка p ₂₋₁	-	-	0.1489	0.3862	0.0005	0.7000	0.0002

Примечание: Me (25-75%) – медиана и межквартильный интервал; Оценка p – оценка значимости различий по критерию Вилкоксона-Манна-Уитни. * - p<0,05; ** - p<0,001 – оценка значимости различий.

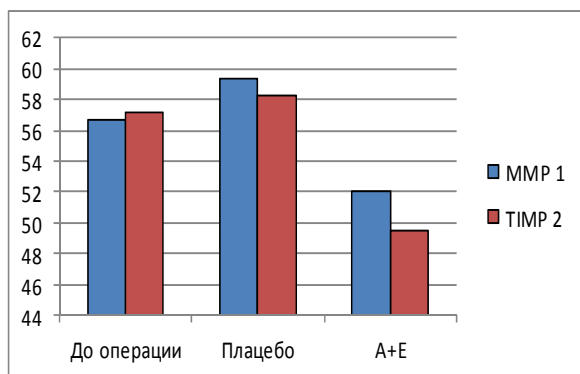


Рис. 3. Динамика показателя среднего уровня интенсивности экспрессии, по стандартной шкале яркости, матриксной металлопротеиназы (ММР1) и ингибитора матриксной металлопротеиназы (ТИМР2) до операции, после операции в контрольной группе и в группе, получавшей терапию витаминами А и Е.

Анализ изучаемого показателя фиброза ПЖ продемонстрировал, что определяются достоверные различия между состоянием до операции как в контрольной группе, так и в группе получавших витамины. Имело место увеличение фиброза в контрольной группе в 5,86 раз (p<0,001), а в группе витаминов – в 4,38 раза (p<0,001) по сравнению с состоянием до операции, что позво-

лило сделать предположение о значительном влиянии оперативного вмешательства на фиброзные изменения ПЖ, причем не только в области операционной травматизации, но и в отдаленных участках поджелудочной железы из-за возможной активации ПЗК воспалительными цитокинами.

При сравнении уровня фиброза в группе, получавшей витамины, с контрольной группой, значимых статистических различий не выявлено (p>0,05). поэтому можно говорить только о тенденции к уменьшению фиброза в данной группе. При анализе показателя жировой дистрофии ПЖ выявлено статистически значимое различие жировой дистрофии ПЖ в группе, получавшей витамины (p<0,001), и в контрольной группе (p<0,001) по отношению к состоянию до операции. При сравнении группы витаминов и контрольной группы- статистически значимых различий не выявлено (p>0,05), что позволяет предположить влияние оперативного вмешательства на развитие данного явления. При анализе показателя замещения паренхимы ПЖ жировой тканью, не выявляется статистически значимых различий между группами (p>0,05).

Выводы

Терапия витаминами А и Е значительно подавляет активность ПЗК, снижает экспрессию α-

SMA, десмина, виментина, уменьшает экспрессию MMP1 и TIMP2 и увеличивает соотношение между ними в пользу металлопротеиназ, способствует тенденции к снижению экспрессии GFAP. Также данная терапия вызывает тенденцию к уменьшению послеоперационных осложнений и летальности у крыс, перенесших дистальную резекцию поджелудочной железы, а также к уменьшению фиброзного поражения поджелудочной железы. Следовательно, терапия витами-

нами А и Е может быть полезна в послеоперационном лечении у больных ХП после операций на ПЖ, с целью уменьшения фиброза в позднем послеоперационном периоде.

Перспективы дальнейших разработок

Дальнейшие исследования направлены на разработку оптимальной терапии в послеоперационном периоде, предупреждающей развитие фиброза поджелудочной железы.

Литературные источники

Органосохраняющие технологии при хроническом панкреатите головки поджелудочной железы / С. Д. Добров, А. С. Полякевич, Е. М. Блажитко [и др.] // *Анналы хирургической гепатологии*. – 2007. – № 12. – С. 96-102.

Angiotensin II signaling through the AT1a and AT1b receptors does not have a role in the development of cerulein-induced chronic pancreatitis in the mouse / B. Ulmasov, Z. Xu, V. Talkad [et al.] // *Am. J. Physiol. Gastrointest. Liver Physiol.* – 2010. – Vol. 299. – P. 70-80.

Apte M. The fibrosis of chronic pancreatitis: new insights into the role of pancreatic stellate cells / M. Apte, R. Pirola, J. Wilson // *Antioxid Redox Signal.* – 2011. – Vol. 15, № 10. – P. 2711-2722.

Chronic Pancreatitis: Evolving Paradigms / R. Talukdar, N. Saikia, D. K. Singal [et al.] // *Pancreatology*. – 2006. – Vol. 6. – P. 440-449.

Development of an animal model of chronic alcohol-induced pancreatitis in the rat / K. Hiroshi, M. Nakagami, I. Rusyn [et al.] // *Am. J. Physiol. Gastrointest. Liver Physiol.* – 2001. – Vol. 280. – P. 1178-1186.

Duodenum-Preserving Subtotal and Total Pancreatic Head Resections for Inflammatory and Cystic Neoplastic Lesions of the Pancreas / H. G. Beger, B. M. Rau, F. Gansauge [et al.] // *J. Gastrointest. Surg.* – 2008. – Vol. 12. – P. 1127-1132.

Effect of surgery for chronic pancreatitis on pancreatic function: Pancreaticojejunostomy and duodenum-preserving resection of the head of the pancreas / S. Maartense, M. Ledebøer, W. A. Bemelman [et al.] // *Surgery*. – 2004. – Vol. 135. – P. 125-130.

Expressions of matrix metalloproteinases in early-stage oral squamous cell carcinoma as predictive indicators for tumor metastases and prognosis / A. Katayama, N. Bando, K. Kishibe [et al.] // *Clinical cancer research*. – 2004. – Vol. 10, № 1. – P. 634-640.

Frey C. F. Surgery of chronic pancreatitis / C. F. Frey, D. K. Andersen // *The American Journal of*

Surgery. – 2007. – Vol. 194. – P. 53-60.

Li X. C. α -Tocopherol treatment ameliorates chronic pancreatitis in an experimental rat model induced by trinitrobenzene sulfonic acid / X. C. Li, X. L. Lu, H. H. Chen // *Pancreatology*. – 2011. – Vol. 10, № 11. – P. 5-11.

Long term follow-up of a randomized trial comparing the Beger and Frey procedures for patients suffering from chronic pancreatitis / T. Strate, Z. Taherpour, C. Bloechle [et al.] // *Ann. Surg.* – 2005. – Vol. 241. – P. 591-598.

Long-term metabolic results after pancreatic resection for severe chronic pancreatitis / T. Berney, T. Rudisuhli, J. Oberholzer [et al.] // *Arch. Surg.* – 2000. – Vol. 135. – P. 1106-1111.

Protective role of angiotensin II type 2 receptor signaling in a mouse model of pancreatic fibrosis / B. Ulmasov, Z. Xu, L. H. Tetri [et al.] // *Am. J. Physiol. Gastrointest. Liver Physiol.* – 2009. – Vol. 296. – P. 284-294.

Regulation of pancreatic stellate cell function in vitro: biological and molecular effects of all-trans retinoic acid / R. Jaster, I. Hilgendorf, B. Fitzner [et al.] // *Biochem Pharmacol.* – 2003. – Vol. 66, №4. – P. 633-641.

Risk factors for diabetes mellitus in chronic pancreatitis / D. Malka, P. Hammel, A. Sauvanet [et al.] // *Gastroenterology*. – 2000. – Vol. 119. – P. 1324-1332.

Shimizu K. Mechanisms of pancreatic fibrosis and applications to the treatment of chronic pancreatitis / K. Shimizu // *J. Gastroenterol.* – 2008. – Vol. 43, № 11. – P. 823-832.

Talukdar R. Pancreatic stellate cells: new target in the treatment of chronic pancreatitis / R. Talukdar, R. K. Tandon // *Journal of Gastroenterology and Hepatology*. – 2008. – Vol. 23. – P. 34-41.

Vitamin A inhibits pancreatic stellate cell activation: implications for treatment of pancreatic fibrosis / J. A. Mccarroll, P. A. Phillips, N. Santucci [et al.] // *Gut*. – 2006. – Vol. 55. – P. 79-89.

Ничитайло М.Ю., Кравченко Д.А., Медвецький Є.Б., Шпонька І.С., Савицька І.М. Інгібування активованих панкреатичних зірчастих клітин (ПЗК) та фіброзні зміни підшлункової залози у моделі хронічного алкогольного панкреатиту.

Резюме. Метою дослідження було вивчення ефекту комплексної терапії вітамінними препаратами А та Е на активність панкреатичних зірчастих клітин (ПЗК) та фіброзні зміни підшлункової залози у щурів з експериментальним хронічним алкогольним панкреатитом після виконання дистальної резекції підшлункової залози. Вітаміни А та Е призначалися в післяопераційному періоді у щурів з моделлю хронічного алкогольного панкреатиту після дистальної резекції підшлункової залози в дозах: вітамін А – 33000 МО/кг, α -токоферол ацетату (вітамін Е) – 100 мг/кг на протязі 3 тижнів (21 дня). Для оцінки ефективності впливу терапії на активність та кількість ПЗК визначалися імуногістохімічні маркери: α -гладком'язовий актин (α -SMA), десмін (Desmin), гліальний фібрилярний кислий білок (GFAP), віментин (Vimentin), оцінювалася експресія матриксної металопротеїнази 1 (MMP1) та інгібітора матриксної металопротеїнази 2 (TIMP2). Терапія вітамінами А та Е пригнічувала активність ПЗК, що маніфестувалось зниженням експресії α -SMA, десміна, віментина, зменшувала експресію MMP1 та TIMP2 та збільшувала співвідношення між ними на користь металопротеїназ; також дана терапія характеризувалась тенденцією до зменшення експресії гліального фібрилярного кислого білка та зниження фіброзного ураження підшлункової залози.

Ключові слова: підшлункова залоза, хронічний панкреатит, дистальна резекція підшлункової залози, панкреатичні зірчасті клітини, вітамін А, вітамін Е.