

А.В.Саєнко
А.С.Стратійчук
Г.І.Степанюк
С.І.Коваленко

Вінницький національний медичний університет імені М.І.Пирогова

Ключові слова: гіпокінезія, натрієва сіль 3-(2-оксо-3-феніл-2Н-[1,2,4]триазино[2,3-с]хіназолін-6-іл)пропанової кислоти, бемітил.

Надійшла: 13.05.2014
Прийнята: 10.06.2014

УДК: 616.766.1:612.17:547.655.6

ВПЛИВ НАТРІЄВОЇ СОЛІ 3-(2-ОКСО-3-ФЕНІЛ-2Н-[1,2,4]ТРИАЗИНО[2,3-С]ХІНАЗОЛІН-6-ІЛ) ПРОПАНОВОЇ КИСЛОТИ НА МОРФОЛОГІЧНУ КАРТИНУ СЕРЦЯ ЩУРІВ НА ТЛІ ГІПОКІНЕЗІЇ

Реферат. Встановлено, що курсове введення в організм щурів на тлі 15-денної гіпокінезії, натрієвої солі 3-(2-оксо-3-феніл-2Н-[1,2,4]триазино[2,3-с]хіназолін-6-іл)пропанової кислоти – сполуки МТ-279 (2,5 мг/кг, внутрішньоочеревинно), як і Бемітилу, (33,0 мг/кг, внутрішньоочеревинно) викликає адаптаційні зміни в міокарді тварин: нормалізацію гемодинаміки і збереження структури кардіоміоцитів. Одночасно сполука МТ-279, подібно бемітилу, сприяє зменшенню деструктивних змін в м'язових волокнах і ендотеліоцитах стінки судин мікроциркуляторного русла серцевого м'яза тварин, підданих дії гіпокінезії.

Morphologia. – 2014. – Т. 8, № 2. – С. 45-49.

© А.В.Саєнко, А.С.Стратійчук, Г.І.Степанюк, С.І.Коваленко, 2014

✉ savpharm@gmail.com

Saenko A.V., Stratiychuk A.S., Stepaniuk G.I., Kovalenko S.I. The influence of sodium salt of 3-(2-oxo-3-phenyl-2H-[1,2,4]triazyno[2,3-c]quinazolin-6-yl) propane acid on the morphological picture of rat's heart in the background of hypokinesia.

ABSTRACT. Background. Long hypokinesia causes significant impairment in humans: a decrease in muscle mass redistribution of blood and fluid in general, decrease of energy, reducing load on the heart and endocrine glands, oppression of mitochondria and aerobic metabolism, development of respiratory distress syndrome. **Objective.** The aim of the study was to characterize the impact of the connection MT-279 compared to bemityl on the morphological picture rat heart in the background of hypokinesia. **Methods.** Hypokinesia was modeled by rats within 15 days (16 hours/day) in individual wooden casks. The rats were divided into 4 groups of 7 species each: I - intact animals; II - rats with HC without correction (control group, which have introduced equivalent amount of 0.9% NaCl); III - the animals with the HC, which once daily (from 1 to 15 days of research) were introduced inside with connection MT-279 in the dose of 2.5 mg/kg, which was equal to the for swimming test; IV - rat with the HC, which similarly, in/in, was introduced Bemityl dose 33.0 mg/kg, which makes it for swimming testometric the control group received a dose of 0.9% NaCl solution. **Results and Conclusion.** The 15-day hypokinesia leads unstable hemodynamics, atrophic and destructive changes in skeletal muscle fibers and myocardium of rats. Exchange rate of 15-day rat on the background of hypokinesia connection MT-279 (2.5 mg/kg, in/on), as bemityl (33.0 mg/kg), in/on), accompanied by expressive adaptive changes in the myocardium of animals: the normalization of hemodynamics and preservation of the structure of cardiomyocytes. Connection MT-279, like bemityl, promotes reduction of destructive changes in the muscle fibres and endoteliya walls of microcirculatory vessels of the heart muscle of rats in conditions of the 15-day hypokinesia.

Key words: bemityl, hypokinesia, MT-279.

Citation:

Saenko AV, Stratiychuk AS, Stepaniuk GI, Kovalenko SI. [The influence of sodium salt of 3-(2-oxo-3-phenyl-2H-[1,2,4]triazyno[2,3-c]quinazolin-6-yl) propane acid on the morphological picture of rat's heart in the background of hypokinesia]. *Morphologia*. 2014;8(2):45-9. Ukrainian.

Вступ

У попередніх дослідженнях [1] нами виявлені виражені актопротекторні властивості у нових амінокислотовмісних похідних натрієвої солі 3-(2-оксо-3-феніл-2Н-[1,2,4]триазино[2,3-с]хіназолін-6-іл) пропанової кислоти. В найбільшій мірі посилювала фізичну витривалість щурів у звичайних та ускладнених (гіпо- та гіпертермія, гіпоксія) умовах сполука МТ-279, яка за величиною зазначеної дії переважала еталонний актоп-

ротектор бемітил. Гіпокінезія (ГК), як умова, що доволі часто ускладнює життя сучасної людини та потребує фармакокорекції [2; 3], нами обрана в якості обтяжуючої моделі для даного дослідження. У зв'язку з цим було цікаво дослідити вплив зазначеної сполуки на морфологічну картину внутрішніх органів стресованих гіпокінезією щурів.

Мета дослідження: охарактеризувати вплив сполуки МТ-279 в порівнянні з бемітилом на

морфологічну картину серця щурів на тлі гіпокінезії.

Матеріали та методи

Дослідження проведено на 28 лабораторних щурах обох статей масою тіла 175-210 г.

Гіпокінезію моделювали шляхом утримання тварин протягом 15 діб (по 16 год/добу) в індивідуальних дерев'яних пеналах. Щурів було розподілено на 4 групи по 7 особин у кожній: I - інтактні тварини; II – щури з ГК без корекції (контрольна група, яким вводили еквівалентну кількість 0,9% NaCl); III – тварини з ГК, яким щоденно одноразово (з 1 по 15 добу дослідження) в/очередивно вводили сполуку МТ-279 в дозі 2,5 мг/кг, що дорівнювало її ЕД₅₀ за плавальним тестом; IV – щури з ГК, яким аналогічно в/о вводили бемітил у дозі 33,0 мг/кг, що становить його ЕД₅₀ за плавальним тестом. Тварини контрольної групи отримували відповідну дозу 0,9% розчину NaCl. Для морфологічного дослідження брали серцевий м'яз щурів. Органи фіксували в 10% нейтральному формаліні, промивали в проточній воді, проводили через батарею спиртів зростаючої міцності і заливали в парафін. На мікротомі отримували зрізи товщиною 5-7 мкм. Зрізи забарвлювали гематоксиліном і еозином та вивчали у світловому мікроскопі. Фотографії виконана на мікроскопі OLIMPUS CX31 з штатним фотоапаратом. Коливання потужності освітлення від ¼ до на x100 збільшенні до 2/3 на збільшенні x400, використовувався стандартний (комплектуючий при постачанні мікроскопа) фіолетовий світлофільтр.

Результати та їх обговорення

Морфологічні зміни в міокарді щурів при гіпокінезії. При гістологічному дослідженні міокарда контрольної групи щурів, які знаходилися в умовах гіпокінезії без корекції, виявили анізоморфію кардіоміоцитів: поряд з витонченими атрофованими кардіоміоцитами, також виявлялись вогнищево гіпертрофовані кардіоміоцити, з ядрами округлої форми, в яких добре виражені ядерця. Інтерстиціальна строма розпушена, що підкреслює повздовжню посмугованість міокарда. Саркоплазма кардіоміоцитів забарвлена не однорідно, поперечна посмугованість виявляється не у всіх клітинах, ядра в більшій частині кардіоміоцитів видовженої та овальної форми, нормохромні, однак зустрічались кардіоміоцити з більш темними ядрами. Вогнищево виявили некротично-змінені кардіоміоцити, а також ділянки перескорочених кардіоміоцитів, переважно в периваскулярній зоні. В таких вогнищах виявляється гіпертрофія фібробластів та колагенових волокон, а також помірна гістіоцитарно-лімфоцитарна інфільтрація. В кровноосних судинах мікроциркуляторного русла міокарда також виявлялися зміни, а саме просвіт артеріол був звужений, ендотеліальна вистилка не суцільна, місяцями значне відшарування ендотелію. В

субендотеліальному шарі набряк, базальна мембрана із значним набряком. В середній оболонці артерій гладкі міоцити гіпертрофовані. Навколо артеріол інтерстицій зруйнований, набряклий (рис. 1, 2).

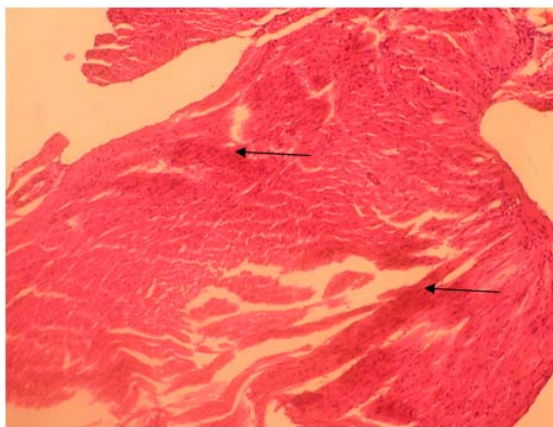


Рис. 1. Міокард щура на 15 день гіпокінезії без корекції (контроль). Перескорочені кардіоміоцити. Забарвлення гематоксиліном і еозином. $\times 100$.

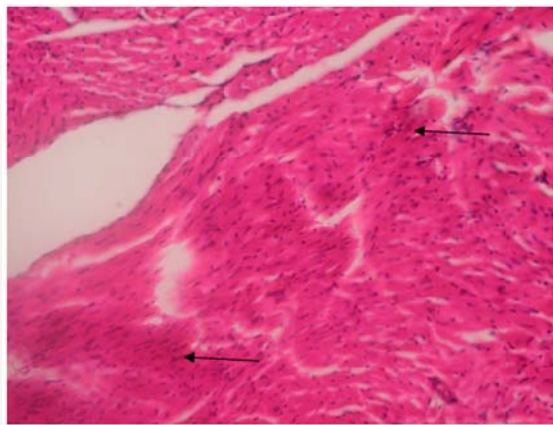


Рис. 2 Міокард щура на 15 день гіпокінезії (контроль). Перескорочені кардіоміоцити. Частково згладженість посмугованості в кардіоміоцитах, «заболоченість строми». Забарвлення гематоксиліном і еозином. $\times 200$.

Просвіти венул розширені, повнокровні, також виявлений стаз лейкоцитів, переважно лімфоцитарно-гранулоцитарного типу. Навколо венул виявлено набряк інтерстицію та гістіоцитарно-лімфоцитарна інфільтрація. Просвіт капілярів неоднорідний, виявлені звужені та розширені ділянки. Також відмічено діapedезні крововиливи навколо капілярів та набряк інтерстицію (рис. 3).

Таким чином, у контрольної групи тварин, при тривалій гіпокінезії без корекції, виявлено деструктивні і дистрофічні зміни в кардіоміоцитах. Такі ж зміни ми спостерігали і в стінках кровноосних судин мікроциркуляторного (МЦР) русла, що призводило до порушення обміну ре-

човин, підвищення діapedезу еритроцитів, лімфоцитів, гістіоцитів через стінку судин, що на гістологічній картині відображається у вигляді «заблоченості строми» міокарда.

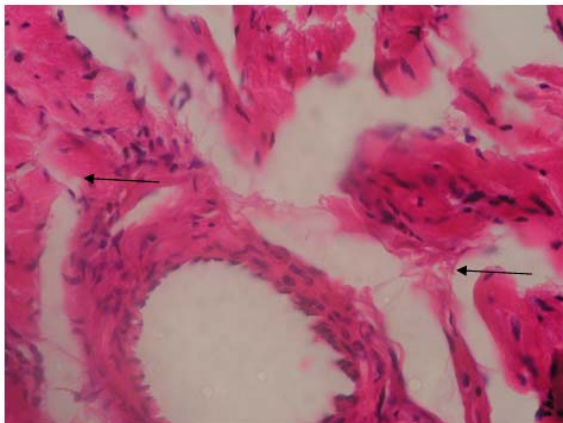


Рис. 3. Міокард щура на 15 день гіпокінезії (контроль). В параваскулярній зоні розростання фіброзної тканини, в судинній стінці та кардіоміоцитах помірний набряк. Забарвлення гематоксилином і еозином. $\times 400$.

При застосуванні бемітилу для корекції дії гіпокінезії на міокард щурів, зміни були менше виражені, в порівнянні з інтактними тваринами. Не виявляли ділянок некрозу кардіоміоцитів. Волокна міокарда по структурі не відрізнялись від інтактних щурів. Однак треба відмітити, що виявлялися поодинокі клітини, які не мали поперечної посмугованості, а також клітини, які мали звивисті контури з ознаками перискорочення та слабо-еозинофільною цитоплазмою. Вогнищево зустрічались ділянки гіпертрофованих кардіоміоцитів. Ядра кардіоміоцитів округлої форми, світлі, в них добре виявлялись ядерця, наявні поодинокі кардіоміоцити із збільшеною кількістю ядер. Наявні клітини із зменшеною кількістю ядер, порівняно із нормою. Такі ділянки складались з 1-2-ох кардіоміоцитів і виявлялись значно менше ніж у групі тварин без корекції. В більшій частині кардіоміоцитів попереква посмугованість збережена (рис. 4).

Кровоносні судини МЦР міокарда звичайного кровонаповнення. Просвіти венул рівномірно розширені. Адгезія та діapedез лімфоцитів, гістіоцитів через стінки венул менш виражені, ніж в групі тварин без корекції. Просвіт кровоносних капілярів не рівномірний, ендотеліальна вистилка капілярів цілісна. Просвіти артеріол не звужені. Гіпертрофія гладких міоцитів в стінках артерій не виражена, на відміну від групи тварин без корекції. Також не рееструвалось діapedезних крововиливів. Інтерстицій навколо капілярів не змінений і містить поодинокі лімфоцити (рис. 5).

Таким чином, за результатами дослідження видно, що бемітил знижує деструктивні зміни в

міокарді в умовах 15-ти денної гіпокінезії. В судинах мікроциркуляторного русла нормалізується гемодинаміка. Значно зменшена адгезія та діapedез еритроцитів, лімфоцитів, гістіоцитів через стінку мікроциркуляторного русла може свідчити про ендотеліопротекторну дію бемітилу (рис. 6).

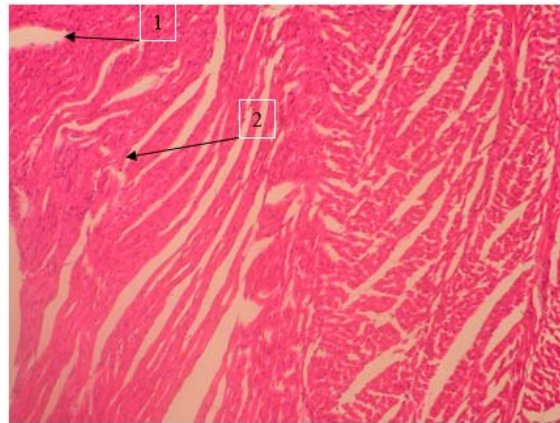


Рис. 4. Міокард щура на 15 день гіпокінезії (бемітил 33,0 мг/кг). 1 –розширені просвіти капілярів, 2 – місця гіпертрофії міокарда. Забарвлення гематоксилином і еозином. $\times 100$.

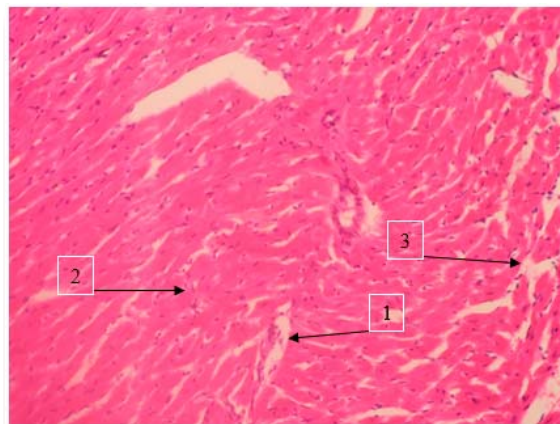


Рис. 5. Міокард щура на 15 день гіпокінезії (бемітил 33,0 мг/кг). 1 –розширені просвіти капілярів, 2 – зміна напрямлення та паралельність кардіоміоцитів, 3 – набряк строми. Забарвлення гематоксилином і еозином. $\times 200$.

При застосуванні сполуки МТ-279, для корекції патологічного впливу гіпокінезії на серце, практично не було виявлено деструктивних змін в міокарді. М'язові волокна міокарда були збережені. Поперечна посмугованість в більшій частині кардіоміоцитів добре виражена. Проте виявлені клітини з гіперхромними ядрами, а також клітини в яких ядра були сферичної форми, гіпертрофовані, просвітлені, з добре вираженими ядерцями. Подекуди вогнищево виявляються кардіоміоцити, в саркоплазмі яких не виявляється поперечна посмугованість. Ядра в більшій час-

тині кардіоміоцитів нормохромні, в них добре виражені ядра (рис. 7).

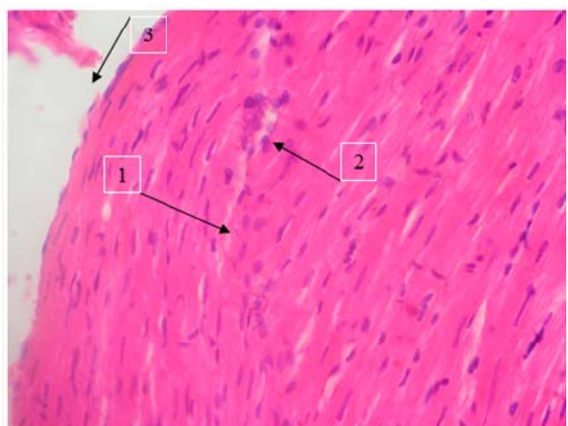


Рис. 6. Міокард щура на 15 день гіпокінезії при корекції бемітилом (33,0 мг/кг). 1 – зміна направлення та паралельність кардіоміоцитів, 2 – вогнища регенерації, 3 – набряк строми. Забарвлення гематоксиліном і еозином. $\times 400$.

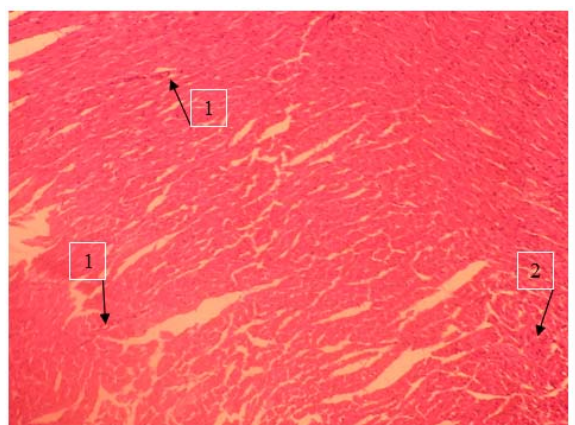


Рис. 7. Міокард щура на 15 день гіпокінезії та корекції МТ-279 (2,5 мг/кг). 1 – просвіти капілярів, 2 – вогнища регенеративного процесу. Забарвлення гематоксиліном і еозином. $\times 100$.

Кровоносні судини МЦР міокарда звичайного кровонаповнення. В артеріолах ендотеліальна вистилка суцільна, в середній оболонці артеріол виявляли незначну гіпертрофію гладких міоцитів. Просвіти венул рівномірно розширені. Ендотеліальна вистилка в стінці венул цілісна. Адгезія та діapedез еритроцитів, лімфоцитів, гістіоцитів через стінки венул значно менше виражені, ніж у групі тварин без корекції. Просвіти кровоносних капілярів не однорідні. Часто виявляються ділянки розширених та звужених капілярів. Однак, як і при дії бемітилу, під впливом сполуки МТ-279, ендотеліоцити в стінці капілярів утворюють суцільний шар і по структурі подібні до таких як і в інтактних тварин. Базальна мембрана однорідна не розпушена, діapedезні

крововиливи відсутні (рис. 8).

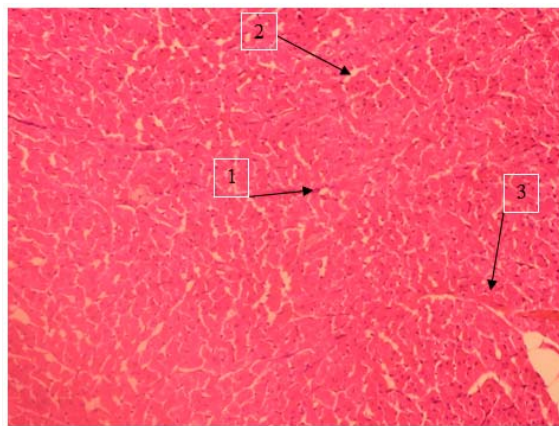


Рис. 8. Міокард щура на 15 день гіпокінезії та корекції МТ-279 (2,5 мг/кг). 1 – просвіти капілярів, 2 – вогнища регенеративного процесу, 3 – помірний набряк строми. Забарвлення гематоксиліном і еозином. $\times 200$.

Таким чином, можна зробити висновок, що сполука МТ-279, на тлі 15-денної гіпокінезії, позитивно впливає на нормалізацію гемодинаміки, зменшуючи стаз, адгезію та діapedез еритроцитів, лімфоцитів, гістіоцитів через стінку судин, має ендотеліопротекторну дію, внаслідок чого зменшується набряк інтерстицію. Має кардіопротекторну дію, що підтверджено відсутністю деструктивних змін в кардіоміоцитах. Збільшення чисельності гіпертрофованих кардіоміоцитів при дії сполуки МТ-279 на тлі гіпокінезії ми відносимо до адаптаційно-приспосувальних змін (рис. 9).

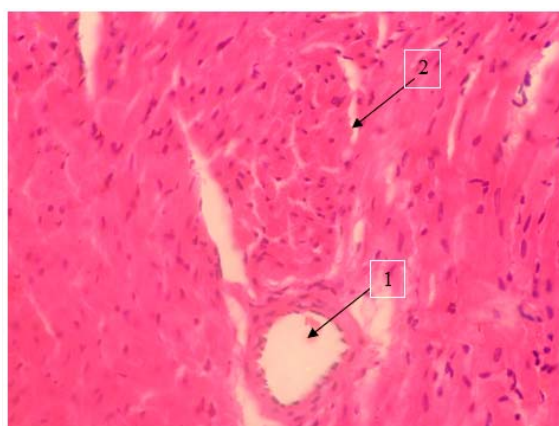


Рис. 9. Міокард щура на 15 день гіпокінезії та корекції МТ-279 (2,5 мг/кг). 1 – незначно розширені просвіти кровоносних капілярів, 2 – чітко виражене вогнище регенерації кардіоміоцитів. Забарвлення гематоксиліном і еозином. $\times 400$.

Отже, результати морфологічного аналізу патологічних змін в серці гіпокінезованих щурів засвідчили, що сполука МТ-279 (2,5 мг/кг, в/о), в

такій же мірі, як і бемітил (33,0 мг/кг, в/о), проявляє чітку протекторну дію на морфологічні структури досліджуваних органів та сприяє оптимізації адаптаційних процесів, що розвиваються у щурів на тлі 15-денної гіпокінезії.

Висновки

1. 15-денна гіпокінезія спричиняє розлади гемодинаміки, атрофічні та деструктивні зміни в скелетних м'язових волокнах та міокарді щурів.

2. Курсове 15-денне введення щурам на тлі гіпокінезії калієвої солі 2-гліцино-3-хлор-1,4-нафтохінону - сполуки МТ-279 (2,5 мг/кг, в/о), як і бемітилу (33,0 мг/кг, в/о), супроводжується виразними адаптаційними змінами в міокарді тва-

рин: нормалізацією гемодинаміки та збереженням структури кардіоміоцитів.

3. Сполука МТ-279, подібно до бемітилу, сприяє зменшенню деструктивних змін в м'язових волокнах і ендотеліоцитах стінок судин мікроциркуляторного русла серцевого м'язу щурів в умовах 15-денної гіпокінезії.

Перспективи подальших розробок

У подальшому доцільно дослідити вплив сполуки МТ-279 на морфологічну структуру печінки, нирок та наднирників тварин на тлі гіпокінезії для більш повного уявлення про її корегуючий вплив на внутрішні органи.

Літературні джерела References

1. Stepanjuk G, Saenko A. [Screening act protective activity among quinazoline derivatives and their condensed analogues pharmacology and medical toxicology]. *Pharmacology and medical toxicology*. 2010;4(17):60-3. Ukrainian.

2. Samojlov N. *Farmacologicheskaya korrekcia rabotosposobnosti* [Pharmacological correction of

physical performance]. Moskva: Zerkalo; 2002. 120 p. Russian.

3. Fomochkina II. [Metabolic disturbances during immobilization stress and their possible of drug corections]. *Biomedical and Biosocial Anthropology*. 2004;3;130-4. Russian.

Саенко А.В., Стратийчук А.С., Степанюк Г.И., Коваленко И.С. Влияние натриевой соли 3-(2-оксо-3-фенил-2Н-[1,2,4]триазино[2,3-с]хиназолин-6-ил)пропановой кислоты на морфологическую картину сердца крыс на фоне гипокинезии.

Реферат. Установлено, что курсовое введение в организм крыс на фоне 15-дневной гипокинезии натриевой соли 3-(2-оксо-3-фенил-2Н-[1,2,4]триазино[2,3-с]хиназолин-6-ил)пропановой кислоты – соединения МТ-279 (2,5 мг/кг, внутривбрюшинно), как и бемитила, (33,0 мг/кг, внутривбрюшинно) вызывает адаптационные изменения в миокарде животных: нормализацию гемодинамики и сохранение структуры кардиомиоцитов. Одновременно соединение МТ-279, подобно бемитилу, способствует уменьшению деструктивных изменений в мышечных волокнах и эндотелиоцитах стенки сосудов микроциркуляторного русла сердечной мышцы животных, подверженных действию гипокинезии.

Ключевые слова: гипокинезия, натриевая соль 3-(2-оксо-3-фенил-2Н-[1,2,4]триазино[2,3-с]хиназолин-6-ил)пропановой кислоты, бемитил.