

**І.Є.Герасимюк
О.П.Ільків**

ДВНЗ «Тернопільський
державний медичний уні-
верситет імені І.Я. Горба-
чевського МОЗ України»

Ключові слова: струмек-
томія, артерії, вени, набряк,
склероз.

Надійшла: 19.07.2016

Прийнята: 22.08.2016

УДК:611.631-091.8-02:616.441-008.64]-092.9

ОСОБЛИВОСТІ СТРУКТУРНОЇ ПЕРЕ- БУДОВИ ЯЄЧОК ЩУРІВ ЗА УМОВ ПОС- ТСТРУМЕКТОМІЧНОГО ГІПОТИРЕОЗУ

Робота виконана в рамках науково-дослідної роботи «Морфофункціональні зміни в тканинах і залозах органів травного тракту, а також в залозистих органах іншої локалізації при моделюванні патологічних процесів» (номер державної реєстрації, шифр 0115U001159).

Реферат. В експерименті на щурах із використанням гістологічних методик дослідження встановлено, що після струмектомії відбуваються відчутні зміни у органному кровоносному руслі яєчок, які полягають у повнокров'ї судин з розвитком вазоконстрикції дрібних артерій та компенсаторною вазодилатацією артерій більшого калібру. Це супроводжується дистрофічними змінами у стромі і паренхімі органу. Дистрофічні зміни проявляються внутрішньоклітинним і інтерстиційним набряком з наступним розвитком фіброзу і склерозу.

Morphologia. – 2016. – Т. 10, № 3. – С. 94-98.

© І.Є.Герасимюк, О.П.Ільків, 2016

✉ oks.illkiv@gmail.com

Herasymyuk I.Ye., Ilkiv O.P. The features of structural remodeling of rat testicles at poststrumectomic hypothyroidism.

ABSTRACT. Introduction. The lack of thyroid hormones leads to the decrease in basal metabolism and violation of the functional state of different organs and systems. One of the leading places is occupied by the cardiovascular disorders which affect the state of gonads. **Objective** - to determine the nature of morphofunctional reorganization of rat testicles and features of their bloodstream remodeling after the strumectomy. **Methods.** The experiments were conducted on mature white male rats which underwent the strumectomy. The material for histology were taken after 1, 3, 7, 14 and 28 days after the surgery. Histological sections stained with hematoxylin and eosin, by Van Ghison method. **Results.** In 1 day after the strumectomy the arterial and venous plethora was observed, which was combined with stromal edema. 3 days after the surgical intervention the morphological signs of organ circulatory disorders were partially reduced. However, the stromal edema remained and was accompanied by reduce in number of cell layers in spermatogenic epithelium with the increasing of intervals between them and their detachment from the basement membrane. In seven days morphological manifestations of vascular responses became more obvious. One could observe the narrowing of the orifices of side branches of the small arteries from the trunks. Identified changes progressed up to 14 days. Arteries with particularly thick walls and narrowed lumen were often detected. In tubules the signs of fibrous transformation were detected. On the 28th day of experiment the signs of disorders of blood circulation and nourishment of testicles were further compounded. Seminiferous tubules looked devastated. Their fibrous transformation was observed with the growth of connective tissue in the interchannel intervals. **Conclusion.** After the strumectomy in the rat testicles it was observed the significant circulatory disorders of organ leading to the degenerative changes in the stroma and parenchyma. The progression of degenerative changes leads to the reduction of spermatogenic epithelium, fibrous transformation of seminiferous tubules with the growth of connective tissue in the interstices.

Key words: strumectomy, arteries, veins, edema, sclerosis.

Citation:

Herasymyuk IYe, Ilkiv OP. [The features of structural remodeling of rat testicles at poststrumectomic hypothyroidism].Morphologia. 2016;10(3):94-8. Ukrainian.

Вступ

Гіпотиреоз – це клінічний синдром, який зумовлений тривалим зниженням або повним випадінням функції щитоподібної залози, що супроводжується порушенням продукції тиреоїдних гормонів [1]. Післяопераційний гіпотиреоз розвивається у 35–48 % хворих після операції на щитоподібній залозі. Причому після тиреоїдектомії стійкий гіпотиреоз ресструється у 100 % випадків [2]. Недостатність гормонів щитоподіб-

ної залози або зниження їх біологічних ефектів на тканинному рівні закономірно веде до зниження основного обміну, пригнічення обмінних процесів, порушення функціонального стану різних органів та систем [3].

Одне з провідних місць у симптоматиці даного захворювання посідають серцево-судинні прояви [4]. Підвищення артеріального тиску при цьому визначають у понад 30–50 % хворих на гіпотиреоз, причому, досить часто воно є одним

із перших його клінічних проявів. Характерною особливістю артеріальної гіпертензії при гіпотиреозі є початкове та переважне підвищення діастолічного артеріального тиску, причиною якого є значне, більш ніж на 50 %, зростання периферичного судинного опору [5]. Розлади центральної гемодинаміки які виникають за умов гіпотиреозу не можуть не впливати на структурну організацію і функціональний стан інших органів і систем, зокрема органів з генеративною функцією.

На даний час уже встановлено, що нестача тиреоїдних гормонів може приводити до порушення сперматогенної та інкреторної функції сім'яників у дорослих чоловіків [6, 7]. Причиною цього вважається зниження рівня тестостерону у крові, яке розвивається унаслідок порушення ферментних систем, що відповідають за синтез андрогенів у яєчках [8, 9]. Однак, морфогенетичні механізми даних процесів продовжують залишатися ще до кінця не вивченими. Зокрема, це стосується впливу судинного фактора, що цілком узгоджується із сучасними уявленнями щодо встановлення характеру та особливостей перебудови кровоносної судинної системи за умов порушеної гемоциркуляції як одного із пріоритетних завдань сучасної морфології [10, 11].

Мета – встановити характер морфофункціональної перебудови структурних елементів яєчок щурів та особливості ремодельовання їх органного кровоносного органного русла після струмектомії.

Матеріали та методи

Експерименти проведено на 42 статевозрілих білих лабораторних щурах-самцях з масою тіла 160-180 г. З них 12 тварин склали контрольну групу (6 інтактних щурів і 6 щурів, яким під кетаміновим знечуленням проводили розтин шкіри на шиї як доступ до щитоподібної залози). Іншим 30 щурам під кетаміновим знечуленням проводили струмектомію. Матеріал для гістологічного дослідження (шматочки яєчок) забирали через 1, 3, 7, 14 і 28 днів після операції. Усі дослідження проводили у першу половину доби з 8.00 до 12.00 години (для запобігання впливу часового фактора на функціональний стан тварин). Гістологічні зрізи забарвлювали гематоксиліном і еозином та за Ван Гізон. З експерименту тварин виводили шляхом внутрішньоочеревинного введення великих доз концентрованого тіопенталу натрію. Всі експериментальні дослідження проводилися із відповідністю до принципів біоетики, що викладені у Законі України «Про захист тварин від жорстокого поводження» (№ 1759-VI від 15.12.2009).

Результати та їх обговорення

При гістологічному дослідженні сім'яників контрольної групи тварин суттєвої відмінності між інтактними щурами і щурами з імітованим оперативним доступом до щитоподібної залози встановлено не було. Білкова оболонка яєчок

була утворена щільною сполучною тканиною, рівномірної товщини з гладенькою поверхнею. На гістологічних зрізах в обох групах тварин візуалізувалися сім'яні каналці з 3-4 рядами клітин сперматогенного епітелію. Сполучнотканні оболонки стінок каналців щільно контактували між собою. Хвости зрілих сперматозоїдів внутрішнього ряду клітин були спрямовані у провіт каналців і у більшості випадків майже повністю перекривали його. У місцях дотику стінок 3-4-х каналців між собою утворювалися три- або чотирикутні щілини в яких проходили кровоносні судини переважно дрібного калібру, які були помірно заповнені форменими елементами крові.

Через 1 добу після струмектомії основною ознакою структурної реорганізації тканин яєчка було виражене венозне і помірне артеріальне повнокров'я, яке поєднувалося з помітним набряком строми. При цьому вени були перерозтягнуті наповнюючими їх форменими елементами крові, а між стінками сім'яних каналців утворювалися різної ширини проміжки (рис. 1). Самі сім'яні каналці і їх вміст зберігали свою структуру, хоча й виглядали дещо зменшеними у розмірах. Для дрібних артерій і артеріол характерним було деяке потовщення стінок за рахунок їх плазматичного просякання. Ендотелій таких судин за рахунок набряклих ядер випинався у провіт у вигляді «частоколу».

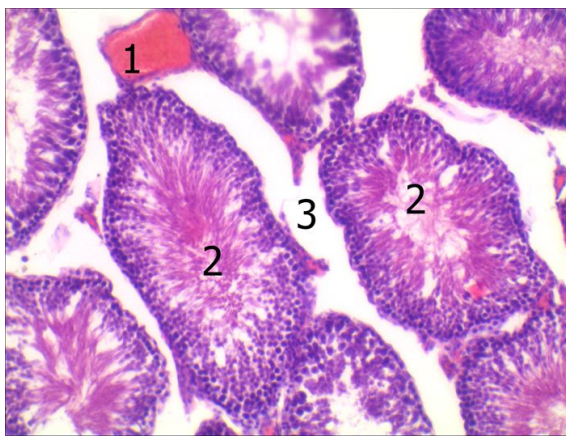


Рис. 1. Гістологічний зріз яєчка щура через 1 добу після струмектомії. Забарвлення гематоксиліном і еозином. $\times 140$.

1–Повнокровна вена, 2–сім'яні каналці, 3–міжканалцеві проміжки.

Через 3 доби після операційного втручання морфологічні ознаки розладів органного кровообігу частково редукувалися. Однак, продовжував залишатися набряк строми до якого приєднувалися зміни дистрофічного характеру у статевих клітинах репродуктивної системи. Останнє проявлялося зменшенням кількості їх рядів, збільшенням проміжків між ними і відшаруванням від

базальної мембрани (рис. 2). Звертало на себе також увагу збереження потовщення стінок і звуження просвіту дрібних артерій і артеріол.

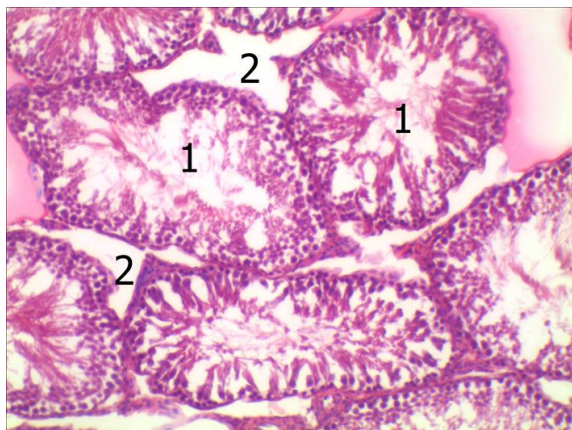


Рис. 2. Гістологічний зріз яєчка щура через 3 доби після струмектомії. Забарвлення гематоксиліном і еозином. $\times 140$.

1–Сім'яні канальці, 2– міжканальцеві проміжки.

Ще більш помітними ставали морфологічні прояви реакцій стінок артерій у семиденний термін післяопераційного спостереження. Досить часто у даний термін можна було спостерігати звуження гирл бокових відгалужень дрібних артерій від їх магістральних судин більшого калібру (рис. 3).

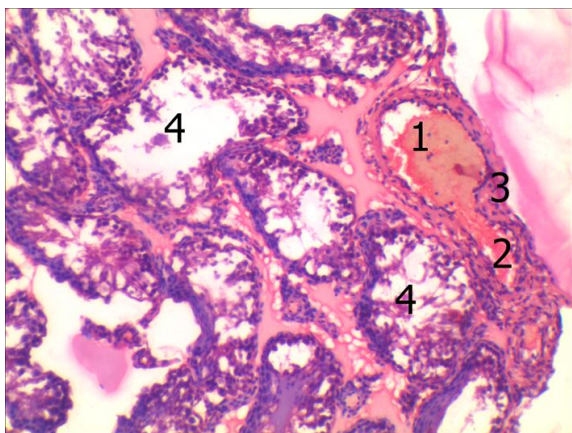


Рис. 3. Гістологічний зріз яєчка щура через 7 днів після струмектомії. Забарвлення гематоксиліном і еозином. $\times 120$.

1–Магістральна артерія, 2–бокове відгалуження артерії, 3–м'язово-еластичний сфінктер у гирлі бокового відгалуження, 4–сім'яні канальці.

Самі ж артерії більшого калібру виглядали розтягнутими за рахунок наповнення їх кров'ю. Такі судинні реакції супроводжувалися поглибленням дистрофічних змін у сім'яних канальцях із зменшенням кількості рядів клітин сперматогенного епітелію та поступовим спустошенням їх

просвіту (рис. 4).

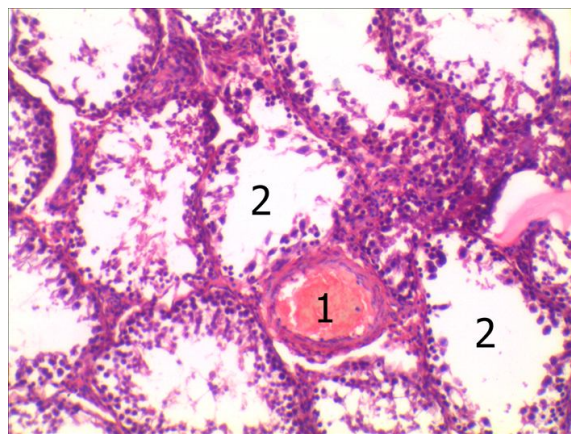


Рис. 4. Гістологічний зріз яєчка щура через 7 днів після струмектомії. Забарвлення гематоксиліном і еозином. $\times 140$.

1–Повнокровна артерія, 2–просвіти сім'яних канальців.

Виявлені у 7-денний термін зміни прогресивно наростали і до 14 доби спостереження. У цей термін нерідко можна було виявити артерії з особливо потовщеними стінками і звуженим просвітом, що свідчило про значне зменшення їх пропускної здатності (рис. 5). Паралельно з цим у паренхіматозних елементах виявлялися ознаки фіброзної їх трансформації.

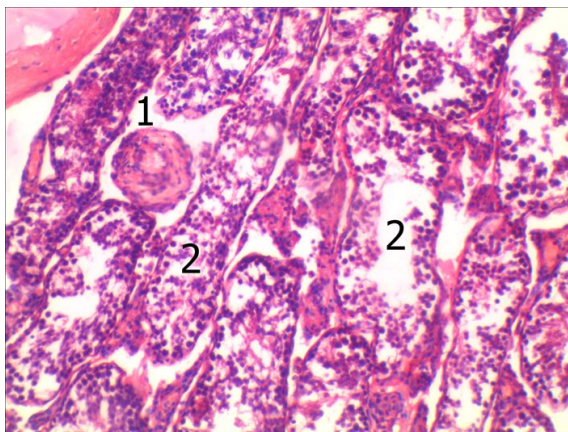


Рис. 5. Гістологічний зріз яєчка щура через 14 днів після струмектомії. Забарвлення гематоксиліном і еозином. $\times 120$.

1– Артерія з потовщеною стінкою і звуженим просвітом, 2–просвіти сім'яних канальців.

Для 28 доби експерименту були характерними ознаки ще більш глибоких розладів кровообігу і трофіки яєчок експериментальних тварин. Вони проявлялися вираженим застійним як венозним, так і артеріальним повнокров'ям. При цьому на тлі розширених і повнокровних артерій великого калібру дрібні артерії і артеріоли мали

помітно звужений просвіт і потовщені стінки (рис. 6). Самі сім'яні каналці при цьому виглядали спустошеними із різко зменшеною кількістю клітин сперматогенного епітелію. У багатьох місцях можна було спостерігати їх фіброзну трансформацію (рис. 7), яка відбувалася на тлі вираженого розростання сполучної тканини у міжканальцевих проміжках (рис. 8).

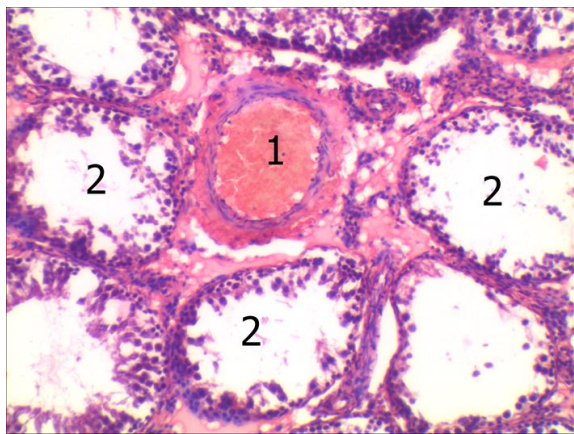


Рис. 6. Гістологічний зріз яєчка щура через 28 днів після струмектомії. Забарвлення гематоксиліном і еозином. $\times 140$.

1– Повнокровна артерія, 2– просвіти сім'яних канальців.

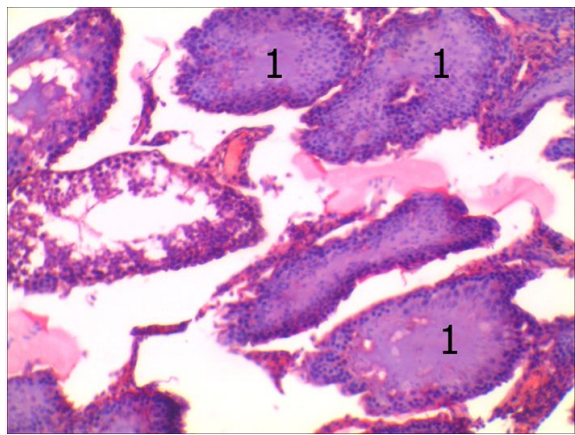


Рис. 7. Гістологічний зріз яєчка щура через 28 днів після струмектомії. Забарвлення гематоксиліном і еозином. $\times 140$.

1– Фіброзна трансформація сім'яних канальців.

Таким чином, результати проведеного дослідження свідчать про те, що після струмектомії у статевих залозах щурів-самців виникають значні розлади органного кровообігу на тлі яких розвиваються дистрофічні зміни в стромі і паренхімі органу. У ранні терміни порушення кровообігу проявляється вираженим венозним повнокров'ям, яке може бути результатом впливу операційної травми з рефлекторним зниженням

пропускної здатності дрібних артерій і артеріол як прояв відомої вено-артеріальної реакції [12].

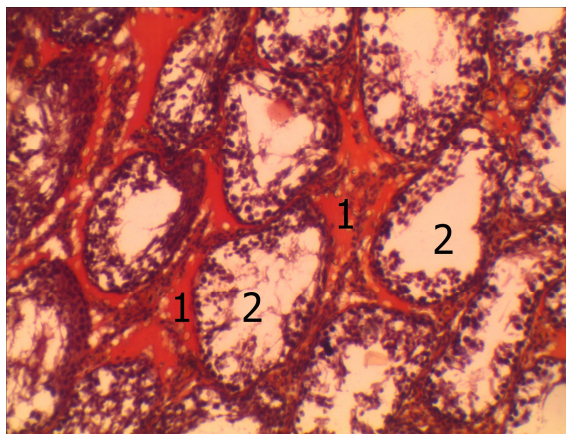


Рис. 8. Гістологічний зріз яєчка щура через 28 днів після струмектомії. Забарвлення за ван Гізон. $\times 140$.

1–Склероз міжканальцевих проміжків, 2–просвіт сім'яних канальців.

Це у свою чергу приводить до трофічних розладів, що проявляються спочатку інтерстиційним набряком. У подальшому розвивається висхідна вазоконстрикція із звуженням просвіту за рахунок потовщення стінок вже не тільки артерій дрібного, але й середнього калібру з одночасним компенсаторним розширенням просвіту та збільшенням ємності артерій великого калібру. Такі реакції із зростанням периферичного судинного опору якраз і є характерними для артеріальної гіпертензії, яка розвивається при гіпотиреозі [5]. Наслідком таких гемодинамічних розладів є подальше прогресування дистрофічних змін із спустошенням сперматогенного епітелію у сім'яних канальцях, їх фіброзній трансформації із розростанням сполучної тканини в інтерстиції, що може бути морфологічним підґрунтям розвитку неплідності при гіпотиреозі.

Висновки

1. Після струмектомії у яєчках щурів виникають значні розлади органного кровообігу на тлі яких розвиваються дистрофічні зміни в стромі і паренхімі органу.

2. У ранні терміни порушення кровообігу проявляється венозним повнокров'ям з рефлекторним звуженням просвіту і зниженням пропускної здатності дрібних артерій і артеріол. У подальшому прогресуюча вазоконстрикція дрібних і середніх артерій поєднується з одночасним компенсаторним розширенням просвіту та збільшенням ємності артерій великого калібру.

3. Прогресування дистрофічних змін приводить до редукції сперматогенного епітелію, фіброзної трансформації сім'яних канальців із розростанням сполучної тканини в інтерстиції, що може бути морфологічним підґрунтям розвитку неплідності.

Перспективи подальших розробок: продовження досліджень у даному напрямку може

сприяти розробці нових методів корекції чоловічого непліддя.

Літературні джерела References

1. Kazakov AV, Kravchun NA, Ilyina IM, et al. [Reference Dictionary for Endocrinologist]. Kharkov: SAM; 2009. 682 p. Russian.
2. Efimova AS, editor. [Endocrinology]. Kyiv: Vyshcha Shkola; 2004. 494 p. Ukrainian.
3. Shved MI, Pasechko NV, Martynyuk LP, et al. Clinical endocrinology in schemes and tables. Ternopil: Ukrmedknyha; 2006. 344 p. Ukrainian.
4. Bodnar PM, editor: [Endocrinology]. Vinnytsya: Nova Knyha; 2010. 464 p. Ukrainian.
5. Platonova NM, Sviridonova MA, Troshina EA. [Thyroid dysfunction and the hemostatic system]. Ter Arkh. 2014;86(10):92-6. Russian.
6. Krassas GE, Pontikides N. Male reproductive function in relation with thyroid alterations. Best Pract Res Clin Endocrinol Metab. 2004 Jun;18(2):183-95.
7. Spivak ZhS. [The state of the reproductive system in men with infertility and subclinical hypothyroidism]. International medical journal. 2012;(4):94-6. Russian.
8. Spivak JS, Bondarenko VA [Cholesterol lev-

els in the blood and functional state of testes in infertile men, patients with primary hypothyroidism]. Problemi Endokrinnoi Patologii. 2015;(1):53-8 p. Russian.

9. Wajner SM, Wagner MS, Maia AL. Clinical implications of altered thyroid status in male testicular function. Arq Bras Endocrinol Metabol. 2009 Nov;53(8):976-82.

10. Shormanov IS. [Vascular renal system in the pulmonary trunk stenosis with different levels of circulation compensation]. Biull Eksp Biol Med. 2004;137(3):332-5. Russian.

11. Shormanov SV, Kulikov SV. [Morphological changes in liver blood vessels in the modeling of the pulmonary trunk stenosis and after its removing]. Biull Eksp Biol Med. 2007;144(9):342-5. Russian.

12. Esipova IK, Kaufmann AI, Kryuchkova GS, Shahlamov VA, Yarovaya IM. [Essays on hemodynamic restructuring of the vascular wall]. Moscow: Medicine; 1971. 311 p. Russian.

Герасимюк И.Е., Ильків О.П. Особенности структурной перестройки яичек крыс в условиях постструмактомиического гипотиреоза.

Реферат. В эксперименте на крысах с использованием гистологических методик исследования установлено, что после струмактомии происходят ощутимые изменения в органном кровеносном русле яичек, которые заключаются в полнокровии сосудов с развитием вазоконстрикции мелких артерий и компенсаторной вазодилатации артерий крупного калибра. Это сопровождается дистрофическими изменениями в строме и паренхиме органа. Дистрофические изменения проявляются внутриклеточным и интерстициальным отеком с последующим развитием фиброза и склероза.

Ключевые слова: струмактомия, артерии, вены, отек, склероз.