

Л.М.Давидова
Г.Ф.Ткач
В.З.Сікора
О.С.Максимова
Д.В.Муравський

Сумський державний
університет

Ключові слова: сли-
зова оболонка язика,
зневоднення, ультра-
структура.

Надійшла: 27.08.2016
Прийнята: 14.09.2016

УДК 611.313:616.395-092.9

МОРФОЛОГІЧНІ ПЕРЕТВОРЕННЯ ЯЗИКА ЩУРІВ ЗА УМОВ ЗАГАЛЬНОГО ЗНЕВОД- НЕННЯ ОРГАНІЗМУ

Робота є складовою частиною науково-дослідної теми «Закономірності вікових і конституціональних морфологічних перетворень внутрішніх органів і кісткової системи за умов впливу ендо- і екзогенних чинників і шляхи їх корекції» (номер державної реєстрації 0113U001347) та фрагментом НДР МОН України «Морфофункціональний моніторинг стану органів і систем організму за умов порушення гомеостазу» (номер державної реєстрації 0109U008714).

Реферат. Метою дослідження було визначити на мікроскопічному та ультраструктурному рівнях особливості морфологічної перебудови язика щурів за умов тяжкого ступеня загального зневоднення організму. Для експерименту було використано 20 білих лабораторних щурів. Дослідження препаратів проводили з використанням світлового мікроскопа Olympus BH-2 (Японія), електронного трансмісійного мікроскопа «ПЕМ-100м» (Суми, Україна) та растрового електронного мікроскопа «РЕМ-106» (Суми, Україна). Виявлено, що вплив тяжкого ступеня загального зневоднення призводить до атрофічних змін у клітинах епітелію слизової оболонки язика та порушення процесів кератинізації. Втрачається регулярність поперечної смугастості м'язових волокон, відбуваються надмірне скорочення міофібрил, гіпертрофічні та деструктивні зміни у мітохондріях власного м'яза язика щурів. Зменшуються діаметри судин мікроциркуляторного русла, спостерігаються капіляростазис та периваскулярні крововиливи.

Morphologia. – 2016. – Т. 10, № 3. – С. 118-123.

© Л.М.Давидова, Г.Ф.Ткач, В.З.Сікора, О.С.Максимова, Д.В.Муравський, 2016
✉ tkachgf@ukr.net

Davydova L.N., Tkach G.F., Sikora V.Z., Maksymova O.S., Muravskiy D.V. The morphological transformations of the rat tongue under the conditions of general dehydration.

ABSTRACT. Background. The pathology of water and electrolyte balance is quite often observed in clinical practice, while it may hinder or disrupt the structural and functional state of the human tongue. The **objective** is to identify the features of rat's tongue morphological changes under severe degree of general dehydration at the microscopic and ultrastructural levels. **Methods.** The experiment was performed on 20 white laboratory rats. The animals were divided into experimental and control group (10 rats respectively). A severe degree of general dehydration was modeled by A.D.Soboleva for rats from the experimental series. In the work investigation of the next morphometrical parameters was performed: papilla length, diameter of base and apex of papilla, diameter of taste bud, thickness of epithelium and the thickness of the keratinized layer, lamina propria thickness, keratinization index, mitotic index, the nuclear-cytoplasmic ratio of epithelial cells, diameter of arteriole, diameter of capillary, diameter of venule, arteriolar-venular coefficient, diameter of muscle fiber, width of endomysium, width of perimysium, the square surface of nucleus, the square surface of mitochondria, the volume of nucleus, the volume of mitochondria. **Results.** The impact of the severe degree of general dehydration has led to the reduction of epithelium thickness for 19,31 % (p = 0,0001), lamina propria thickness was reduced for 31,89 % (p = 0,0001), and also led to increase of the horny layer thickness of the epithelium for 11,75 % (p = 0,0007). The keratinization index increased regarding the benchmark for 38,34 % (p = 0,0001). The nuclear-cytoplasmic ratio of basal cells increased for 23,89 % (p = 0,0001), of spinous cells increased for 27,76 % (p = 0,0479) and of granulosa cells increased for 31,37 % (p = 0,027). The arteriolar-venular coefficient increased for 5,51 % (p = 0,1851). The diameter of muscle fiber reduced for 27,93 % (p = 0,0009), the width of endomysium reduced for 24,31 % (p = 0,048) and the width of perimysium – for 22,73 % (p = 0,0486). The diameter of myofibril and the volume of myosymplast nucleus reduced for 8,56 % (p = 0,0064) and 19,35 % (p = 0,028) respectively. The arteriole diameter, capillary diameter, venule diameter of tongue muscle reduced for 23,91 % (p = 0,0001), 41,26 % (p = 0,0003), 27,53 % (p = 0,0001) respectively. **Conclusion.** Severe degree of general dehydration leads to the atrophic changes in the epithelial cells of the tongue mucosa and disruption of keratinization process. Furthermore, it leads to the loss of regularity in cross-striation, excessive reduction of myofibrils, hypertrophic and destructive changes in the mitochondria of tongue muscle. These changes occur on the background of organ microcirculation disorders manifested by a significant narrowing of the vessel lumen, capillaries stasis and perivascular hemorrhages.

Key words: the mucous membrane of tongue, dehydration, ultrastructure.

Citation:

Davydova LN, Tkach GF, Sikora VZ, Maksymova OS, Muravskiy DV. [The morphological transformations of the rat tongue under the conditions of general dehydration].Morphologia. 2016;10(3):118-23. Ukrainian.

Вступ

Останніми роками відзначається зростання захворювань язика та органів порожнини рота як у жителів України, так і в усьому світі [1, 2], що пов'язано із загальною тенденцією старіння і погіршенням загальносоматичного статусу населення, появою нових системних захворювань, екологічним неблагополуччям окремих регіонів країни, дією професійних факторів, збереженням шкідливих звичок і наркоспоживанням, що негативно впливає на органи порожнини рота [3, 4].

На сьогодні найбільш вивчений вплив на язик гіповітамінозу, алергенів, ксенобіотиків, медикаментів, температурного і травматичного стресу, тютюнового диму, алкоголю, наркотичних речовин, різних гормонів, патогенних мікроорганізмів та грибів [5, 6, 7]. Разом із тим надзвичайно мало інформації про вплив дегідратаційного синдрому на язик.

Метою цього дослідження було визначити на мікроскопічному та ультраструктурному рівнях особливості морфологічної перебудови язика шурів за умов важкого ступеня загального зневоднення організму.

Матеріали та методи дослідження

Для дослідження було використано 20 білих лабораторних шурів-самців зрілого віку. Тварин поділили на експериментальну та контрольну серії (по 10 шурів відповідно). Щурам експериментальної серії моделювався важкий ступінь загального зневоднення за моделлю А. Д. Соболевої [8]. Щури групи контролю під час усього дослідження перебували на звичайному харчовому раціоні. Тварин виводили з експерименту евтаназією шляхом передозування наркозу.

Утримання тварин та експерименти проводили відповідно до положень Європейської конвенції про захист хребетних тварин, які використовуються для експериментів та інших наукових цілей (Страсбург, 1986), Загальних етичних принципів експериментів на тваринах, ухвалених Першим національним конгресом з біоетики (Київ, 2001), Гельсінської декларації Генеральної асамблеї Всесвітньої медичної асоціації (2000).

Вивчення мікропрепаратів проводили з використанням світлового мікроскопа Olympus BH-2 (Японія) (біокуляри $\times 10$, $\times 15$, об'єктиви $\times 10$, $\times 20$, $\times 40$). Ультрамікроскопічне дослідження реалізовували за допомогою електронного трансмісійного мікроскопа «ПЭМ-100м» (Суми, Україна) з напругою прискорення 75–100 кВ із цифровою камерою Baumer/optronicTur: CX 05c та растрового електронного мікроскопа «РЭМ-106». Морфометричний аналіз здійснювали за допомогою обчислювальної програми «Digitizer». Проводили вивчення таких параметрів: довжини сосочка (ДС), діаметра основи

(ДО) та верхівки сосочків (ДВ), діаметра смакової бруньки (ДСБ), товщини епітелію (ТЕ) та рогового шару (ТРШ), товщини власної пластинки (ТВП), індексу кератинізації (ІК), мітохондриального індексу (МІ), ядерно-цитоплазматичних співвідношень клітин епітелію (ЯЦС), діаметра артеріоли (ДА), діаметра капіляра (ДК), діаметра венули (ДВ), артеріоловенулярного коефіцієнта (АВК), діаметра м'язового волокна (ДМВ), ширини ендомізію (ШЕ), ширини перимізію (ШП), площі ядра міосимпласта (ПЯМ) та площі мітохондрії (ПМ). Об'єм мітохондрії (ОМ) та об'єм ядра м'язового волокна (ОЯ) розраховували із використанням формули $V = 4/3 \pi ab(a + b)/2$ (мкм³), де a – довжина довгої півосі; b – довжина короткої півосі.

Статистичну обробку всіх одержаних даних проводили з використанням Excel пакета Microsoft Office та програми «GraphPad». Обчислювали середню арифметичну (M), середнє квадратичне відхилення (σ), середню помилку середньої величини (m). Визначали достовірність різниці з урахуванням критерію Стюдента (t), вважаючи за достовірне ймовірність помилки менше ніж 5 % ($p \leq 0,05$).

Результати та їх обговорення

Вплив важкого зневоднення призвів до певних достовірних мікроскопічних змін слизової оболонки язика, зокрема до зменшення ТЕ на 19,31 % ($p = 0,0001$), ТВП – на 31,89 % ($p = 0,0001$) та збільшення ТРШ на 11,75 % ($p = 0,0007$) порівняно з контрольною серією тварин (рис. 1). Значних змін зазнав ІК, що збільшився відповідно до контрольного показника на 38,34 % ($p = 0,0001$). ЯЦС епітеліоцитів усіх шарів епітелію збільшилися внаслідок значного зменшення об'єму цитоплазми. Так, ЯЦС базальних клітин достовірно збільшилися на 23,89 % ($p = 0,0001$), шипуватих – на 27,76 % ($p = 0,0479$) та зернистих – на 31,37 % ($p = 0,027$) (рис. 1).

Морфометрія судин мікроциркуляторного русла слизової оболонки язика виявила достовірне зменшення ДА, ДК та ДВ на 21,31 % ($p = 0,0001$); 31,07 % ($p = 0,0001$) та 25,46 % ($p = 0,0001$). АВК при цьому збільшився на 5,51 % ($p = 0,1851$) стосовно контролю (рис. 1).

При ультра- та мікроскопічному дослідженні препаратів слизової оболонки язика виявляються атрофічні зміни в клітинах епітелію. Кератиноцити базального та шипуватого шарів втрачають своє впорядковане розміщення. У цитоплазмі спостерігаються конденсовані мітохондрії, окремі зруйновані цистерни ендоплазматичного ретикулума, великі лізосоми та вакуолі; деформуються відростки шипуватих клітин, руйнуються міжклітинні контакти. Відстань між епітеліоцитами значно зменшується. У більшій частині кератиноцитів зернистого шару відмічаються дезінтегровані ядра і просвітлена цитопла-

зма з нечисленними тонофіламентами, вакуолізованими мітохондріями, ділянками цитолізу. Спостерігаються клітини у стані загибелі, в яких не відзначаються ядра, а лише однорідний вміст цитоплазми та нечіткий контур плазмолемми. Рогові лусочки заповнені аморфним матриксом. У деяких трапляються ядра, що свідчить про порушення процесів кератинізації. У роговому шарі просвітлені ділянки чергуються з більш темними, які ймовірно за все утворені щільними

залишками хроматину. Значно звужуються просвіти судин, спостерігаються капіляростazi та периваскулярні крововиливи. В окремих капілярах стінки набувають гомогенного вигляду, а просвіт лімітується аж до повної облітерації. У власній сполучнотканинній пластинці колагенові волокна ущільнюються, відзначаються скупчення фіброblastів, а інколи – місця їх повної відсутності. Відбувається значна десквамація рогового шару (рис. 2).

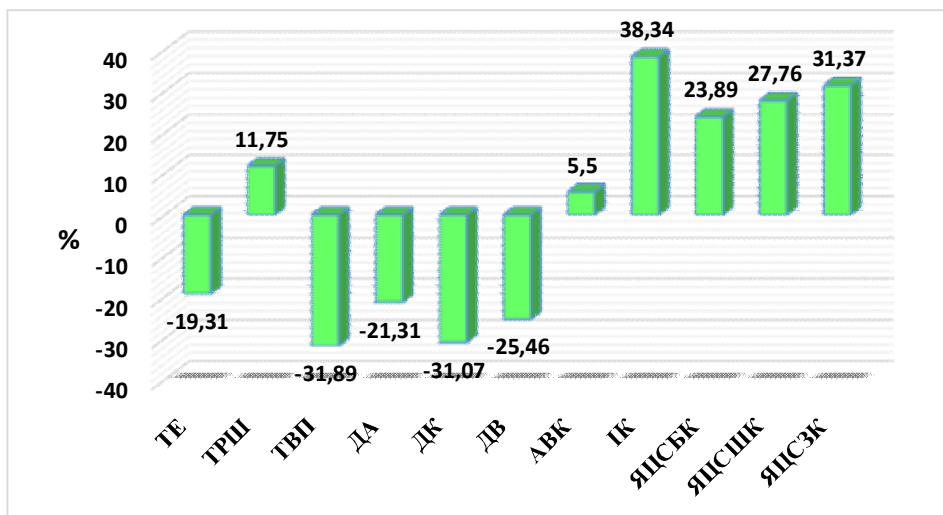


Рис. 1. Зміни морфометричних показників слизової оболонки язика щурів зрілого віку за умов тяжкого ступеня загального зневоднення.

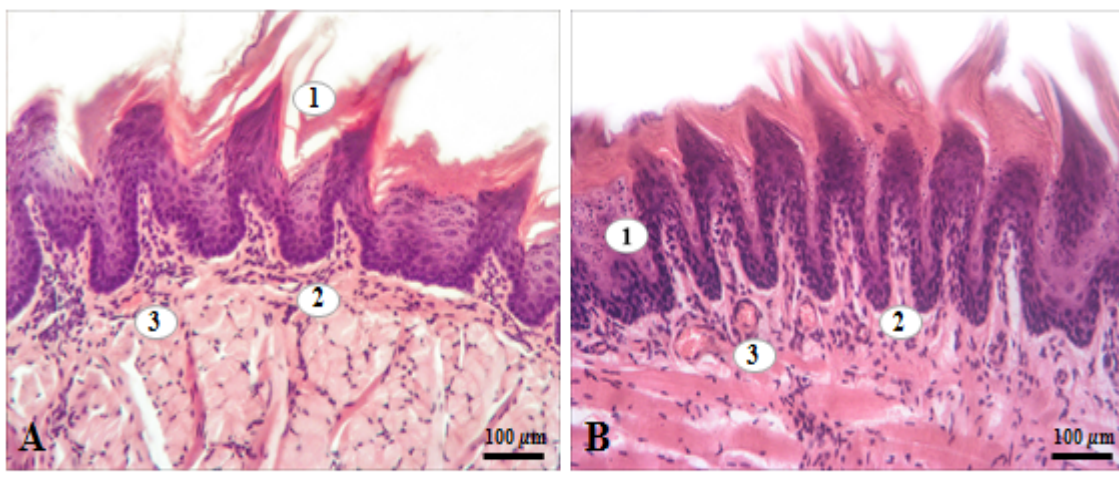


Рис. 2. Слизова оболонка дорсальної поверхні язика щура зрілого віку за умов тяжкого ступеня загального зневоднення. Забарвлення гематоксилін-еозином: А: 1 – десквамація рогового шару; 2 – спустошені капіляри; 3 – периваскулярні крововиливи; В: 1 – зруйновані епітеліоцити; 2 – скупчення фіброblastів; 3 – капіляростazi.

Морфометрія сосочків язика виявила достовірне зменшення довжини ниткоподібних сосочків на верхівці язика на 11,36 % ($p = 0,0004$), при цьому ТРШ збільшилася на 14,32 % ($p = 0,041$). Довжина і діаметр основи ниткоподібних сосочків на спинці язика та довжина ниткоподібних сосочків біля кореня язика зменшилися на

10,57 % ($p = 0,0028$); 9,45 % ($p = 0,0074$) та 10,07 % ($p = 0,0003$) відповідно. У грибоподібних, жолобуватих і листоподібних сосочків довжина зменшилася на 9,73 % ($p = 0,0085$); 8,51 % ($p = 0,0006$) та 9,91 % ($p = 0,0005$) відповідно до контролю. ДВ грибоподібних та жолобуватих сосочків зменшився на 11,39 % ($p = 0,006$) та

9,32 % ($p = 0,0094$). Дослідження ДО грибоподібних та листоподібних сосочків показало їх зменшення на 12,07 % ($p = 0,0005$) та 10,11 % ($p = 0,0004$) стосовно контрольних показників.

Довжина та ДО багатожильних сосочків виявилися на 6,87 % ($p = 0,0008$) та 9,17 % ($p = 0,019$) меншими від контрольного показника (рис. 3).

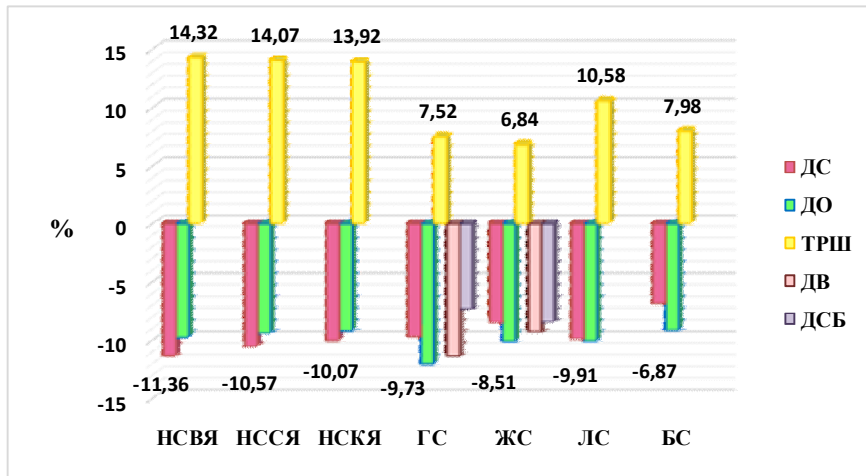


Рис. 3. Зміни морфометричних показників сосочків язика щурів зрілого віку за умов важкого ступеня загального зневоднення.

Ультрамікроскопічне дослідження язика з використанням сканувальної електронної мікроскопії виявило складчастість і зморшкуватість слизової оболонки. Грибоподібні та жолобуваті сосочки були деформовані з увігнутою центра-

льною частиною. Спостерігалися атрофовані ниткоподібні та листоподібні сосочки в оточенні десквамованих ділянок рогового шару епітелію. Тяжі багатожильних сосочків виявлялися скрученими, переплетеними між собою (рис. 4).

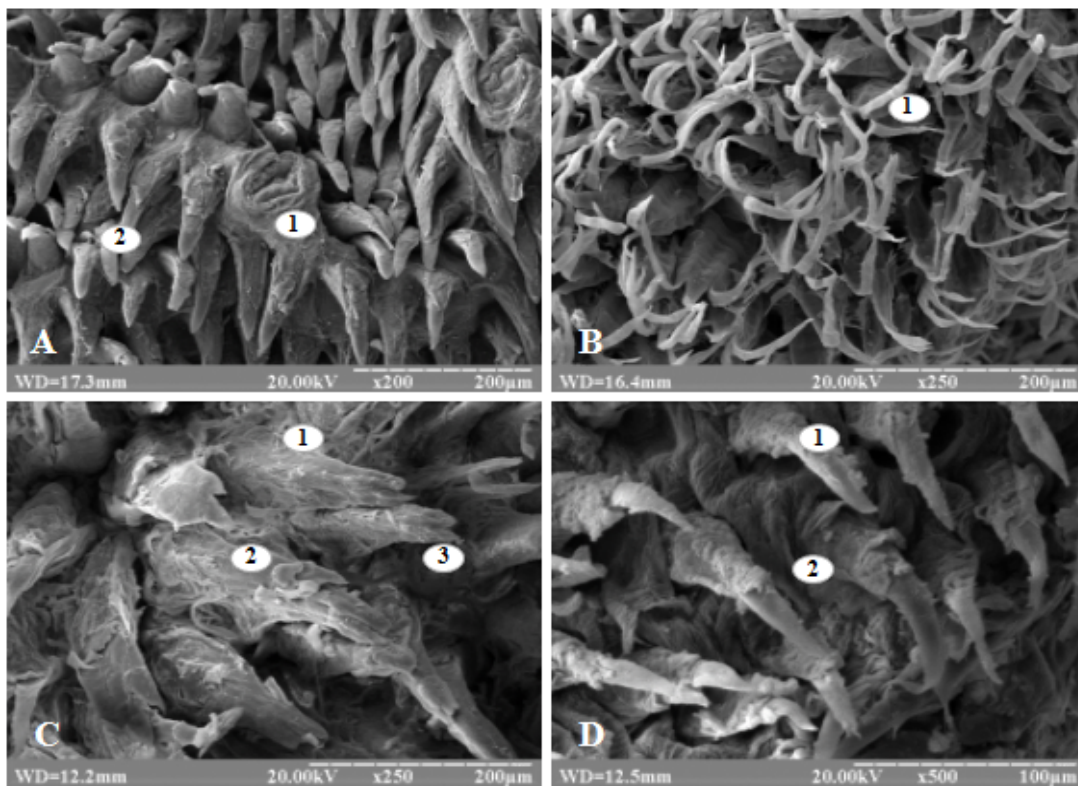


Рис. 4. Слизова оболонка дорсальної поверхні язика щура зрілого віку за умов важкого ступеня загального зневоднення. А: 1 – деформований грибоподібний сосочок; 2 – сплюснені ниткоподібні сосочки на верхівці язика; В: 1 – скручені тяжі багатожильних сосочків; С: 1 – листоподібний сосочок; 2 – десквамація рогового шару; 3 – зруйновані верхівки; D: 1 – стоншені ниткоподібні сосочки на спинці язика; 2 – рогові пласти.

Морфометрія власного м'яза язика щурів виявила достовірно статистичне зменшення ДМВ на 27,93 % ($p = 0,0009$), ШЕ – на 24,31 % ($p = 0,048$) та ШП – на 22,73 % ($p = 0,0486$) відповідно до контрольних показників. ДМФ та ОЯМ зменшилися на 8,56 % ($p = 0,0064$) та 19,35 % ($p = 0,028$). Вивчення судин МЦР м'яза показало

зменшення ДА, ДК та ДВ на 23,91 % ($p = 0,0001$); 41,26 % ($p = 0,0003$) та 27,53 % ($p = 0,0001$) порівняно з контрольною групою тварин (рис. 5). Розміри усіх інших параметрів морфометричного дослідження не відрізнялися серед порівнюваних груп.

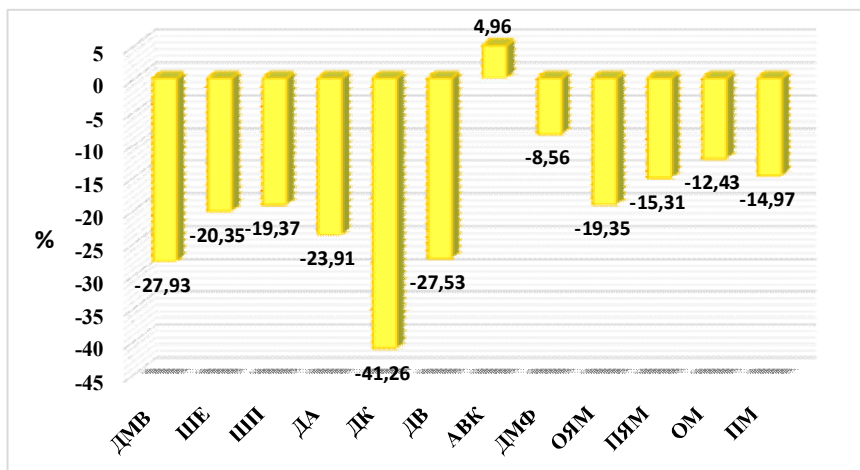


Рис. 5. Зміни морфометричних показників власного м'яза язика щурів зрілого віку за умов важкого ступеня загального зневоднення.

Під час ультра- та мікроскопічного досліджень препаратів власного м'яза язика відзначаються порушення регулярності поперечної смугастості, ущільнення та стоншення міофібрил, ділянки їх надмірного скорочення, руйнування структури М- та Z-ліній саркомерів. Переважна кількість мітохондрій зменшена в розмірах, їх кристи дезорієнтовані, вкорочені та фрагментовані. Поряд із тим виявляються значно гіпертрофовані їх форми зі зруйнованими кристами та просвітленим матриксом. Елементи саркоплаз-

матичного ретикулула звужені та деформовані. Ядра міосимпластів зменшені в розмірах зі значними інвагінаціями каріолеми та конденсованим хроматином, навколо яких спостерігається просвітлений перинуклеарний простір. Сполучнотканинні прошарки між м'язовими волокнами значно стоншені. Просвіт гемокapілярів спустошений, звужений, неправильної форми. Ендотеліоцити містять змінене ядро та ущільнену цитоплазму (рис. 6).

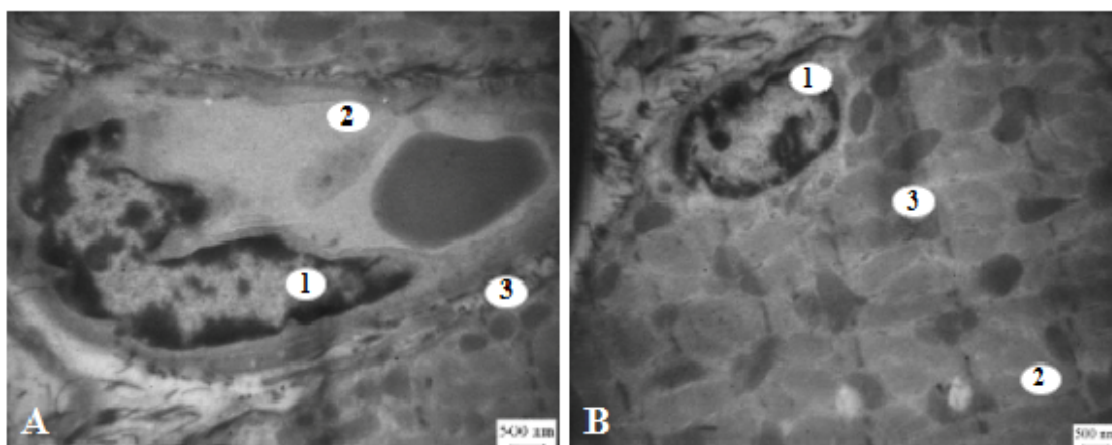


Рис. 6. Ультраструктура м'яза язика щура зрілого віку за важкого ступеня загального зневоднення: А: 1 – деформоване ядро ендотеліоцита; 2 – спустошений просвіт капіляра; 3 – зменшені мітохондрії; В: 1 – зменшене ядро міосимпласта; 2 – порушення регулярності поперечної смугастості; 3 – гіпертрофовані мітохондрії.

Висновок

Отже, перебування тварин за умов впливу важкого ступеня загального зневоднення організму призводить до атрофічних змін у клітинах епітелію слизової оболонки язика, порушення процесів кератинізації. Втрачається регулярність поперечної смугастості, відбуваються надмірне скорочення міофібрил, гіпертрофічні та деструктивні зміни у мітохондріях власного м'яза язика щурів. Зазначені зміни виникають на фоні пору-

шення мікроциркуляції органа, що проявляється значним звуженням просвітів судин, капіляростазами та периваскулярними крововиливами.

Перспективи подальших досліджень

Плануються вивчення змін хімічного складу язика щурів зрілого віку за умов впливу загального зневоднення та пошук коректора морфологічних змін язика за умов дегідратаційних порушень організму.

Літературні джерела References

1. Yeroshenko GA, Semenova AK, Gasiuk NV. [Prevalence and structure of diseases tongue in young patients]. World of medicine and biology. 2013; (3 Pt 2):14-6. Ukrainian.
2. Lutskaia IK. [Symptomatic and independent disease of tongue]. Meditsinskie novosti. 2015; 3(246):13-17. Russian.
3. Sokolova OA, Avanesov AM. [Changes in the mucous membrane of oral pathology in the gastrointestinal tract]. Electronic Research and Education Gazette "Health and Education in the XXI Century". 2009; (5):216-7. Russian.
4. Zalavina SV, Apraksina EY, Pushilin PI, Zhelezny SP, Pushilina MY, Elyasin PA. [Morphofunctional features of mucous membrane of oral cavity against vibrating influence]. Medicine and education in Siberia. 2014; 6:39. Russian.
5. Gazhva SI, Zagaynov VE, Igolkina NA, Lipatov KS, Murtazaliev MS. [Effects of chronic kidney disease on the oral mucosa]. Modern problems of science and education. 2013;(2):2. Russian.
6. Mitsudo K, Kobayashi M, Tohrai I, Ueda M, Kotani H, Hoshino T. Electron-microscopic and immunohistochemical studies of Langerhans cells and Thy-1-positive cells in mouse tongue epithelium subjected to local hyperthermia. Arch Oral Biol. 1995 Jun;40(6):533-8. doi:10.1016/0003-9969(94)00194-G.
7. Hooper L, Bunn D, Jimoh FO, Fairweather-Tait SJ. Water-loss dehydration and aging. Mech Ageing Dev. 2014 Mar-Apr;136-137:50-8. doi: 10.1016/j.mad.2013.11.009.
8. Soboleva AD. [Reaction of cells and tissues in the dehydration]. Novosibirsk: Nauka; 1975. 64 p. Russian.

Давыдова Л. Н., Ткач Г. Ф., Сикора В. З., Максимова Е. С., Муравский Д. В. Морфологические преобразования языка крыс в условиях общего обезвоживания организма.

Реферат. Целью исследования было определить на микроскопическом и ультраструктурном уровнях особенности морфологической перестройки языка крыс в условиях тяжелой степени общего обезвоживания организма. Проведение эксперимента осуществляли на 20 белых лабораторных крысах. Исследование препаратов проводили с использованием светового микроскопа Olympus BH-2 (Япония), электронного трансмиссионного микроскопа «ПЭМ-100м» (Сумы, Украина) и растрового электронного микроскопа «РЭМ-106» (Сумы, Украина). Выявлено, что влияние тяжелой степени общего обезвоживания приводит к атрофическим изменениям в клетках эпителия слизистой оболочки языка и нарушениям процессов кератинизации. Теряется регулярность поперечной полосатости мышечных волокон, происходят чрезмерное сокращение миофибрилл, гипертрофические и деструктивные изменения в митохондриях собственной мышцы языка крыс. Уменьшаются диаметры сосудов микроциркуляторного русла, наблюдаются капилляростазы и периваскулярные кровоизлияния.

Ключевые слова: слизистая оболочка языка, обезвоживание, ультраструктура.