

О.О.Дядик<sup>1</sup>  
Л.Г.Некрасова<sup>2</sup>  
В.І.Зарицька<sup>1</sup>  
Т.В.Тімоніна<sup>3</sup>  
П.П.Снісаревський<sup>4</sup>

<sup>1</sup> Національна медична академія післядипломної освіти імені П.Л. Шупика

<sup>2</sup> Національний медичний університет імені О.О. Богомольця

Київ

<sup>3</sup> Клінічна лікарня №15 Подільського району

Київ

<sup>4</sup> Київська обласна клінічна лікарня

Київ

**Ключові слова:** яєчник, пухлина Бреннера, перехідноклітинні пухлини.

*Надійшла: 16.08.2016*

*Прийнята: 11.09.2016*

УДК 618.11-006.6-089-091.8-07:611-018.7

## ЗЛОЯКІСНА ПУХЛИНА БРЕННЕРА: ОПИС КЛІНІЧНОГО ВИПАДКУ

**Реферат.** У даній статті описано клінічний випадок злоякісної пухлини Бреннера з приводу якої було проведено оперативне лікування пацієнтки Б., 46 років. Патогістологічне дослідження виявило характерну морфологічну картину: сполучнотканинний компонент із розростанням у ньому острівців перехідного епітелію. Також було застосовано імуногістохімічні маркери (CK7, CK20, CDX2, віментин), які дозволили провести диференційну діагностику із метастазами пухлин шлунка та товстої кишки.

**Morphologia.** – 2016. – Т. 10, № 3. – С. 157-160.

© О.О.Дядик, Л.Г.Некрасова, В.І.Зарицька, Т.В.Тімоніна, П.П.Снісаревський, 2016  
✉ alena0566@gmail.com

**Dyadyk O.O., Nekrasova L.G., Zaryczka V.I., Timonina T.V., Snisarevskiy P.P. Malignant Brenner tumor: a case report.**

**ABSTRACT. Background.** Brenner tumors are ovarian transitional cell tumors histologically resembling transitional epithelium. Transitional cell tumors include benign, borderline, malignant Brenner tumor and transitional cell carcinoma. According to the World Health Organization transitional cell tumors constitute between 1 and 2 percent of all ovarian tumors. Malignant Brenner tumor accounts for 5% of all Brenner tumors. The histogenetic origin of Brenner tumors is not clear, but it is believed that they derive from paraovarian Walthard's cell nests. Macroscopically Brenner tumors are of various sizes, white or yellow on the section. Histologically they are composed of cystic or solid cell nests of urothelial appearance with prominent stromal component surrounding them. Malignant Brenner tumor is characterized by cellular atypia and stromal invasion. Unlike transitional cell carcinoma, malignant Brenner tumor comprises components of benign and borderline counterparts. **Case presentation.** Patient B., 46 years old, was admitted to hospital with lower abdominal pain. After examination, the clinical diagnosis was: cyst of the right ovary. Surgical treatment included uterine extirpation with appendages and omental resection. Histopathological examination of the gross specimens concluded that there was: uterine leiomyoma, metastases of carcinoma and serous cyst in the left ovary, malignant carcinoma in the right ovary and metastatic infiltration of the omentum. Immunohistochemical investigation (CK7, CK20, CDX2, vimentin) confirmed the diagnosis of malignant Brenner tumor. **Discussion.** Generally, Brenner tumors are asymptomatic, but some cases accompanied with hyperestrogenism. In the presented case Brenner tumor accompanied with leiomyoma and serous ovarian cyst, but the most frequent combination – synchronous endometrial and ovarian carcinomas. The strong association that was observed in the presented case has been found between Brenner tumors and mucinous carcinomas. **Conclusion.** Brenner tumors are rare entities with vague histogenesis. We presented the clinical case of malignant Brenner tumor requiring differential diagnosis with metastatic tumors of gastrointestinal tract.

**Key words:** ovary, Brenner tumor, transitional cell tumor.

### Citation:

Dyadyk OO, Nekrasova LG, Zaryczka VI, Timonina TV, Snisarevskiy PP. [Malignant Brenner tumor: a case report]. *Morphologia*. 2016;10(3):157-60. Ukrainian.

### Вступ

Пухлини Бреннера – рідкісна група пухлин яєчника морфологічно подібних до перехідного

епітелію. Вони належать до групи перехідноклітинних пухлин яєчника, котрі включають доброякісний, пограничний (проліферуючий), злоякіс-

ний варіанти пухлини Бреннера та перехідноклітинну карциному. За даними Всесвітньої організації охорони здоров'я ця група складає 1-2% від усіх пухлин яєчника. Серед пухлин Бреннера злоякісний варіант трапляється у 5% випадків [1].

Походження пухлин Бреннера остаточно не з'ясоване. Існують гіпотези про метаплазію мезотелію яєчників та походження перехідноклітинних пухлин із інвагінованої у строму яєчника ділянки поверхнього епітелію [2]. Найбільш визнаним вважається припущення про походження пухлин Бреннера із гнізд Вальтхарда, що локалізуються параоваріально [3]. Імуногістохімічне дослідження (ІГХД) пухлин Бреннера виявило їх виражену позитивну реакцію з антитілами до thrombomodulin та uroplakin III, що вказує на диференціацію з уротелію [4]. Однак, інша група дослідників, використовуючи маркер TERT (telomerase reverse transcriptase), мутації якого присутні у 70% уротеліальних карцином, не виявила позитивної реакції у жодному з 19 випадків пухлин Бреннера, що може вказувати на неперехідноклітинну диференціацію цих пухлин [5].

При макроскопічному дослідженні пухлини Бреннера різного розміру, на розрізі білі або біло-жовті, іноді можуть бути присутні кістозні ділянки. Гістологічно вони складаються із солідних та/або кістозних гнізд епітеліальних клітин, що морфологічно нагадують уротелій. Гнізда можуть бути оточені вираженим стромальним компонентом. Злоякісний варіант пухлини характеризується значною клітинною атипією та стромальною інвазією. Злоякісна пухлина містить компоненти доброякісної або пограничної пухлини Бреннера, що відрізняє її від перехідноклітинної карциноми [6].

#### Опис випадку

Наводимо клінічний випадок злоякісного варіанту пухлини Бреннера. Пацієнтка Б., 46 років, поступила зі скаргами на біль у гіпогастрії. За даними гінекологічного обстеження тіло матки безболісне, рухоме, дещо збільшене, лівий яєчник не пальпується, справа пальпується напружене, різко болоче нерухоме кістозне утворення розмірами 11х6 см. При ультразвуковому дослідженні (УЗД) органів малого тазу були виявлені УЗД ознаки кісти правого яєчника. На основі фізикального та інструментального дослідження було встановлено клінічний діагноз: кістома правого яєчника з больовим синдромом. Проведено оперативне лікування: екстирпація матки з додатками, резекція великого сальника, роз'єднання спайок. Після оперативного лікування пацієнтка Б. була виписана зі стаціонару у задовільному стані. Отриманий матеріал (матка з шийкою та правими і лівими додатками, привісок сигмовидної кишки, великий сальник) було направлено на патогістологічне дослідження.

Патогістологічне заключення: 1. Лейоміома матки; ендометрій у ранній стадії секреції; наботові кісти шийки матки; метастази карциноми у м'яких тканинах; 2. У лівих придатках: хронічний сальпінгіт; серозна кіста лівого яєчника; у м'яких тканинах метастази карциноми; 3. У правих придатках: хронічний сальпінгіт; у правому яєчнику – карцинома; 4. У великому сальнику – метастази карциноми. Мікроскопічний опис карциноми: сполучнотканинний компонент з розростанням у ньому острівців перехідного і плоскокого епітелію (рис. 1).

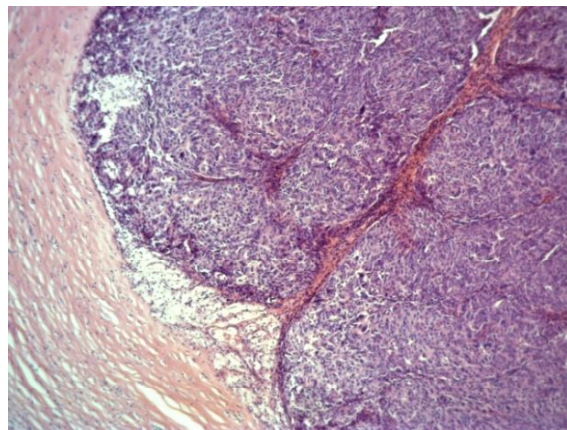


Рис. 1. Пухлина Бреннера. Пухлина оточена сполучнотканинним компонентом. Забарвлення гематоксилином еозином,  $\times 50$ .

В окремих полях зору острівці зливаються в окремі солідні структури, клітини яких плеоморфні з багаточисельними мітозами, у тому числі, патологічними (рис. 2), спостерігаються окремі поля з примітивних залозистих структур з наявністю слизу та перснеподібних клітин (рис. 3), виявляються багаточисельні кісти.

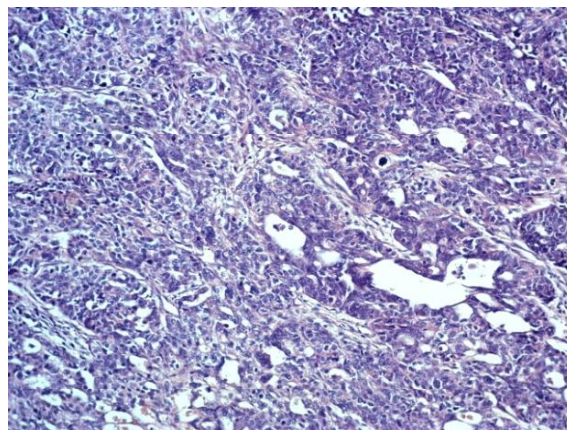


Рис. 2. Пухлина Бреннера. Пухлина представлена острівцями, які зливаються в солідні структури, клітини плеоморфні з численними мітозами, у тому числі, патологічними. Забарвлення гематоксилином еозином,  $\times 100$ .



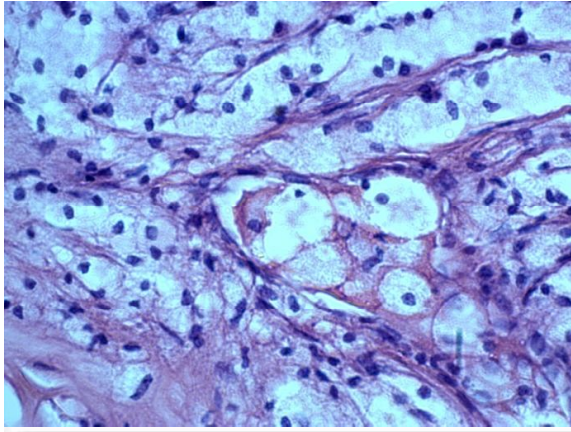


Рис. 3. Пухлина Бреннера. Поля з примітивних заплослених структур з наявністю слизу та перснеподібних клітин. Забарвлення гематоксиліном еозином,  $\times 400$ .

Для встановлення гістогенетичного походження пухлини, з метою диференційної діагностики первинного чи вторинного походження пухлини її було проведено імуногістохімічне дослідження: пухлинні клітини позитивні з СК7 (рис. 4), та негативні з СК20 (рис. 5), віментином (рис. 6), та CDX2 (рис. 7).

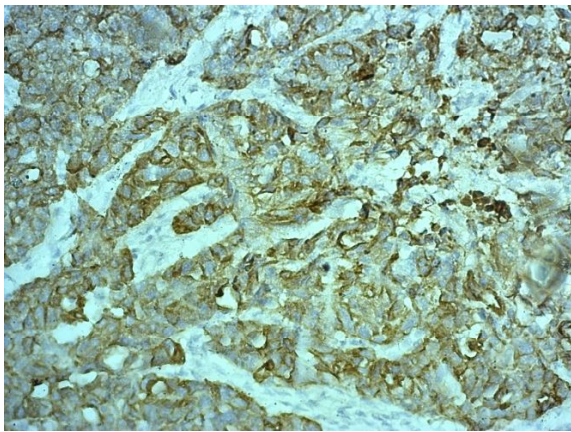


Рис. 4. Пухлина Бреннера. Спостерігається позитивна цитоплазматична реакція пухлинних клітин із антитілами до СК7. ІГХД із маркером СК7,  $\times 200$ .

На основі даних гістологічного та імуногістохімічного дослідження було встановлено діагноз: злоякісна пухлина Бреннера із метастазами в м'які тканини та сальник.

**Обговорення клінічного випадку**

Пухлини Бреннера - рідкісна група пухлин яєчника, що у 95% випадків є однобічною. У більшості випадків перебіг захворювання безсимптомний, однак деякі пацієнтки можуть мати симптоми гіперестрогенії, пов'язаної із функціонуванням стромального компоненту [7].

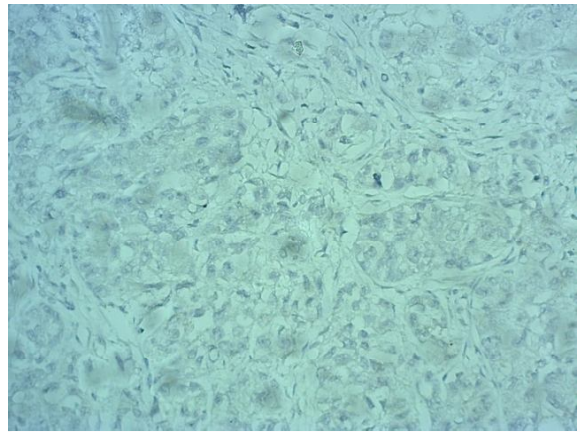


Рис. 5. Пухлина Бреннера. Негативна реакція тканини пухлини із антитілами до СК20. ІГХД із маркером СК20,  $\times 200$ .

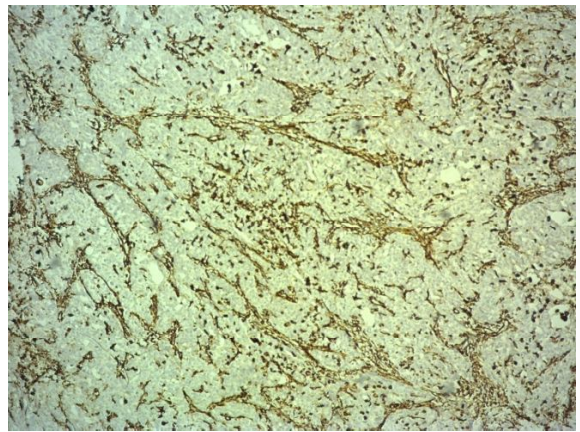


Рис. 6. Пухлина Бреннера. Негативна реакція пухлинних клітин із антитілами до віментину, позитивна реакція стромального компоненту із антитілами до віментину. ІГХД із маркером віментин,  $\times 200$ .

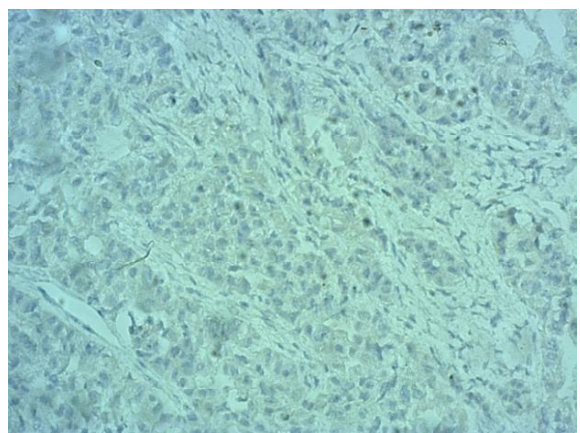


Рис. 7. Пухлина Бреннера. Негативна реакція тканини пухлини з антитілами до CDX2. ІГХД із маркером CDX2,  $\times 200$ .

В описаному випадку злоякісна пухлина Бреннера правого яєчника поєднується із лейоміомою матки та серозною кістою лівого яєчника. У 1-2% пацієток із раком органів жіночої статеві системи присутні дві або більше синхронні множинні пухлини статевих органів. Найчастішою комбінацією є синхронний рак яєчників та ендометрію [8].

Гістологічна картина описаного випадку пацієнтки Б. характеризується присутністю муцинозного компоненту у пухлині. За даними літератури близько 16% пухлин Бреннера асоційовані із муцинозним компонентом. Враховуючи відсоток поєднання пухлин Бреннера та муцинозних карцином, а також спільний для обох пухлин паттерн кальцифікації, деякі автори припускають, що ці пухлини мають спільне походження із гнізд Вальтхарда [9]. Для верифікації пухлини Бреннера та диференційної діагностики її із метастазами пухлини шлунку та товстої кишки необхідно проводити імуногістохімічне досліджен-

ня, що в нашому випадку довело первинне походження пухлини яєчника. Патоморфологічні особливості пухлини в даному випадку свідчать про злоякісний варіант пухлини Бреннера.

#### **Висновок**

Пухлини Бреннера належать до рідкісних пухлин яєчника, походження яких остаточно не з'ясоване. Представлений опис клінічного випадку пацієнтки Б., 46 років, представляє практичний інтерес у зв'язку з рідкісністю пухлини, а також складністю морфологічної диференційної діагностики із метастазами пухлин шлунку та товстої кишки, що потребує застосування імуногістохімічного дослідження.

#### **Перспективи подальших досліджень**

Перспективним напрямком у вивченні пухлин Бреннера є пошук нових імуногістохімічних маркерів з метою верифікації патогістологічного діагнозу та уточнення гістогенетичного походження пухлини.

### **Літературні джерела References**

1. Tavassoli F, Devilee P. Pathology and genetics of tumours of the breast and female genital organs. WHO Classification of Tumours, vol. 4. Lyon: IAPS Press; 2003. p 432.
2. Shevchuk MM, Fenoglio CM, Richart RM. Histogenesis of brenner tumors, I: Histology and ultrastructure. *Cancer*. 1980;46(12):2607-2616.
3. Kurman RJ, Shih IeM. The origin and pathogenesis of epithelial ovarian cancer: a proposed unifying theory. *Am J Surg Pathol*. 2010 Mar;34(3):433-43. doi: 10.1097/PAS.0b013e3181cf3d79.
4. Logani S, Oliva E, Amin MB, Folpe AL, Cohen C, Young RH. Immunoprofile of ovarian tumors with putative transitional cell (urothelial) differentiation using novel urothelial markers. *Am J Surg Pathol*. 2003 Nov;27(11):1434-41.
5. Khani F, Diolombi ML, Khattar P, Huang W, Fallon JT, Epstein JI, Zhong M. Benign and malignant Brenner tumors show an absence of

- TERT promoter mutations that are commonly present in urothelial carcinoma. *Am J Surg Pathol*. 2016 Sep;40(9):1291-5. doi: 10.1097/PAS.0000000000000680.
6. Rosai J, Ackerman L, Rosai J. Rosai and Ackerman's surgical pathology. Edinburgh: Mosby; 2011. 2636 p.
7. Weidner N. Modern surgical pathology. Philadelphia, PA: Saunders/Elsevier; 2009. 2114 p.
8. Singh N. Synchronous tumours of the female genital tract. *Histopathology*. 2010 Feb;56(3):277-85. doi: 10.1111/j.1365-2559.2009.03367.x.
9. Seidman JD, Khedmati F. *Exploring the histogenesis of ovarian mucinous and transitional cell (Brenner) neoplasms and their relationship with Walthard cell nests: a study of 120 tumors*. *Arch Pathol Lab Med*. 2008 Nov;132(11):1753-60. doi: 10.1043/1543-2165-132.11.1753.

**Дядьк Е.А., Некрасова Л.Г., Зарицкая В.И., Тимонина Т.В., Снисаревский П.П. Злокачественная опухоль Бреннера: описание клинического случая.**

**Реферат.** В данной статье описывается клинический случай злокачественной опухоли Бреннера, по поводу которой было проведено оперативное лечение пациентки Б., 46 лет. При патогистологическом исследовании была обнаружена характерная морфологическая картина: соединительнотканый компонент с разрастанием в нём гнезд переходного эпителия. Также применялись иммуногистохимические маркеры (CK7, CK20, CDX2, виментин), которые позволили провести дифференциальную диагностику с метастазами опухолей желудка и толстого кишечника.

**Ключевые слова:** яичник, опухоль Бреннера, переходноклеточные опухоли.