

И.В.Сорокина¹
В.Д.Марковский¹
И.В.Борзенкова²
М.С.Мирошниченко^{1,2}
О.Н.Плитель^{1,2}

¹ Харьковський національний медичинський університет
² КУОЗ «Областна клінічна лікарня – Центр екстреної медичинської допомоги і медицини катастроф»

Ключевые слова: морфология, клубочковый аппарат почек, плод, новорожденный, гипоксия.

Надійшла: 26.08.2016
Прийнята: 08.09.2016

УДК: 616.611–053.1–001.8–092.9–091.8

МОРФОЛОГИЧЕСКИЕ ОСОБЕННОСТИ КЛУБОЧКОВОГО АППАРАТА ПОЧЕК ПЛОДОВ И НОВОРОЖДЕННЫХ ПРИ МОДЕЛИРОВАНИИ РАЗЛИЧНОЙ ГИПОКСИИ

Реферат. Гипоксия плода и новорожденного является одной из актуальных проблем неонатологии. При современной частоте осложненных родов практически у каждого новорожденного отмечаются признаки гипоксического повреждения. Мочевыделительная система – одна из наиболее восприимчивых к негативному воздействию гипоксии систем у ребенка. Целью исследования явилось выявление морфологических особенностей клубочкового аппарата почек у плодов и новорожденных при моделировании различной гипоксии. В ходе данного исследования был проведен эксперимент на крысах линии WAG по моделированию хронической внутриутробной гипоксии, острой постнатальной гипоксии и смешанной гипоксии. Материалом исследования явились почки плодов и новорожденных, которые были изучены с помощью гистологических и морфометрических методов исследования. Авторами в ходе проведенного исследования было установлено, что хроническая внутриутробная и смешанная гипоксии приводят к уменьшению количества клубочков в почках у плодов и новорожденных, замедлению темпов созревания почечных телец. Острая постнатальная гипоксия не оказывает влияния на количественные показатели клубочкового аппарата почек у плодов и новорожденных.

Morphologia. – 2016. – Т. 10, № 3. – С. 267-272.

© И.В.Сорокина, В.Д.Марковский, И.В.Борзенкова, М.С.Мирошниченко, О.Н.Плитель, 2016

Sorokina I.V., Markovsky V.D., Borzenkova I.V., Myroshnychenko M.S., Pliten O.N. Morphological features of the glomerular apparatus of fetuses and newborns kidneys in modeling different hypoxia.

ABSTRACT. Background. Hypoxia of fetus and newborn is one of the actual problems of neonatology. The urinary system is one of the most susceptible to the adverse effects of hypoxia. **Objective:** to identify the morphological features of the glomerular apparatus of kidneys in fetuses and newborns at modeling different types of hypoxia. **Methods.** In this study chronic intrauterine hypoxia, acute postnatal hypoxia and mixed hypoxia were modeled on rats. Histological and morphometrical methods of investigation were used. The slides were studied on the microscope «Olympus BX-41». Digital data were processed using statistical methods of investigation. **Results.** Chronic intrauterine hypoxia and mixed hypoxia lead to a decrease of the glomeruli number in kidneys of fetuses and newborns and slowdown of the maturation of the glomeruli. Acute postnatal hypoxia does not affect the number of glomeruli in kidneys of fetuses and newborns. **Conclusion.** Quantitative changes of the glomerular apparatus of the kidneys in fetuses and newborns arising as a result of negative effect of chronic intrauterine and mixed hypoxia can lead in future to the development of various nephrology pathology in such children.

Key words: morphology, glomerular apparatus of kidneys, fetus, newborn, hypoxia.

Citation:

Sorokina IV, Markovsky VD, Borzenkova IV, Myroshnychenko MS, Pliten ON. [Morphological features of the glomerular apparatus of fetuses and newborns kidneys in modeling different hypoxia]. Morphologia. 2016;10(3):267-72. Russian.

Введение

Проведенные эпидемиологические исследования как в Украине, так и в различных странах мира свидетельствуют о широком распространении патологии почек среди детского населения [1, 2]. Патология почек у детей резко снижает их качество жизни, в части случаев приводит к развитию хронической почечной недостаточности,

требующей применения дорогостоящих методов заместительной терапии [3].

В настоящее время интенсивно развивается концепция о тесной взаимосвязи развития патологии почек у детей и влияния различных неблагоприятных факторов в антенатальном, интранатальном либо постнатальном периодах развития организма [2–4]. Самой частой причиной неблагополучия

чия зародыша, плода и новорожденного является гипоксия [5], которая может быть острой, хронической либо смешанной. Острая гипоксия наступает при преждевременной отслойке плаценты, развитии в ней множественных инфарктов, выпадении пуповины, образовании истинных узлов пуповины или обвитии ее вокруг шеи либо конечностей плода, что приводит к острому нарушению маточно-плацентарного или плацентарно-плодового кровообращения. Хроническая внутриутробная гипоксия (ХВГ) является проявлением хронической плацентарной недостаточности, развивающейся в связи с наличием у матери различной генитальной либо экстрагенитальной патологии [6].

По данным разных авторов, при действии гипоксии на организм младенца признаки вовлечения почек в патологический процесс диагностируются в 80 % случаев. Причина проста – почки относятся к интегрирующим органам, и поэтому, какое бы заболевание ни развилось у ребенка, в той или иной степени страдают органы образования и выведения мочи [7].

В ходе анализа данных литературы было выявлено наличие значительного количества отечественных и зарубежных клинических исследований по изучению влияния гипоксии на функциональное состояние почек у детей [8], и отсутствие комплексных морфологических исследований, что диктует необходимость их проведения.

Цель – выявить морфологические особенности клубочкового аппарата почек у плодов и новорожденных при моделировании ХВГ, острой постнатальной гипоксии (ОПГ) и смешанной гипоксии (СГ).

Материалы и методы

В ходе данного исследования был проведен эксперимент по моделированию высокогорной гипоксии (ВГ) на крысах линии WAG на базе экспериментальной биологической клиники Харьковского национального медицинского университета со строгим соблюдением требований Европейской конвенции (Страсбург, 1986) по содержанию, кормлению и уходу за подопытными животными, а также выведению их из эксперимента и последующей утилизации. ВГ моделировали при помощи герметичной барокамеры, из которой выкачивали воздух и создавали условия резкого уменьшения атмосферного давления. Крысы ежедневно на 20 минут в одно и то же время помещались в условия, характеризующиеся подъемом на высоту 7500 метров, что соответствовало давлению 287 мм. рт. ст. [9].

Животные были ранжированы на четыре группы: I – контрольная – беременные крысы-самки (n=3) не подвергались ВГ, при этом часть самок выводили из эксперимента на поздних сроках гестации с целью извлечения плодов (n=7), а от остальной части самок получали

потомство (n=11), которое в первые сутки с момента рождения выводили из эксперимента; II – моделирование ХВГ – беременные крысы-самки (n=4) на протяжении всей беременности подвергались ВГ, при этом часть самок выводили из эксперимента на поздних сроках гестации с целью извлечения плодов (n=6), а от остальной части самок получали потомство (n=10), которое в первые сутки жизни выводили из эксперимента; III – моделирование ОПГ – беременные крысы-самки (n=2) не подвергались ВГ, однако полученное от них потомство (n=8) в первые сутки жизни одноразово подвергали ВГ и затем выводили из эксперимента; IV – моделирование СГ – беременные крысы-самки (n=3) на протяжении всей беременности подвергались ВГ, а затем полученное от них потомство (n=8) в первые сутки жизни одноразово подвергали ВГ и выводили из эксперимента.

Материалом исследования явились почки плодов и новорожденных. Полученный материал фиксировали в 10 % растворе формалина. Уплотнение тканей, фиксированных в формалине, достигалось проводкой через спирты увеличивающейся концентрации, жидкость Никифорова (96 % спирт и диэтиловый эфир в соотношении 1:1), хлороформ и заливкой в парафин. Из приготовленных блоков для последующего окрашивания гематоксилином и эозином готовили серийные срезы толщиной $4-5 \times 10^{-6}$ м. Микропрепараты изучали на микроскопе «Olympus BX-41». В поле зрения микроскопа ($\times 200$) проводили подсчет абсолютного количества клубочков. Отдельно анализировали и высчитывали абсолютное количество клубочков, находящихся на разных стадиях развития, с последующим вычислением их относительного количества по отношению к их общему количеству в поле зрения ($\times 200$) микроскопа.

Для статистического оценивания полученных величин в группах использовали t-критерий Стьюдента и непараметрический U-критерий Манна-Уитни. Значимость различий между показателями принималась при уровне значимости $p < 0,05$. Статистические расчеты проводили с использованием программ «Statistic Soft 6.0» и «Microsoft Excel 2007».

Результаты и их обсуждение

При подсчете количества клубочков в поле зрения микроскопа ($\times 200$) в группах I–IV были получены различные показатели. Так, в группе I у новорожденных среднее значение количества клубочков составило $(20,00 \pm 0,39)$, у плодов – $(13,36 \pm 0,34)$; в группе II у новорожденных – $(12,40 \pm 0,33)$, у плодов – $(7,84 \pm 0,30)$; в группе III – $(19,81 \pm 0,36)$; в группе IV – $(11,88 \pm 0,40)$.

Анализируя и сравнивая полученные показатели у новорожденных крысят в группах, было выявлено, что по сравнению с группой I показатель среднего значения количества клубочков

был значимо меньшим ($p < 0,05$) в группах II и IV и значимо не отличался ($p > 0,05$) в группе III. По сравнению с группой II в группе III среднее значение количества клубочков было значимо меньшим ($p < 0,05$), а в группе IV значимые отличия отсутствовали ($p > 0,05$). По сравнению с группой III в группе IV показатель среднего значения количества клубочков был значимо меньшим ($p < 0,05$).

При анализе среднего значения количества клубочков у плодов групп I и II данный показатель был значимо меньшим ($p < 0,05$) в группе II. У плодов как группы I, так и группы II показатели среднего значения количества клубочков были значимо меньшими ($p < 0,05$) по сравнению с показателями новорожденных соответствующих групп.

Согласно данным литературы, число клубочков у крыс увеличивается не только во внутриутробном периоде, но и в первые дни – недели постнатальной жизни, а в дальнейшем изменяет-

ся незначительно [10].

Проведенный анализ количества клубочков у плодов и новорожденных показал, что ХВГ и СГ приводят к уменьшению количества клубочков в почках у плодов и новорожденных. ОПГ не оказывает влияния на количественные показатели почечных телец у новорожденных крысят.

В результате проведенных многочисленных отечественных и зарубежных исследований выявлено уменьшенное количество клубочков в почке у плодов и новорожденных с задержкой внутриутробного развития [11, 12].

При гистологическом исследовании микропрепаратов почки в группах I–IV у плодов и новорожденных были выявлены клубочки на различных стадиях развития (стадия клеточных уплотнений и пузырьков, стадия S-образного тела, стадия зачатка почечного тельца, стадия молодых почечных телец и стадия зрелых почечных телец) (рис. 1).

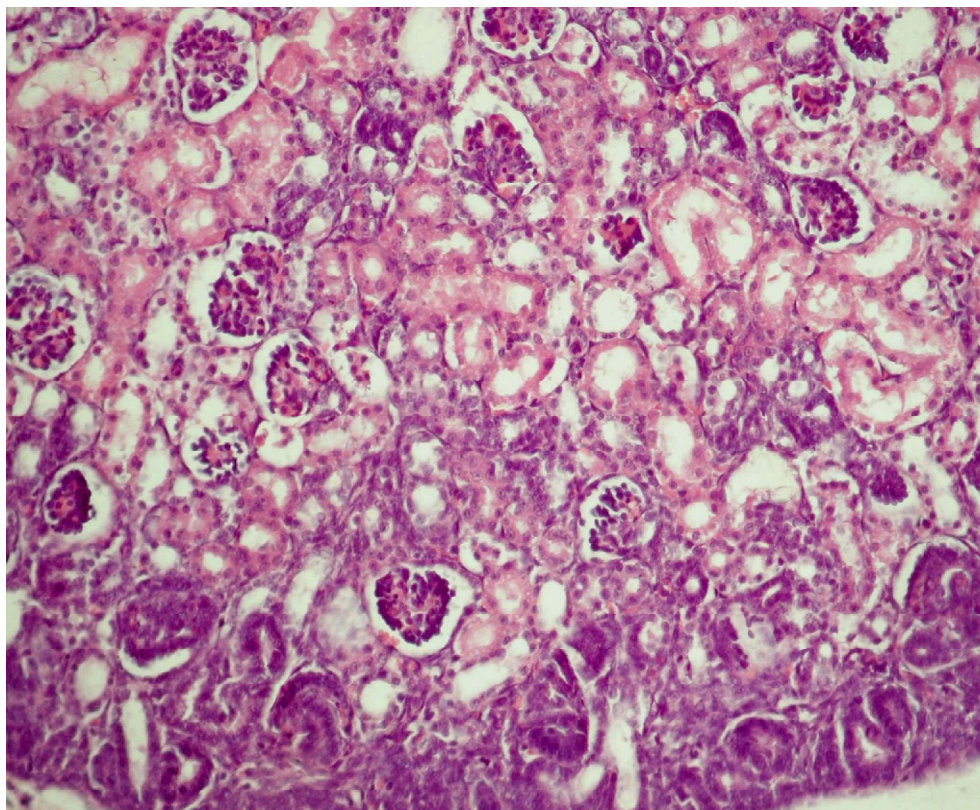


Рис. 1. Клубочки на различных стадиях развития в почке новорожденного при моделировании ХВГ. Окраска гематоксилином и эозином, $\times 200$.

Стадия клеточных уплотнений и пузырьков (I стадия) характеризовалась появлением в мета-нефрогенной ткани плотных клеточных островков, состоящих из однородных клеток, в части случаев преобразующихся в пузырьки. Виноградова М.С. и соавторы отмечают, что в дальнейшем клеточные пузырьки разрастаются, дугооб-

разно изгибаются и приобретают S-образную форму. Проксимальный край каждого S-образного тела объединяется с собирательным канальцем. Именно в этом участке в результате активной пролиферации формируются каналцы нефронов, на дистальных концах которых развиваются почечные тельца. Стадия S-образного

тела (II стадия) несет первые признаки развития сосудистого клубочка [13]. Стадия зачатка почечного тельца (III стадия) характеризовалась наличием двухслойной капсулы, наружный листок которой был представлен плоскими клетками, внутренний – высокими, и компактной ткани клубочка, среди клеток которого прослеживались кровеносные сосуды. Виноградова М.С. и соавторы указывают на то, что дальнейшее развитие почечных телец связано с формированием сосудистых клубочков [13].

На стадии молодого почечного тельца (IV стадия) почечные тельца были ограничены наружным листком капсулы, к которому плотно прилежали немногочисленные эпителиальные образования, пронизанные кровеносными сосудами и ограниченные высокими эпителиальными клетками внутреннего листка капсулы. Зрелые почечные тельца (V стадия) имели развитый сосудистый клубочек, полностью погруженный в капсулу, наружный листок капсулы был представлен плоскими эпителиальными клетками. Необходимо отметить, что полость капсулы у молодых почечных телец была более широкой по сравнению со зрелыми почечными тельцами.

Количественные показатели клубочков на разных стадиях развития у плодов и новорожденных групп I–IV представлены в таблице 1. У новорожденных групп II и IV по сравнению с группой I было выявлено значимое увеличение

($p < 0,05$) относительного количества клубочков (ОКК), находящихся на I и II стадиях развития, а также значимое уменьшение ($p < 0,05$) ОКК, находящихся на IV и V стадиях развития; ОКК, находящихся на III стадии развития, значимо не отличались ($p > 0,05$). В группах I и III показатели ОКК, находящихся на разных стадиях развития, значимо не отличались ($p > 0,05$). В группе III по сравнению с группой II было выявлено значимое уменьшение ($p < 0,05$) ОКК, находящихся на I стадии развития; тенденция к уменьшению ($p > 0,05$) ОКК, находящихся на II стадии развития; отсутствие значимых отличий ($p > 0,05$) в показателях ОКК, находящихся на III стадии развития; тенденция к увеличению ($p > 0,05$) ОКК, находящихся на IV стадии развития; значимое увеличение ($p < 0,05$) ОКК, находящихся на V стадии развития. Между группами II и IV значимые отличия отсутствовали ($p > 0,05$). В группе IV по сравнению с группой III было выявлено значимое увеличение ($p < 0,05$) ОКК, находящихся на I стадии развития; тенденция к увеличению ($p > 0,05$) ОКК, находящихся на II стадии развития; отсутствие значимых отличий ($p > 0,05$) в показателях ОКК, находящихся на III стадии развития; тенденция к уменьшению ($p > 0,05$) ОКК, находящихся на IV стадии развития; значимое уменьшение ($p < 0,05$) ОКК, находящихся на V стадии развития.

Таблица 1
Средние значения ОКК на разных стадиях развития у плодов и новорожденных

Номер группы	ОКК (%)				
	I стадия	II стадия	III стадия	IV стадия	V стадия
Новорожденные					
I	5,00±2,08	9,75±2,83	22,05±3,95	30,45±4,39	32,75±4,47
II	22,98±4,21	20,56±4,04	20,56±4,04	18,95±3,92	16,95±3,75
	$p_1 < 0,05$	$p_1 < 0,05$	$p_1 > 0,05$	$p_1 < 0,05$	$p_1 < 0,05$
III	6,61±2,78	12,32±3,67	22,11±4,64	27,11±4,97	31,85±5,21
	$p_1 > 0,05$	$p_1 > 0,05$	$p_1 > 0,05$	$p_1 > 0,05$	$p_1 > 0,05$
IV	22,64±4,68	22,14±4,64	21,55±4,60	18,43±4,33	15,24±4,02
	$p_1 < 0,05$	$p_1 < 0,05$	$p_1 > 0,05$	$p_1 < 0,05$	$p_1 < 0,05$
	$p_2 > 0,05$	$p_2 > 0,05$	$p_2 > 0,05$	$p_2 > 0,05$	$p_2 > 0,05$
	$p_3 < 0,05$	$p_3 > 0,05$	$p_3 > 0,05$	$p_3 > 0,05$	$p_3 < 0,05$
Плоды					
I	21,93±4,95	23,50±5,07	22,46±4,99	17,66±4,56	14,45±4,20
	$p_4 < 0,05$	$p_4 < 0,05$	$p_4 > 0,05$	$p_4 < 0,05$	$p_4 < 0,05$
II	34,06±6,12	30,87±5,96	21,30±5,29	8,54±3,61	5,23±2,87
	$p_1 > 0,05$	$p_1 > 0,05$	$p_1 > 0,05$	$p_1 > 0,05$	$p_1 > 0,05$
	$p_4 > 0,05$	$p_4 > 0,05$	$p_4 > 0,05$	$p_4 < 0,05$	$p_4 < 0,05$

p_1 – значимость отличий по сравнению с группой I; p_2 – значимость отличий по сравнению с группой II; p_3 – значимость отличий по сравнению с группой III; p_4 – значимость отличий по сравнению с показателем новорожденного данной группы.

У плодов группы II по сравнению с группой I определялась только лишь тенденция к увеличению ($p>0,05$) ОКК, находящихся на I и II стадиях развития; тенденция к уменьшению ($p>0,05$) ОКК, находящихся на IV и V стадиях развития; ОКК, находящихся на III стадии развития, значимо не отличалось ($p>0,05$).

Сравнивая ОКК у плодов и новорожденных одной группы, в группе I было выявлено у плодов значимое увеличение ($p<0,05$) ОКК, находящихся на I и II стадиях развития; значимое уменьшение ($p<0,05$) ОКК, находящихся на IV и V стадиях развития; отсутствие значимых отличий ($p>0,05$) в показателях ОКК, находящихся на III стадии развития. Выявленные количественные показатели клубочкового аппарата почек у здоровых животных свидетельствуют о том, что по мере роста животного увеличивается степень зрелости почечных телец.

У плодов группы II по сравнению с новорожденными определялась тенденцию к увеличению ($p>0,05$) содержания ОКК, находящихся на I и II стадиях развития; значимое уменьшение ($p<0,05$) ОКК, находящихся на IV и V стадиях развития; ОКК, находящихся на III стадии развития, значимо не отличалось ($p>0,05$).

Проведенный анализ относительного количества клубочков у плодов и новорожденных позволил выявить процессы задержки развития клубочкового аппарата почек у плодов и новорожденных при моделировании ХВГ и СГ. ОПГ не оказывает влияния на количественные характеристики клубочкового аппарата почек.

Повреждающее действие ХВГ на гистогенез почек плода и новорожденного отмечено и в ряде исследований. Нарушение гистогенеза может проявиться пороками развития почек, уменьшением массы органа, асинхронным развитием сосудистого и эпителиального компонентов не-

фрона, нарушением дифференцировки нефрогенной ткани с персистенцией эмбриональных структур [14].

Ученые отмечают, что учитывая возможность эволюционного резерва созревания морфологических структур, при своевременном прогнозировании формирования патологии (сразу после рождения ребенка), основанном на изучении акушерско-гинекологического анамнеза матери, и применении современных медицинских технологий возможно создание условий для созревания нефрогенной ткани, а значит, предупреждения развития тяжелого заболевания [14].

Выводы

1. Хроническая внутриутробная гипоксия, смешанная гипоксия, одним из компонентов которой является хроническая внутриутробная гипоксия, приводят к уменьшению количества клубочков в почках у плодов и новорожденных, а также к замедлению темпов созревания почечных телец.

2. Острая постнатальная гипоксия не оказывает влияния на количественные показатели клубочкового аппарата почек у плодов и новорожденных.

3. Выявленные количественные изменения клубочкового аппарата почек, возникающие как результат негативного действия хронической внутриутробной и смешанной гипоксий, в будущем на различных этапах онтогенеза у таких детей могут привести к развитию нефрологической патологии.

Перспективой дальнейших исследований является выявление гистологических, гистохимических, иммуногистохимических и морфометрических особенностей тубулярного аппарата почек плодов и новорожденных при моделировании хронической внутриутробной, острой постнатальной и смешанной гипоксий.

Литературные источники References

1. Harambat J, van Stralen KJ, Kim JJ, Tizard EJ. [Epidemiology of chronic kidney disease in children]. *Pediatric nephrology*. 2012; 27: 363–373. English.

2. Chugunova OL, Panova LD. [Risk factors and diagnosis of urinary tract diseases in neonatal infants]. *Russian herald perinatology and pediatrics*. 2010; 1: 12–20. Russian.

3. Makovetskaia GA, Kozlova TV. [On kidney diseases in newborns and first months of life children]. *Nephrology and dialysis*. 2000; 2(1–2): 51–54. Russian.

4. Gafarova FM. [Correlation of extragenital pathology of parturient women and the state of newborns' health]. *Practical medicine*. 2015; 7(92): 45–48. Russian.

5. Shevchenko LI, Znamenskaya TK, Rozova KV. [Influence of the hypoxic states of different genesis on the development of fetus and flow of early neonatal period at newborn]. *Neonatology, surgery and perinatal medicine*. 2011; 1(1): 113–118. Ukrainian.

6. Nisevich LL, Adiyeva AA, Medzhidova DB, Suleymanova IG, Gadzhiyeva ZS, Shishchenko VM, Kushch AA. [Pre-conceptual preparation of women and its influence to the fetus and child health]. *Pediatric pharmacology*. 2008; 5(6): 45–51. Russian.

7. Galyant OI, Senkevich OA, Satsko LV, Kirsheva TYu. [Multiorgan damage in newborns with hypoxic-ischemic brain injuries]. *Far East medical journal*. 2013; 3: 58–60. Russian.

8. Ingelfinger JR, Nuyt AM. [Impact of fetal

programming, birth weight, and infant feeding on later hypertension]. The journal of clinical hypertension. 2012; 14(6): 365–371. English.

9. Markovsky VD, Sorokina IV, Gubina-Vakulyk GI, Omelchenko OA, Kihtenko EV, Myroshnychenko MS, Pliten ON, inventors; Kharkiv national medical university, assignee. Method of modeling of intrauterine hypoxia with asphyxia of newborn during delivery. Ukraine patent UA 13681. 2014 March 11. Int. Cl. G09B 23/28. Ukrainian.

10. Dorzhu UV, Shoshenko KA, Belichenko VM, Ayzman RI. [The ontogenic changes of the kidney structure parameters at the rats]. Fundamental research. 2014; (12): 1201–1206. Russian.

11. Myroshnychenko MS. [Pathohistological features of the heart and urinary organs in fetuses

and newborns with intrauterine growth retardation]. Ukrainian journal of nephrology and dialysis. 2013; 3(39): 77–81. Ukrainian.

12. Koleganova N, Benz K, Piecha G, Ritz E, Amann K. [Renal, cardiovascular and metabolic effects of fetal programming]. Nephrology dialysis transplantation. 2012; 27: 3003–3007. English.

13. Vinogradova MS, Boyarskaya AR, Ivanova LN. [Peculiarities of the prenatal kidney ontogenesis of Wistar rats and vasopressine-deficient Brattleboro rats]. Vestnik NGU. 2010; 8(1): 45–50. Russian.

14. Pogodaeva TV, Luchaninova VN. [Prediction of the development of fetal and neonatal renal diseases]. Russian herald perinatology and pediatrics. 2012; 4(1): 75–80. Russian.

Сорокіна І.В., Марковський В.Д., Борзенкова І.В., Мирошніченко М.С., Плітень О.М. Морфологічні особливості клубочкового апарату нирок плодів та новонароджених при моделюванні різної гіпоксії.

Реферат. Гіпоксія плода та новонародженого є однією з актуальних проблем неонатології. При сучасній частоті ускладнених пологів практично у кожного новонародженого відзначаються ознаки гіпоксичного ушкодження. Сечовидільна система – одна з найбільш вразливих до негативного впливу гіпоксії систем у дитини. Метою дослідження було виявлення морфологічних особливостей клубочкового апарату нирок у плодів та новонароджених при моделюванні різної гіпоксії. В ході даного дослідження був проведений експеримент на щурах лінії WAG з моделювання хронічної внутрішньоутробної гіпоксії, гострої постнатальної гіпоксії і змішаної гіпоксії. Матеріалом дослідження стали нирки плодів і новонароджених, які були вивчені за допомогою гістологічних та морфометричних методів дослідження. Авторами в ході проведеного дослідження було встановлено, що хронічна внутрішньоутробна і змішана гіпоксії призводять до зменшення кількості клубочків у нирках плодів та новонароджених, уповільнення темпів дозрівання ниркових тілець. Гостра постнатальна гіпоксія не впливає на кількісні показники клубочкового апарату нирок у плодів і новонароджених.

Ключові слова: морфологія, клубочковий апарат нирок, плід, новонароджений, гіпоксія.