

Г.А.Єрошенко¹
Л.Я.Федонюк²

¹ ВДНЗ України «Українська медична стоматологічна академія» (м. Полтава)

² ДВНЗ «Тернопільський державний медичний університет імені І.Я. Горбачевського МОЗ України»

Ключові слова: поліпропіленова сітка, колаген, трансабдомінальна фіксація, тканинна реакція.

Надійшла: 22.04.2017

Прийнята: 06.06.2017

УДК 617.557-007.43-089

МОРФОЛОГІЧНІ ЗМІНИ ТКАНИН ПЕРЕДНЬОЇ ЧЕРЕВНОЇ СТІНКИ ЩУРІВ ПІСЛЯ ІМПЛАНТАЦІЇ АЛОПЛАСТИЧНОГО МАТЕРІАЛУ, ОБРОБЛЕНОГО КОЛАГЕНОМ

Реферат. Метою дослідження було вивчення тканинних реакцій на імплантацію поліпропіленової сітки, обробленої колагеном, після проведення пластики експериментального вентрального дефекту у щурів при трансабдомінальній локалізації протезу. Дослідження проводили у двох експериментальних групах. Група 1 – у 27 щурів трансабдомінально на парієтальну очеревину фіксувалася поліпропіленова монофіламентна сітка розмірами 1×1,5 см. Група 2 – у 28 щурів за аналогічних умов проводилася фіксація поліпропіленової сітки, обробленої колагеном. За даними морфологічного аналізу, використання поліпропіленової сітки, обробленої колагеном, після проведення пластики експериментального дефекту супроводжується прискоренням репаративних процесів та підвищенням якості перебудов сполучнотканинного, м'язового і судинного компонентів передньої черевної стінки протягом 4 тижнів після втручання.

Morphologia. – 2017. – Т. 11, № 2. – С. 19-24.

© Г.А.Єрошенко, Л.Я.Федонюк, 2017

✉ gala_umsa@ukr.net; fedonyuk22larisa@gmail.com

Yeroshenko G.A., Fedonyuk L.Ya. Morphological changes of anterior abdominal wall tissues in rats after implantation of alloplastic material, processed with collagen.

ABSTRACT. Background. In the area of prosthetic hernioplasty are considered the use of various materials for use in infected areas of the surgical wound, but there is no evidence base on the feasibility of using this method at present. **Objective.** A research purpose was to investigate the tissue reactions on implantation of polypropylene mesh, processed with collagen, after the plastic of experimental defect in rats at transabdominal localization of prosthesis. Research was performed in two experimental groups. Group 1 – at 27 rats the monofilamentous polypropylene mesh of size 1×1,5 sm was fixed transabdominal under parietal peritoneum. Group 2 – at 28 rats at analogous conditions wound the transabdominal fixation of polypropylene mesh, processed with collagen, was performed. **Results.** When the animals were removed from the experiment macroscopically 7 days after transabdominal plastic using a polypropylene mesh without collagen treatment in 1 of 5 rats, the formation of small adhesions with intestinal loops was observed. After 14 days, adhesion formation was noted in 2 out of 5 animals in the 1st experimental group. After application of the implant treated with collagen, in any case, no adhesion was observed. An important circumstance that determines the morphological and functional alterations of scar tissue is hemodynamic conditions that were evaluated in our study on the dynamics of changes in relative volume of hemocapillaries, surface and numerical density of the microvessels of the hemomyocirculatory bed. Dynamics of changes in the relative volume of capillaries was characterized by a clear tendency to increase during the first month of the experiment, after which a phase of decrease in values in both experimental groups occurred. **Conclusion.** Use of polypropylene mesh, processed with collagen, after the plastic of experimental defect in rats at transabdominal localization of prosthesis in the initially infected wounds accompanied with the acceleration of reparative processes and improvement of restructuring of connective tissue, muscular and vascular components of anterior abdominal wall during 4 weeks after intervention.

Key words: polypropylene mesh, collagen, transabdominal fixation, tissue reaction.

Citation:

Yeroshenko GA, Fedonyuk LYa. [Morphological changes of anterior abdominal wall tissues in rats after implantation of alloplastic material, processed with collagen]. *Morphologia*. 2017;11(2):19-24. Ukrainian.

Вступ

На сучасному етапі розвитку герніології існує велика кількість синтетичних матеріалів, які використовуються для лапароскопічної пластики грижового дефекту. У своєму дослідженні Eriksen J.R. з колегами [1] провели масштабний

аналіз експериментальних та клінічних даних з метою оцінити вплив імплантатів на формування спайок, нориць, приєднання інфекції, а також частоту рецидивів та деформацію протезів у післяопераційному періоді. Загальним висновком у результаті проведеного аналізу стало те, що ви-

користання імплантатів значно знижує ризик виникнення ускладнень внаслідок застосування сітки під час герніопластики [2-4]. Експериментальні дослідження на тваринах [5-7] та теоретичні дані свідчать про доцільність застосування захищених, модифікованих і композитних сіток для герніопластики.

Герніопластика з використанням алопластичних матеріалів вже є стандартом ведення хворих у багатьох країнах світу та широко застосовується завдяки кращій репарації післяопераційної рани. Завдяки цьому спостерігається швидкий розвиток та розробка різноманітних варіантів імплантатів [8-10], що значно утруднює вибір для клініцистів. На підставі проведеного аналізу літератури за останні 50 років Brown C.N. та Finch J.G. [11] зробили висновок про те, що найбільш важливими властивостями матеріалу є тип волокна сітки, її міцність при розтягуванні та товщина. Ці характеристики суттєво впливають на вагу сітки та її біосумісність. Дослідження останніх років встановили, що міцність сітки при розтягуванні може бути значно меншою ніж вважали раніше, а «легкі» сітки переважають над іншими видами протезів завдяки кращій пружності, що призводить до редукції дискомфорту [12]. Доведено також, що сітки із великими порами забезпечують зниження ризику розвитку інфекції та мають меншу деформацію [13]. Для вирішення багатьох питань у цьому напрямку розробляється та тестується значна кількість композитних сіток, однак жодна з них не вирізняється вагомими перевагами над іншими. В області протезної герніопластики також розглядаються питання застосування різних матеріалів з метою використання в інфікованих ділянках операційної рани, проте доказової бази щодо доцільності застосування даного методу на теперішній час немає.

Мета дослідження – дослідити тканинні реакції на імплантацію поліпропіленової сітки, обробленої колагеном, після проведення пластики експериментального вентрального дефекту у щурів при трансабдомінальній локалізації протезу.

Матеріали та методи

Експериментально-морфологічне дослідження проводили на 55 білих безпородних статевозрілих щурах-самцях вагою 200-280 г з урахуванням принципів біоетики [14, 15]. Піддослідні тварини були розподілені на 2 групи, яким в умовах експериментальної операційної проводили оперативні втручання по наступних варіантах. Група 1: у 27 щурів відтворювали експериментальний дефект м'язово-апоневротичного шару передньої черевної стінки розміром 3 см з подальшою фіксацією поліпропіленової сітки розмірами 1×1,5 см трансабдомінально на парієтальну очеревину при контакті з порожнистими органами черевної порожнини з наступним пошаровим ушиванням рани. Група 2: у 28 щурів за аналогі-

чних умов для пластики дефекту застосовували поліпропіленову сітку, оброблену колагеном.

Морфологічне дослідження проводили через 3 доби, 7 діб, 2 тижні, 4 і 8 тижнів після імплантації поліпропіленового протеза. Матеріал з ділянки пластики брали шляхом висічення після евтаназії тварини. Для морфологічного аналізу в кожній з експериментальних груп використовували ділянку передньої черевної стінки з розмірами, які на 1 см перевищували за площею розміри протеза.

Для приготування гістологічних зрізів за загальноприйнятою методикою матеріал фіксували в рідині Буена; після зневоднення містили в парапласт. Виготовляли зрізи тканини товщиною від 5 мкм до 10 мкм і проводили фарбування по наступних загальноприйнятих методиках: 1) кислим гемалауном за Масром з наступним дофарбуванням 0,1%-ним водним розчином еозина; 2) залізним гематоксиліном за Гейденгаймом; 3) барвним складом за Ганzenом; 4) барвним складом за Пачіні; 5) барвним складом за Ван-Гізеном. При проведенні морфологічного дослідження тканинних структур передньої черевної стінки керувалися засадами стереометричного аналізу, викладеними Г.Г.Автанділовим із співавторами [16].

При проведенні статистичної обробки отриманих квантифікованих результатів усі необхідні розрахунки виконували за допомогою IBM PC "Pentium-III" в оболонці електронної таблиці Excel при застосуванні відповідних формул з використанням ліцензійної програми STATISTICA (версія 6.1; серійний номер AGAR 909 E415822FA).

Результати та їх обговорення

Гістологічно у зоні імплантації протезу трансабдомінально на очеревину через 3 доби після втручання в обох експериментальних групах тварин спостерігалися типові ознаки активного запалення (рис. 1, 2).

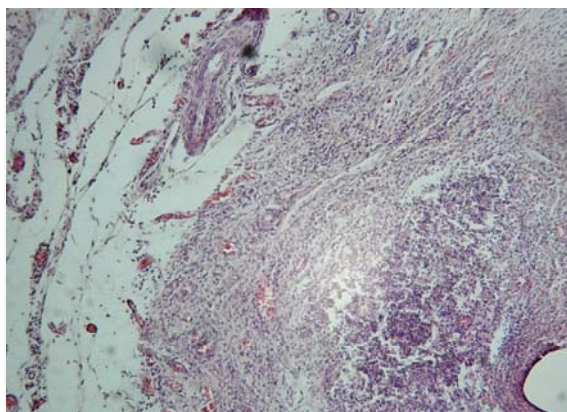


Рис. 1. Зона імплантації протезу у щура 1-ї експериментальної групи через 3 доби після оперативного втручання. Забарвлення гематоксиліном-еозином. ×100.

У зоні безпосереднього контакту тканини з імплантатом спостерігалася велика кількість формених елементів крові. Серед лейкоцитів переважали паличкоядерні та сегментоядерні нейтрофіли. Відзначалося масивне ушкодження мезотеліального компонента парієтальної очеревини.




Рис. 2. Зона імплантації протезу у щура 2-ї експериментальної групи через 3 доби після оперативного втручання. Забарвлення гематоксиліном-еозином. $\times 100$.

На поверхні очеревини у безпосередньому контакті з імплантатом у цей термін спостережень у більшості випадків спостерігалася накопичення макрофагів, утримуваних каркасом фібрину. У тварин 1-ї експериментальної групи інколи спостерігалася ушкодження мезотеліоцитів очеревини. Кількість слабо диференційованих фіброblastів була незначною.

Значну увагу у нашому дослідженні привернув аналіз динамік стереологічних характеристик, що віддзеркалюють процеси реорганізації клітинних та волоконних елементів сполучної тканини. При вивченні змін відносного об'єму колагенових волокон було відмічено зростання показника в обох експериментальних групах, причому найбільш виразно воно виявлялося у 2-й групі тварин протягом 1-го місяця після операції. Ця обставина вказує на більшу швидкість процесів перебудови волоконних структур у вказаній групі протягом формування рубцевої тканини.

Це підтвердилося також при використанні різних диференційованих методик гістологічного забарвлення компонентів тканини в зоні імплантації через 7 і 14 днів після проведення експериментальної пластики в трансабдомінальній локалізації матеріалу (рис. 3-6).

Важливо підкреслити, що при виведенні тварин з експерименту макроскопічно через 7 днів після трансабдомінальної пластики з використанням поліпропіленової сітки без обробки колагеном у 1 з 5 щурів спостерігалася утворення дрібних спайок з петлями кишечника. Через 14

днів спайкоутворення відзначалося у 2 з 5 тварин 1-ї експериментальної групи. Після застосування імплантату, обробленого колагеном, в жодному з випадків спайкоутворення не спостерігалася.

Динаміка змін показника відносного об'єму фіброblastів мала фазовий характер. Звертала на себе увагу активізація накопичення клітинних елементів сполучної тканини у тварин після застосування сітки, обробленої колагеном, вже від 3-ї доби післяопераційного періоду та стабільне зростання значень параметру аж до 30-ї доби перебігу раннього процесу.

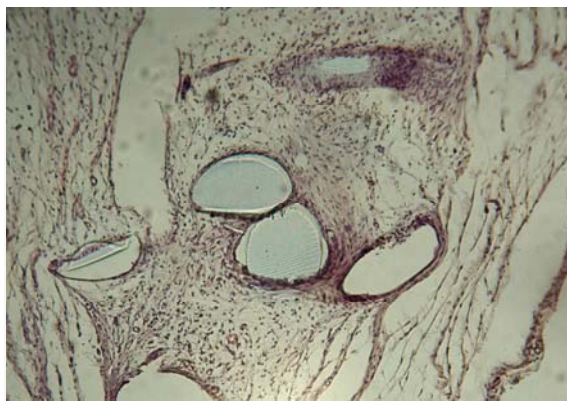


Рис. 3. Зона імплантації протезу у щура 1-ї експериментальної групи через 7 днів після оперативного втручання. Забарвлення за Ганзенном. $\times 200$.

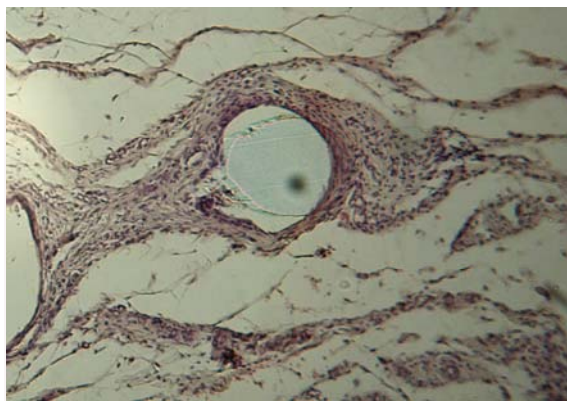


Рис. 4. Зона імплантації протезу у щура 2-ї експериментальної групи через 7 днів після оперативного втручання. Забарвлення за Ганзенном. $\times 200$.

У 1-й групі протягом першої фази загоєння (до 7-ї доби) значення показника зростали помірно, активізуючись протягом 2-ї та 3-ї фаз (до 30-ї доби). При цьому величини відносного об'єму фіброblastів досягали наприкінці 1-го місяця спостережень $0,055 \text{ мкм}^3/\text{мкм}^3$ та $0,059 \text{ мкм}^3/\text{мкм}^3$ відповідно для 1-ї та 2-ї груп. У подальшому, на етапі формування та перебудови рубця, відбувалося прогресивне зниження кількості клітинних елементів сполучної тканини, причому інтенсивність падіння відносного об'єму фіб-

робластів можна розглядати як показник темпів реорганізації структури рубця. Звертає на себе увагу випередження темпів редукції вказаного параметру у 2-й групі. У той же час, параметри відносного об'єму фібробластів у 1-й експериментальній групі знижувалися незначною мірою, що вказує на меншу швидкість процесів біосинтезу та наступної реорганізації волоконних структур рубця, що формується.

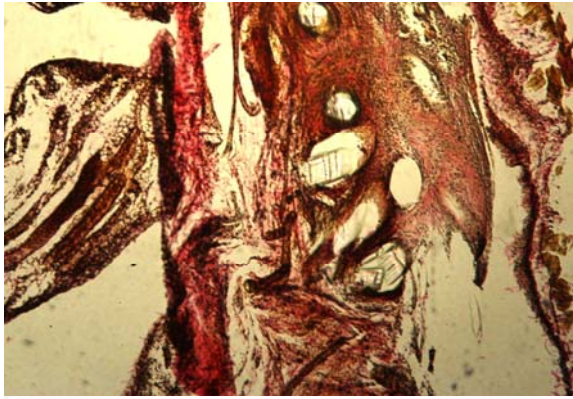


Рис. 5. Зона імплантації протезу у щура 1-ї експериментальної групи через 2 тижні після оперативного втручання. Забарвлення за Ван-Гізеном. $\times 100$.

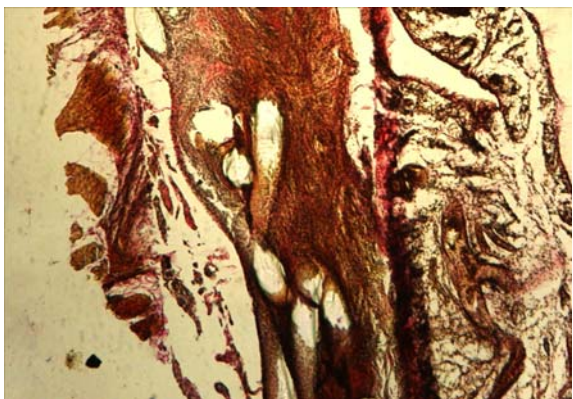


Рис. 6. Зона імплантації протезу у щура 2-ї експериментальної групи через 2 тижні після оперативного втручання. Забарвлення за Ван-Гізеном. $\times 100$.

Різновекторність динамік відносного об'єму колагенових волокон та фібробластів, що пов'язана з хронологічним розмежуванням фаз біосинтезу колагенового матриксу та змінами його якісного складу у ході реорганізації рубця, обумовила чітко виражену фазовість динаміки співвідношення цих параметрів. При специфічному забарвленні сполучної тканини, починаючи від 2-го тижня після оперативного втручання, було характерним переважання товстих колагенових волокон, орієнтованих паралельно та утворюючих впорядкований матрикс (рис. 7, 8).

Макроскопічно через 4 тижні після застосування поліпропіленової сітки без обробки кола-

геном трансабдомінально на очеревику у 2 з 5 щурів відзначалося утворення численних розвинених спайок. При цьому клітинні елементи спайкової тканини майже повністю були замінені хаотично розташованими колагеновими волокнами. За аналогічних обставин після застосування сітки, обробленої колагеном, спайкоутворення не відзначалося.

Важливою обставиною, що визначає морфофункціональні перебудови рубцевої тканини, є гемодинамічні умови, які оцінювалися у нашому дослідженні за динамікою змін відносного об'єму гемокапілярів, поверхневої та чисельної щільності мікросудин гемомікроциркуляторного русла. Динаміка змін відносного об'єму капілярів характеризувалася чіткою тенденцією до зростання протягом 1-го місяця експерименту, після чого наступала фаза зниження значень в обох експериментальних групах.

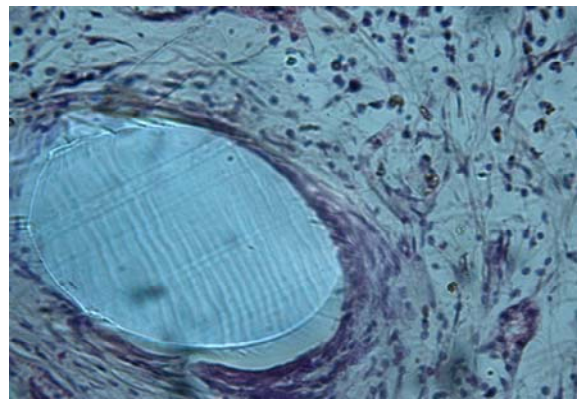


Рис. 7. Зона імплантації протезу у щура 1-ї експериментальної групи через 4 тижні після оперативного втручання. Забарвлення гематоксилином-еозином. $\times 1000$.

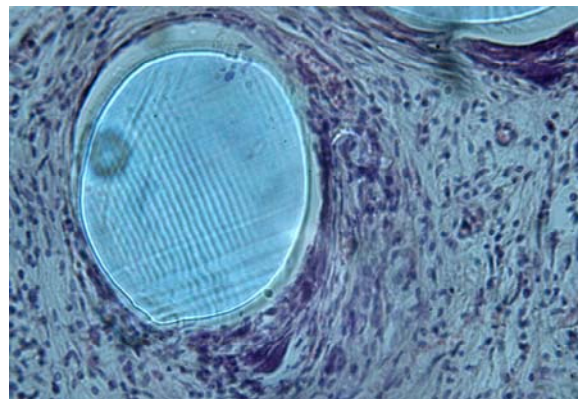


Рис. 8. Зона імплантації протезу у щура 2-ї експериментальної групи через 4 тижні після оперативного втручання. Забарвлення гематоксилином-еозином. $\times 1000$.

При вивченні тканинних зрізів на 7-у і 14-у добу у 1-й та 2-й групах тварин спостерігалися повнокровні гемокапіляри та вени, а також

численні дрібноосередкові крововиливи. На 30-у добу спостереження значення відносного об'єму капілярів у рубцевій тканині склали 0,121 мкм³/мкм³ та 0,159 мкм³/мкм³ для 1-ї та 2-ї груп відповідно, різниця між якими складала 31,4% ($p < 0,05$). Зниження параметрів після 30-ї доби було обумовлено, вочевидь, помірною редукцією частини судин у ході реорганізації рубця.

Інтерес представляють результати аналізу процесів неоваскулогенезу в зоні формування рубця. Так, чисельна щільність гемокапілярів у 2-й експериментальній групі вже на 7-у добу після оперативного втручання склала 7486 мм⁻² і статистично вагомо перевищувала значення у 1-й групі (5870 мм⁻²) на 27,5%. Подібне переважання спостерігалось також через 2 і 4 тижні спостережень. При цьому характеристики поверхневої щільності у цей період також значно розрізнялися в експериментальних групах тварин у залежності від виду використовуваного матеріалу. Наприкінці 1-го місяця після проведення пластики дефекту динаміка змін відносної кількості гемокапілярів стабілізувалася і у подальшому не зазнавала будь-яких значущих коливань до кінця дослідження.

Чітким відображенням різних темпів формування функціональної зрілості судин гемомікроциркуляторного русла, що формуються, слугували зміни значень поверхневої щільності капілярів через 4 тижні після експериментальної пластики. Порівнюючи останні зі значеннями на попередніх етапах експерименту (3, 7, 14 днів після операції) було встановлено, що у 1-й групі тварин зростання показника значно поступалося параметрам 2-ї групи. Ця обставина безперечно вказує на більш оптимальні гемодинамічні характеристики рубцевої тканини тварин після пластики з використанням поліпропіленової сітки, обробленої колагеном.

Протягом останнього етапу загоєння (ремоделювання рубця) значення досліджуваних параметрів у цілому вирівнювалися, а їхні динаміки мали стабілізаційний характер. Судинне русло формувало характерну архітекtonіку, пов'язану з орієнтацією капілярів уздовж волоконного каркаса сполучної тканини (рис. 9, 10).

Таким чином, аналіз етапів формування рубцевої тканини у зоні імплантації за основними стереологічними характеристиками клітинних та волоконних структур сполучної тканини з урахуванням тканинних гемодинамічних особливостей визнав суттєві переваги використання поліпропіленової сітки, обробленої колагеном.

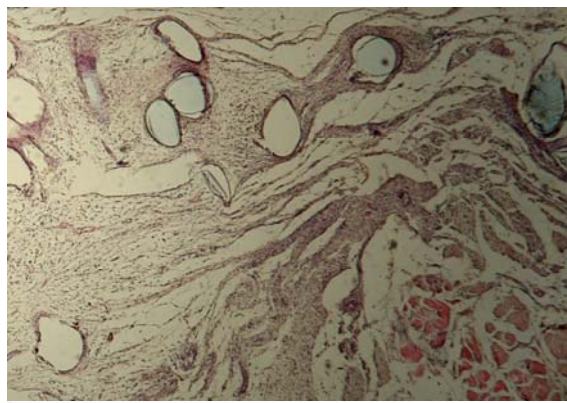


Рис. 9. Зона імплантації протезу у щура 1-ї експериментальної групи через 8 тижнів після оперативного втручання. Забарвлення за Ганзенем. $\times 200$.

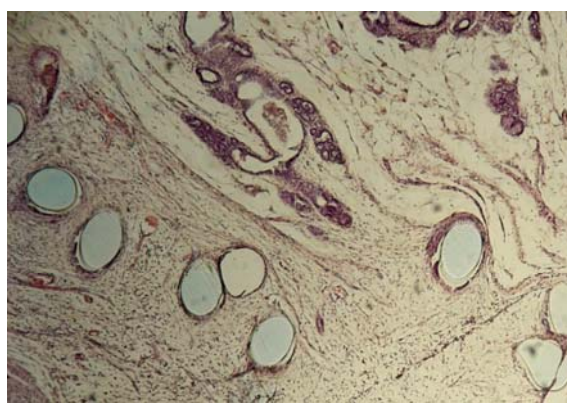


Рис. 10. Зона імплантації протезу у щура 2-ї експериментальної групи через 8 тижнів після оперативного втручання. Забарвлення за Ганзенем. $\times 200$.

Підсумок

Використання поліпропіленової сітки, обробленої колагеном, після проведення пластики експериментального вентрального дефекту у щурів при трансабдомінальній локалізації протезу супроводжується прискоренням репаративних процесів та підвищенням якості перебудов сполучнотканинного, м'язового і судинного компонентів передньої черевної стінки протягом 4 тижнів після втручання.

Перспективи подальших досліджень пов'язані з вивченням тканинних реакцій при інтраперитонеальній локалізації поліпропіленових протезів, оброблених колагеном.

Літературні джерела References

1. Eriksen JR. Choice of mesh for laparoscopic ventral hernia repair. *Hernia*. 2007;11(6):481-92.

2. Burger JW, Halm JA, Wijsmuller AR, ten Raa S, Jeekel J. Evaluation of new prosthetic meshes

for ventral hernia repair. *Surg Endosc.* 2006;20(8):1320-5. PMID: 16865616.

3. Cornell RB, Kerlakian GM. Early complications and outcomes of the current technique of transperitoneal laparoscopic herniorrhaphy and a comparison to the traditional open approach. *Am J Surg.* 1994;168(3):275-9. PMID: 8080067.

4. Berger D, Bientzle M, Müller A. Postoperative complications after laparoscopic incisional hernia repair. Incidence and treatment. *Surg Endosc.* 2002;16(12):1720-3. PMID: 12209325.

5. Tverdokhle IV, Svisenko OV, Malkov II. [Morphological aspects of the study of tissue reactions in the application of synthetic materials in experimental hernioplasty]. *Morphologia.* 2010;4(4):5-12. Russian.

6. Malkov II, Tverdokhle IV. [Dynamics of anterior abdominal wall tissues after experimental alloplasty]. *Klinicheskaya i eksperimental'naya morfologiya.* 2013;3(7):56-9. Russian.

7. Malkov II, Tverdokhle IV. [The dynamics of morphological tissue changes in anterior abdominal wall of rats after plasty of considerable ventral defect]. *Visnyk problem biolohiyi i medytsyny.* 2016;2(2):195-9. Ukrainian.

8. Cakmak A, Cirpanli Y, Bilensoy E. Antibacterial activity of triclosan chitosan coated graft on hernia graft infection model. *Int J Pharm.* 2009;381(2):214-9.

9. Hazebroek EJ, Ng A, Yong DH. Evaluation

of lightweight titanium-coated polypropylene mesh (TiMesh) for laparoscopic repair of large hiatal hernias. *Surg Endosc.* 2008;22(11):2428-32.

10. Candage R, Jones K, Luchette FA. Use of human acellular dermal matrix for hernia repair: friend or foe? *Surgery.* 2008;144(4):703-9.

11. Brown CN, Finch JG. Which mesh for hernia repair? *Ann R Coll Surg Engl.* 2010;92(4):272-8.

12. Akolekar D, Kumar S, Khan LR. Comparison of recurrence with lightweight composite polypropylene mesh and heavyweight mesh in laparoscopic totally extraperitoneal inguinal hernia repair: an audit of 1,232 repairs. *Hernia.* 2008;12(1):39-43.

13. Saberski ER, Orenstein SB, Novitsky YW. Anisotropic evaluation of synthetic surgical meshes. *Hernia.* 2010;30:423-31.

14. Mishalov VD, Chaikovskiy JuB, Tverdokhle IV. [About legal, legislative, ethical standards and requirements at performance scientific morphological researches]. *Morphologia.* 2007;1(2):108-15. Ukrainian.

15. Mishalov VD, Tverdokhle IV, Yurchenko VT. [Legal and legislative study of biological objects be withdrawn from human corpse for scientific research in anatomy, histology, cytology]. *Morphologia.* 2016;10(1):107-11. Ukrainian.

16. Avtandilov GG. [Fundamentals of quantitative pathological anatomy]. Moscow: Meditsina; 2002. 240 p. Russian.

Ерошенко Г.А., Федонюк Л.Я. Морфологические изменения тканей передней брюшной стенки крыс после вживления аллопластического материала, обработанного коллагеном.

Реферат. Целью исследования было изучение тканевых реакций на имплантацию сетки полипропилена, обработанной коллагеном, после проведения пластики экспериментального вентрального дефекта у крыс при трансабдоминальной локализации протеза. Исследования проводили в двух экспериментальных группах. Группа 1 – у 27 крыс трансабдоминально на париетальную брюшину фиксировалась монофиламентная сетка полипропилена размерами 1×1,5 см. Группа 2 – у 28 крыс при аналогичных условиях проводилась фиксация сетки полипропилена, обработанной коллагеном. По данным морфологического анализа, использования сетки полипропилена, обработанной коллагеном, после проведения пластики экспериментального дефекта сопровождается ускорением репаративных процессов и повышением качества преобразований соединительнотканного, мышечного и сосудистого компонентов передней брюшной стенки в течение 4 недель после вмешательства.

Ключевые слова: полипропиленовая сетка, коллаген, трансабдоминальная фиксация, тканевая реакция.