

С.В.Фень

Запорожский государственный медицинский университет

Ключевые слова: неалкогольный стеатогепатит, фиброз печени, коллаген.

Надійшла: 12.08.2017
Прийнята: 10.09.2017

УДК 616.36-003.826-076

ИММУНОГИСТОХИМИЧЕСКАЯ ХАРАКТЕРИСТИКА ДЕПОНИРОВАНИЯ КОЛЛАГЕНА I, III, IV ТИПА В ДИНАМИКЕ ПРОГРЕССИРОВАНИЯ ОСНОВНЫХ ТИПОВ ФИБРОЗА ПЕЧЕНИ У БОЛЬНЫХ НЕАЛКОГОЛЬНЫМ СТЕАТОГЕПАТИТОМ

Реферат. В трепанобиоптатах печени 80 больных неалкогольным стеатогепатитом иммуногистохимическим методом изучали площадь депонирования коллагена I, III и IV типа в динамике прогрессирования F1 - F3 перисинусоидальных-перичеллюлярного и портально-перисинусоидального фиброза в цирроз печени микронодулярного и перичеллюлярного типа. Установлено, что по мере развития и прогрессирования от слабого (F1), среднего (F2) и тяжелого (F3) фиброза в печени возрастает депонирование коллагена I, III и IV типа. При F4 фиброзе / циррозе печени перичеллюлярного типа депонирование коллагена I и IV типа достигает максимума, при этом площадь депонирования коллагена I типа более чем на 50% превышает площадь депонирования коллагена III типа. При F4 фиброзе / циррозе печени портально-перисинусоидального типа площадь депонирования коллагена I типа также достигает максимума, в то время как площадь депонирования коллагена III и IV типа стабилизируется на уровне тяжелого F3 фиброза печени.

Morphologia. – 2017. – Т. 11, № 3. – С. 29-38.

© С.В.Фень, 2017

✉ Alchimik1989@gmail.com

Fen' S.V. Immunohistochemical characteristics of collagen I, III, IV type deposition in the dynamics of progressing of the basic types of liver fibrosis in patients with non-alcohol steatohepatitis.

ABSTRACT. Background. The study of patterns of collagen deposition of various types in the dynamics of hepatic fibrosis progression is essential to the development of targeted therapy for liver fibrosis in patients with nonalcoholic and alcoholic steatohepatitis. **Objective.** The aim is to study the area of deposition of collagen I, III and IV type in the dynamics of the progression of F₁ - F₃ perisinusoidal-pericellular and portal-perisinusoidal fibrosis in F₄ liver cirrhosis of micronodular and pericellular type in hepatotrepantobiopsates of patients with nonalcoholic steatohepatitis, using the methods of immunohistochemistry. **Methods.** The immunohistochemical studies are conducted in liver trepanobiopsates in 80 patients with perisinusoidal pericellular and portal perisinusoidal fibrosis of varying severity. **Results.** It is found that the deposition of type I, III and IV collagen increases with the development and progression of fibrosis from F₁ – the weak grade, to F₂ –the moderate grade and F₃ to severe grade of fibrosis in the liver. With the progression of perisinusoidal pericellular and portal perisinusoidal fibrosis, the increase in type III collagen deposition decreases. In F₄ liver fibrosis/cirrhosis of the pericellular type, the deposition of type I and IV collagen reaches a maximum, the area of deposition of type I collagen is more than 50% greater than the deposition area of type III collagen. In F₄ fibrosis/cirrhosis of the portal perisinusoidal type, the deposition area of type I collagen also reaches a maximum, while the collagen storage area of type III and IV stabilizes at the level of severe F₃ of liver fibrosis. **Conclusion.** In patients with nonalcoholic steatohepatitis, the quantitative ratios of different types of collagen in the zones of perisinusoidal pericellular and portal perisinusoidal fibrosis change dynamically as the hepatofibrosis increase and its transformation into liver cirrhosis.

Key words: nonalcoholic steatohepatitis, liver fibrosis, collagen.

Citation:

Fen' SV. Immunohistochemical characteristics of collagen I, III, IV type deposition in the dynamics of progressing of the basic types of liver fibrosis in patients with non-alcohol steatohepatitis. *Morphologia*. 2017;11(3):29-38. Russian.

Введение

К неблагоприятным последствиям стеатогепатита неалкогольного и алкогольного генеза относятся прогрессирующий фиброз и цирроз печени, развивающиеся, главным образом, из-за

активации и изменения фенотипа новых поколений перисинусоидальных звездчатых клеток и портальных фибробластов [1-3]. При развитии фиброза печени существенно remodelируется межклеточный матрикс и синтезируется избыток

коллагена, который депонируется перисинусоидально и перицеллюлярно в печеночных дольках, а также в портальных трактах и в фиброзных септах [4], стойко нарушая гистоархитектонику печени.

Главными и пока недостаточно устраняемыми компонентами зон фиброза печени являются депонирующиеся в избытке коллагены I, III, IV, V типа [5], которые вместе с другими молекулами внеклеточного матрикса формируют собственные для стеатогепатита несколько основных разновидностей фиброза печени: перисинусоидально-перицеллюлярный, портально-перисинусоидальный и портально-септальный [6]. В общих чертах установлено, что при фиброзе в печени прогрессирует депонирование коллагена I, III, IV, V типа [7], однако количественные исследования накопления основных типов коллагена при разных разновидностях фиброза печени у больных стеатогепатитом пока малочисленны, а полученные результаты неоднозначны [1, 8]. Существенно важным для разработки таргетной терапии фиброза печени у больных неалкогольным и алкогольным стеатогепатитом является изучение закономерностей депонирования коллагенов разного типа в динамике прогрессирования гепатофиброза.

Цель

Методами иммуногистохимии и фотоцифровой морфометрии изучить в гепатотрепанобиоптатах больных неалкогольным стеатогепатитом площадь депонирования коллагена I, III и IV типа в динамике прогрессирования F₁ - F₃ перисинусоидально-перицеллюлярного и портально-перисинусоидального фиброза в F₄ цирроз печени микронодулярного и перицеллюлярного типа.

Материалы и методы

Проведено комплексное гистологическое, гистохимическое, иммуногистохимическое (ИГХ) исследование трепанобиоптатов печени 80 пациентов 47-73 лет, страдавших неалкогольным стеатогепатитом, составивших 2 группы наблюдений: 1-я группа больные с перисинусоидально-перицеллюлярным фиброзом печени (40 случаев), 2-я группа больные с портально-перисинусоидальным фиброзом (40 случаев). В зависимости от степени тяжести фиброза печени в каждой группе выделено по 4 подгруппы (F₁, F₂, F₃ фиброз печени), F₄ фиброз/цирроз печени микронодулярного и F₄ фиброз/цирроз печени перицеллюлярного типа (по 10 случаев в каждой подгруппе). В качестве группы условного контроля (F₀ фиброз) изучено 10 биоптатов печени пациентов без клинико-морфологических проявлений стеатогепатита и фиброза печени.

Для патоморфологического исследования биопсийный материал печени фиксировали в забуференном 10% формалине и заливали в парафин. В парафиновых срезах, окрашенных методом Ван-Гизон и Массон-трихром, в соответ-

ствии с градацией D.E.Kleiner et al. [9] определяли преобладающий тип фиброза (перисинусоидально-перицеллюлярный, портально-перисинусоидальный), а также степень тяжести фиброза печени (F₁, F₂, F₃) и F₄ фиброз/цирроз печени (микронодулярного или перицеллюлярного типа).

В парафиновых срезах печени непрямым иммунопероксидазным методом проводили ИГХ исследования депонирования разных типов коллагена с использованием моноклональных антител к коллагену I типа – Rb a-Hu Collagen type I, *clone RAH C11-0,1* («Имтек», Россия), к коллагену III типа – Rb a-Hu Collagen type III, *clone RAH C33* («Имтек», Россия), к коллагену IV типа – Mo a-Hu Collagen type IV Ab-3, *clone CIV 22 + PHM 12* («Thermo Scientific», США), а также системы визуализации DAKO EnVision+ с диаминобензидином («ДАКО», Дания).

Методом цифровой морфометрии измеряли в процентах площадь депонирования коллагена I, III, IV типа в стандартизованной площади гистологического среза печени (СПГСП), которой было фотоцифровое изображение среза печени в фотокамере «Olympus 3040» (Япония), сфотографированное в микроскопе Axioplan 2 «Carl Zeiss» (Германия) при увеличении x200. В каждом стекле фотографировали по 5 полей зрения с наличием в нем печеночной дольки и портального тракта. В программе ImageJ определяли площадь соответствующих иммунопозитивных, которая представляла собой процентное соотношение числа пикселей цифрового изображения иммунопозитивного материала к общему числу пикселей в изображении.

Результаты количественных измерений оценивали с помощью статистического пакета «Statistica® for Windows 6.0» (StatSoft Inc., лицензия №AXXR712D833214FAN5), вычисляли медиану, нижний и верхний квартили, данные представляли в форме Me (Q1, Q3). Площадь депонирования коллагена I, III, IV типа при разной степени (F₁-F₃) фиброза и циррозе печени у больных НАСГ сравнивали с применением непараметрического критерия Краскела-Уоллиса (H). Результаты считали статистически значимыми на уровне 95% (p < 0,05).

Результаты и их обсуждение

В результате ИГХ исследований биоптатов печени пациентов контрольной группы, не страдавших НАСГ и не имевших фиброза печени, установлено наличие у них коллагенов I, III и IV типа, неравномерно распределенных в структурах печени. Фрагменты фибриллярных коллагенов I и III типа обнаруживаются в интерстиция портальных трактов, а также в стенках центральнобулярных вен печени; точечная экспрессия коллагена III типа определяется в перисинусоидальных пространствах. Экспрессия коллагена IV типа наблюдается в стенках вен, артерий и

желчных протоков в порталных трактах, точечно-линейная экспрессия этого коллагена окаймляет перисинусоидальные пространства печеночных долек. В современных руководствах по патологии печени A.D.Burt, B.C.Portmann, L.D.Ferrell [10], S.P.S. Monga [11] суммированы противоречивые результаты ИГХ исследований 1980-2000 годов по составу внеклеточного матрикса и локализации его основных компонентов в печени человека, в соответствии с которыми определено, что в нормальных условиях в интерстициальном матриксе порталных трактов выявляются преимущественно фибриллярные коллагены коллагена I, III и V типа, а также нефибриллярный коллаген VI типа. Кроме этого, коллаген IV типа с ламинином формирует в порталных трактах базальные мембраны желчных протоков, артерий и вен. В перисинусоидальных пространствах печеночных долек доминирует нефибриллярный коллаген IV типа, в ассоциации с ним определяется коллаген III типа, в меньших количествах обнаруживается также фибриллярный коллаген V типа, микрофибриллярный коллаген VI типа и коллаген XVIII типа. В стенках центрoлoбулярных печеночных вен обнаруживаются в небольших количествах коллагены I, III и V типа.

Выполненный нами ИГХ анализ биоптатов печени пациентов контрольной группы, не страдавших НАСГ и не имевших фиброза печени, показал, что в перисинусоидальных пространствах печеночных долек коллаген I типа занимал

небольшую площадь, составившую 0,87 (0,80; 0,98) % СПГСП, коллаген III типа – 1,05 (0,87; 1,40) % СПГСП, коллаген IV типа – 1,06 (0,86; 1,72;) % СПГСП. В порталных трактах печени пациентов контрольной группы, не страдавших НАСГ и не имевших фиброза печени, коллаген I типа занимал площадь, составившую 8,17 (7,16; 9,52) % СПГСП, коллаген III типа – 11,90 (10,37; 13,30) % СПГСП, коллаген IV типа - 10,94 (10,72; 11,45) % СПГСП.

Иммуногистохимический анализ распределения, депонированного коллагена различного типа в зонах перисинусоидально-periцеллюлярного фиброза печени, а также его перераспределения по мере прогрессирования фиброза печени у больных НАСГ показал следующее. Установлено, что у больных НАСГ при слабом F₁ перисинусоидально-periцеллюлярном фиброзе печени депонированный в перисинусоидальных пространствах коллаген I типа занимал площадь, составлявшую 10,47 (9,68; 11,09) % СПГСП, при умеренном F₂ перисинусоидально-periцеллюлярном фиброзе печени депонированный коллаген I типа занимал площадь, составлявшую 17,34 (10,88; 21,80) % СПГСП, при тяжелом F₃ перисинусоидально-periцеллюлярном фиброзе коллаген I типа занимал площадь, составлявшую 20,62 (20,00; 20,97) % СПГСП, а в группе с F₄ фиброз/цирроз печени periцеллюлярного типа коллаген I типа занимал площадь, составлявшую 24,03 (23,34; 24,49) % СПГСП (рис.1).

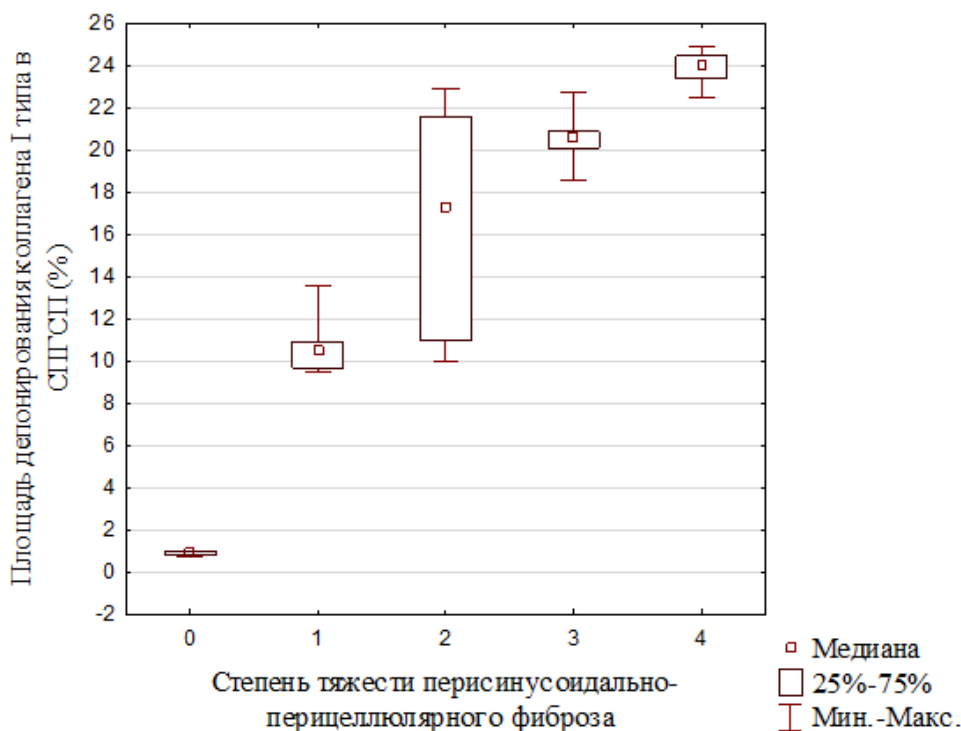


Рис. 1. Площадь депонирования коллагена I типа при прогрессировании перисинусоидально-periцеллюлярного фиброза печени от F₁ фиброза до F₄ фиброза-цирроза печени periцеллюлярного типа.

Таким образом выявлено, что по мере развития перисинусоидально-periцеллюлярного фиброза и прогрессирования степени его тяжести от F₁ до F₄ в долях печени больных НАСГ прогрессивно увеличивается площадь депонирования коллагена I типа перисинусоидально-periцеллюлярной локализации (N= 42,60; p=0,05).

Выполненные ИГХ исследования показали, что у больных НАСГ с легким F₁ перисинусоидально-periцеллюлярным фиброзом депонированный в перисинусоидальных пространствах печени коллаген III типа занимал площадь, составлявшую 11,29 (9,59; 19,71) % СПГСП, что более чем в 10 раз выше в сравнении с печенью пациентов контрольной группы. Одновременно с этим установлено, что по мере возрастания степени тяжести перисинусоидально-periцеллюлярного фиброза от F₂ до F₄ депонирование коллагена III типа в перисинусоидальных простран-

ствах печеночных долек постепенно снижается (N= 26,68; p=0,05). Так у больных с умеренным F₂ перисинусоидально-periцеллюлярным фиброзом этот коллаген в перисинусоидальных пространствах занимал площадь, равную 17,07 (15,22; 18,58) % СПГСП, а при тяжелом F₃ перисинусоидально-periцеллюлярном фиброзе – занимал площадь, составлявшую 14,58 (13,57; 16,60) % СПГСП, в группе F₄ фиброз-цирроз площадь коллагена III составляла 14,11 (13,35; 14,54) (рис.2). Несмотря на относительное снижение депонирования коллагена III типа по мере прогрессирования перисинусоидально-periцеллюлярного фиброза и стабилизацию его депонирования при циррозе печени перисинусоидального типа на уровне 14,11 (13,35; 14,54) СПГСП, площадь депонирования коллагена III типа при циррозе печени в 14 раз выше, чем у пациентов условной группы контроля.

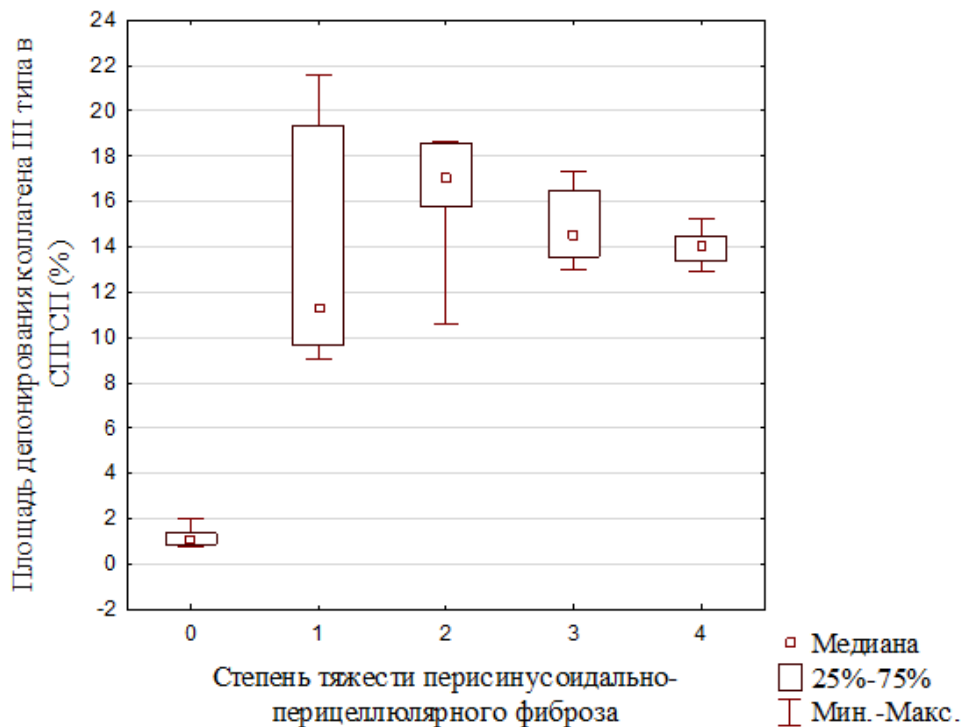


Рис. 2. Площадь депонирования коллагена III типа при прогрессировании перисинусоидально-periцеллюлярного фиброза печени от F₁ фиброза до F₄ фиброза-цирроза печени periцеллюлярного типа.

Установлено, что медиана площади депонирования коллагена IV типа в перисинусоидальных пространствах печеночных долек у больных НАСГ со слабым F₁ фиброзом составила 10,37 (9,52; 10,74) % СПГСП, что в 10 раз выше, чем в печени пациентов группы условного контроля, у которых она составляла 1,06 (0,68; 1,72) % СПГСП. Результаты ИГХ анализа свидетельствуют о том, что в печени больных НАСГ по мере прогрессирования перисинусоидально-periцеллюлярного фиброза от легкого (F₁), к умеренному (F₂) и тяжелому (F₃) фиброзу и F₄ фиброзу-

циррозу в зонах перисинусоидально-periцеллюлярного фиброза возрастает депонирование коллагена IV типа. Медиана площади депонирования в печеночных долях коллагена IV типа перисинусоидально-periцеллюлярной локализации при умеренном F₂ перисинусоидально-periцеллюлярном фиброзе увеличивается до 21,39 (20,13; 23,35) % СПГСП, при тяжелом F₃ перисинусоидально-periцеллюлярном фиброзе возрастает до 22,83 (22,20; 23,66) % СПГСП, а в группе F₄ фиброз/цирроз достигает максимума, составляя 26,00 (22,20; 29,92) % СПГСП (рис.3).

Увеличение площади депонирования коллагена IV типа перисинусоидально-перипортальной локализации по мере возрастания степени тяже-

сти фиброза печени от F₁ до F₄ достоверно (N=40,29; p=0,05).

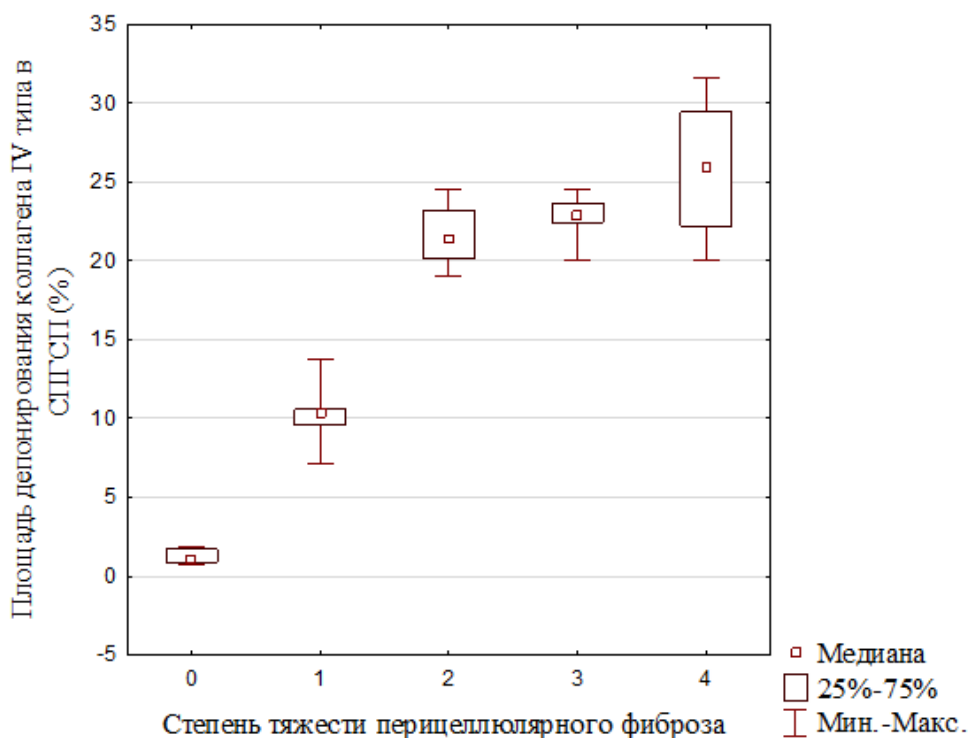


Рис. 3. Площадь депонирования коллагена IV типа при прогрессировании перисинусоидально-перипортального фиброза печени от F₁ фиброза до F₄ фиброза-цирроза печени перипортального типа.

Выполненный ИГХ анализ показал, что у больных НАСГ по мере прогрессирования портально-перисинусоидального фиброза в печени также возрастает депонирование коллагена I, III, IV типа в портально-перипортальных зонах. Установлено, что у больных НАСГ при слабом F₁ портально-перисинусоидальном фиброзе коллаген I типа, депонированный в портальных трактах и в перисинусоидальных пространствах перипортальных Z3 зон печеночных долек, занимал площадь, составлявшую 17,39 (16,32; 18,60) % СПГСП, которая более чем в 2 раза выше, чем у пациентов группы условного контроля. При умеренном F₂ портально-перисинусоидальном фиброзе депонированный коллаген I типа занимал площадь, составляющую 20,53 (19,41; 21,88) % СПГСП, при тяжелом F₃ портально-перисинусоидальном фиброзе коллаген I типа, депонированный в портальных трактах и в перисинусоидальных пространствах перипортальных Z3 зон печеночных долек, занимал площадь, составлявшую 22,06 (20,66; 28,75) % СПГСП, в группе F₄ фиброз/микронодулярный цирроз печени коллаген I типа занимал площадь, составляющую 25,36 (24,27; 26,05) % СПГСП (рис.4). Возрастание депонирования коллагена I типа в портальных трактах и в прилежащих к ним перисинусоидальных пространствах перипортальных Z3 зон

печеночных долек по мере развития и прогрессирования степени тяжести портально-перисинусоидального фиброза от F₁ до F₄ фиброза и F₄ цирроза печени статистически достоверно (N=41,55; p=0,05).

Депонирование коллагена III типа в портальных трактах и в перисинусоидальных пространствах перипортальных Z3 зон печеночных долек у больных НАСГ имело следующие особенности. При F₁ портально-перисинусоидальном фиброзе площадь депонирования коллагена III типа в портальных трактах и в перисинусоидальных пространствах перипортальных Z3 зон печеночных долек составила 20,28 (19,12; 21,61) % СПГСП и почти в 2 раза превышала площадь депонирования этого коллагена в портальных трактах пациентов группы условного контроля. Однако в дальнейшем, по мере нарастания степени тяжести портально-перисинусоидального фиброза от F₂ до F₄ площадь депонирования коллагена III типа в портальных трактах и в перисинусоидальных пространствах перипортальных зон печеночных долек снижается. При F₂ портально-перисинусоидальном фиброзе площадь депонирования коллагена III типа в портальных трактах и в перисинусоидальных пространствах перипортальных Z3 зон печеночных долек составляла 18,95 (17,98; 20,55) % СПГСП, при тя-

желом F₃ аналогичном фиброзе площадь депонирования коллагена III типа в портальных трактах и в перисинусоидальных пространствах перипортальных Z3 зон печеночных долек составляла

15,62 (14,75; 16,54) % СПГСП, а в группе F₄ фиброз/цирроз микронодулярного типа площадь депонирования коллагена III составляла 15,40 (14,54; 16,04) % СПГСП (рис.5).

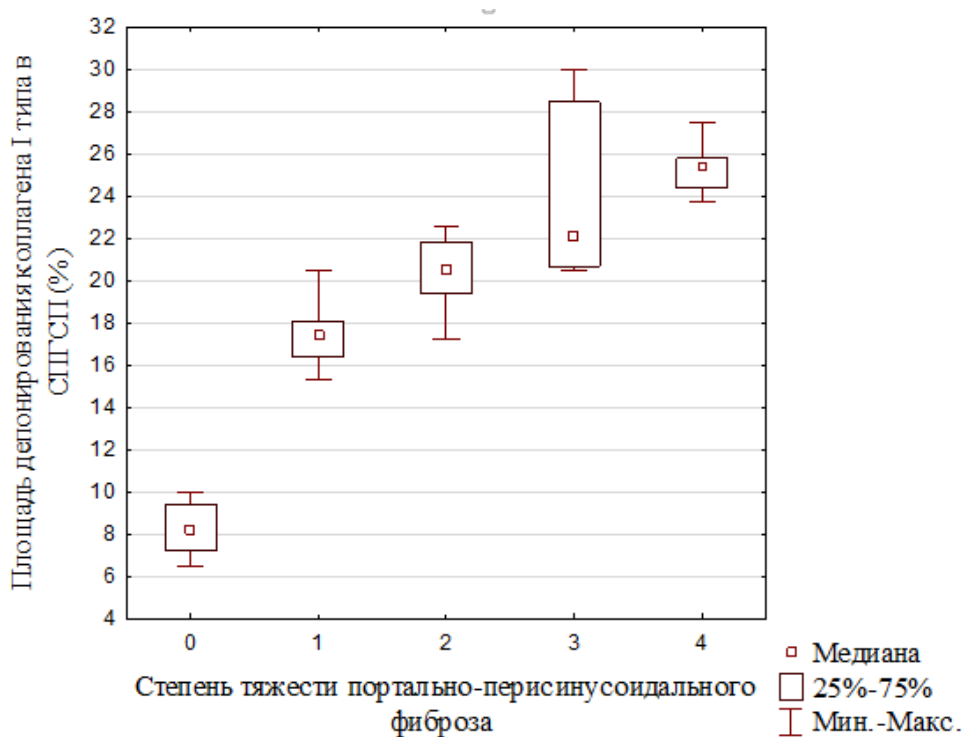


Рис. 4. Площадь депонирования коллагена I типа при прогрессировании фиброза печени от F₁ фиброза до F₄ фиброза-цирроза печени микронодулярного типа.

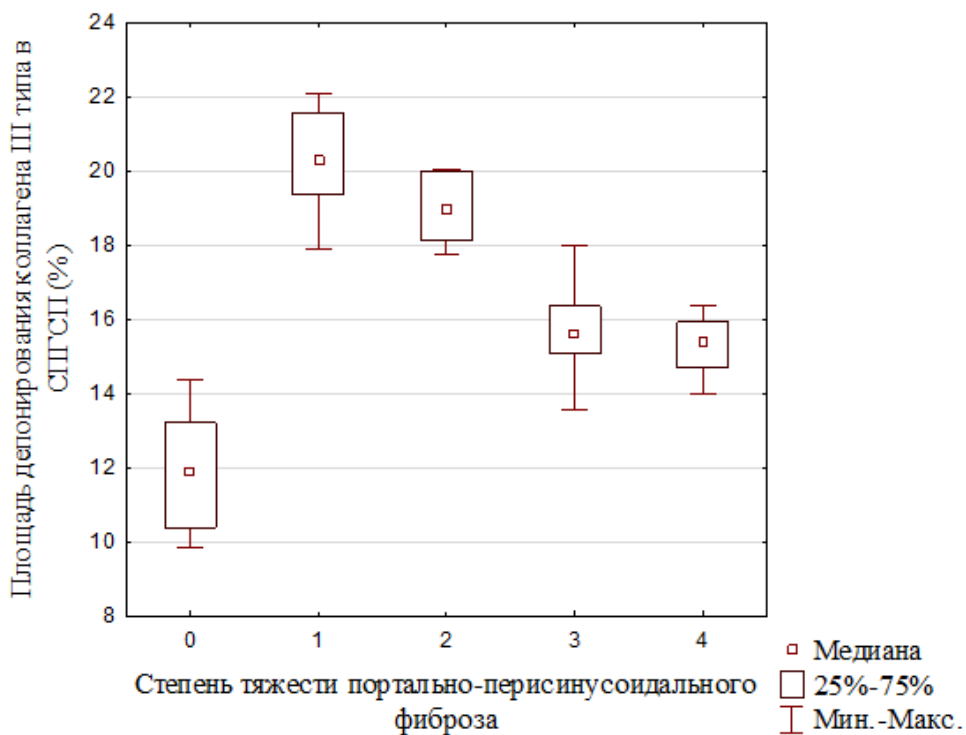


Рис. 5. Площадь депонирования коллагена III типа при прогрессировании портально-перисинусоидального фиброза печени от F₁ фиброза до F₄ фиброза/цирроза печени микронодулярного типа.

Снижение депонирования коллагена III типа в портальных трактах и в прилежащих к ним перисинусоидальных пространствах перипортальных Z3 зон печеночных долек статистически достоверно (N= 42,15; p=0,05).

Выявлено, что в печени больных НАСГ по мере развития и возрастания степени тяжести портально-перисинусоидального фиброза от F₁ до F₃ увеличивалась площадь депонирования коллагена IV типа в интерстиции портальных трактов и в прилежащих к ним перисинусоидальных пространствах перипортальных Z3 зон печеночных долек. Медиана площади депонирования коллагена IV типа в интерстиции портальных трактов и в прилежащих к ним перисинусоидальных пространствах печеночных долек при слабом F₁ портально-перисинусоидальном фиброзе составляла 17,79 (16,72; 18,89) %

СПГСП (а у пациентов группы условного контроля - 10,94 (10,72; 11,45) % СПГСП), при умеренном F₂ аналогичном фиброзе увеличивалась, составляя 21,94 (13,64; 23,95) % СПГСП, при тяжелом F₃ портально-перисинусоидальном фиброзе возрастала, составляя 24,73 (21,62; 29,92) % СПГСП (рис.6). У больных НАСГ с F₄ фиброзом/циррозом печени микронодулярного типа отмечалась стабилизация площади депонирования в портальных трактах и фиброзных септах коллагена IV типа, которая составляла 24,00 (22,17; 27,79) % СПГПС (рис.6). Возрастание депонирования коллагена IV типа портально-перисинусоидальной локализации по мере прогрессирования портально-перисинусоидального фиброза печени от F₁ до F₃ статистически достоверно (N=35,05; p=0,05).

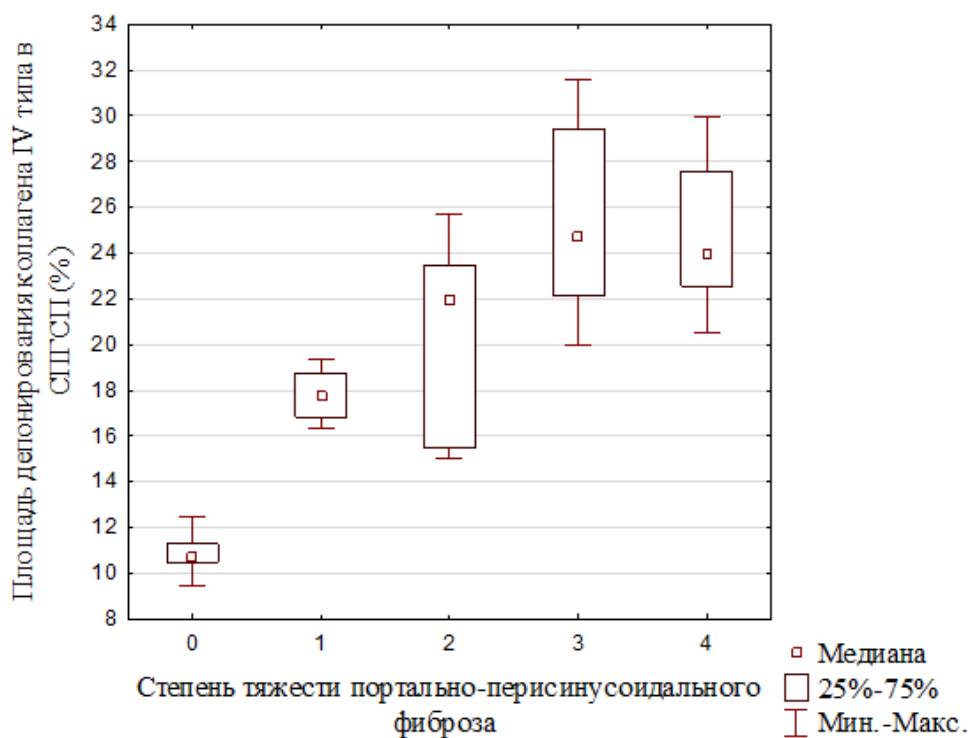


Рис. 6. Площадь депонирования коллагена IV типа при прогрессировании портально-перисинусоидального фиброза печени от F₁ фиброза до F₄ фиброза-цирроза печени микронодулярного типа.

Таким образом, проведенный ИГХ анализ показал, что по мере развития и прогрессирования гепатофиброза у больных НАСГ в печени нарастает кумуляция коллагена I, III и IV типа перисинусоидально-перипортальной и портально- Z3-перисинусоидальной локализации. Сопутствующие прогрессирующему гепатофиброзу стойкие нарушения гистоархитектоники завершаются формированием цирроза печени преимущественно перипортальной или портально-септальной локализации.

Биохимические, иммунофлуоресцентные,

иммуногистохимические и электронномикроскопические исследования, выполненные в конце XX – начале XXI столетия, в общих чертах также показали, что при фиброзе и циррозе печени, ассоциированных с неалкогольным и алкогольным гепатитом, а также с вирусным гепатитом, в печени в 3-10 раз возрастает содержание коллагена, в частности коллагена I, III, IV, V и VI типа, которые в повышенных количествах обнаруживаются в перисинусоидальных пространствах, портальных трактах и фиброзных септах [7, 11, 12]. Одновременно с накоплением коллагена в

зонах фиброза печени изменяется структура и состав уплотняющегося межклеточного матрикса. Мак Ки М. и коллеги [13] описали особенности так называемого «возрастного» фиброза печени, обнаруженного в аутопсийном материале пожилых больных (без анализа перенесенных при жизни болезней), к которому они отнесли экспрессию коллагена I и III типа, а также эластину в портальных трактах, фиброзных септах и централобулярных венах печени; экспрессию коллагена IV типа в фиброзно измененных перисинусоидальных пространствах печеночных долек, в базальных мембранах капилляров и атипичных дуктул портально-септального фиброза.

Результаты проведенных нами ИГХ исследований показали, что у больных НАСГ количественные соотношения разных типов коллагена в зонах перисинусоидально-periцеллюлярного и портально-перисинусоидального фиброза динамично изменяются по мере нарастания гепатофиброза и его трансформации в цирроз печени. Отсутствие до последнего времени данных о количественном определении в биоптатах печени соотношения накапливающихся различных типов коллагена в динамике нарастания фиброза печени у больных НАСГ в значительной мере обусловлено отсутствием общепринятой единой градации фиброза печени у этой категории больных. Градации фиброза печени при НАСГ, предложенные D. E. Kleiner et al. [9], E. M. Brunt et al. [6], P. Bedossa et al. [14] постоянно оптимизируются [8, 15] и дискуссия по этой проблеме в настоящее время не завершена [1, 16-18]. Возможно поэтому в последнее десятилетие пристальное внимание приковано к патоморфологическому анализу фиброза печени, ассоциированного с вирусным гепатитом. W. Chen et al. [19] в биопсийном материале больных показали, что экспрессия коллагена III, IV, V, VI типа и витронектина статистически достоверно возрастает от ранних к поздним стадиям фиброза печени, ассоциированного с вирусным гепатитом С. При переходе от ранних к поздним стадиям гепатофиброза очень резко возрастает фиброз, окрашивающийся методом Массон-трихром (по их мнению, выявляющий главным образом коллаген I типа) и экспрессия коллагена IV типа, в то время как экспрессия коллагена III типа и витронектина возрастает очень постепенно. Коллаген V и VI типа выражено иммунореактивны даже в I стадии фиброза, в то время как коллаген IV типа менее иммунореактивен, чем все другие коллагены, вплоть до 3 стадии фиброза. По мнению авторов, коллаген V и VI типа может помочь выявить раннюю стадию фиброза, которая слабо выявляется или не выявляется методом Массон-трихром [19]. При протеомном анализе децеллюляризированной печени больных с гепатофиброзом, ассоциированным с гепатитом С, показано, что при эволюции фиброза от F1 до F3 стадии

имеет место аккумуляция фибриллярного коллагена I и III типа, а также эластина. В F3 стадии фиброза сильно возрастает экспрессия TIMP-3, свидетельствующая о подавлении фибролитических процессов. Доминирующий профиль коллагенов в этой стадии демонстрирует незначительный переход от фибриллярного коллагена I, III и V типа к нефибриллярному коллагену VI типа. В F4 стадии фиброза/цирроза печени отмечается умеренное снижение уровня коллагена I и III типа, которому сопутствует массивная аккумуляция эластических волокон, ассоциированная с патологическим ремоделированием органа. [4]. В то же время, по данным ИГХ исследований, при прогрессировании фиброза в цирроз печени коллаген III типа вытесняется коллагеном I типа [7]. Учитывая некоторую противоречивость результатов современных исследований, выполненных разными методами, проблема качественных и количественных изменений внеклеточного матрикса разных компартментов печени при прогрессировании гепатофиброза у больных НАСГ, АСГ и вирусным гепатитом нуждается в дальнейшем уточнении.

Выводы

1. У больных НАСГ по мере развития слабого (F₁) перисинусоидально-periцеллюлярного и портально-перисинусоидального фиброза в зонах фиброза возрастает депонирование коллагена I, III и IV типа.

2. У больных НАСГ по мере прогрессирования перисинусоидально-periцеллюлярного фиброза от слабого (F₁), к умеренному (F₂) и тяжелому (F₃) фиброзу в печени возрастает депонирование коллагена I и IV типа перисинусоидально-periцеллюлярной локализации, площадь которых в 20 раз превышает нормальные величины; при этом возрастание отложения коллагена III типа аналогичной локализации замедляется, оставаясь более чем в 10 раз повышенным в сравнении с нормальными величинами.

3. По мере прогрессирования портально-перисинусоидального фиброза от слабого (F₁), к умеренному (F₂) и тяжелому (F₃) в зонах фиброза печени возрастает депонирование коллагена I и IV типа, площадь которых более чем в 2 раза превышает нормальные величины; при этом возрастание отложения коллагена III типа замедляется, оставаясь на 30% повышенным в сравнении с нормальными величинами.

4. У больных НАСГ при F₄ фиброзе/циррозе печени periцеллюлярного типа депонирование коллагена I и IV типа достигает максимума, при этом площадь депонирования фибриллярного коллагена I типа более чем на 50 % превышает площадь депонирования фибриллярного коллагена III типа. При F₄ фиброзе/циррозе печени портально-перисинусоидального типа площадь депонирования коллагена I типа также достигает максимума, в то время как площадь депонирова-

ния коллагена III и IV типа стабилизируется на уровне тяжелого F₃ фиброза печени.

Перспективой дальнейших исследований является поиск механизмов инактивации перисинусоидальных звездчатых клеток и портал-

ных фибробластов, продуцирующих избыток коллагена и других молекул межклеточного матрикса, на ранних стадиях гепатофиброза до развития тяжелых нарушений гистоархитектоники печени.

Литературные источники References

1. Singh S, Allen AM, Wang Zh, Prokop LJ, Murad MH, Loomba R. Fibrosis progression in non-alcoholic fatty liver vs nonalcoholic steatohepatitis: a systematic review and meta-analysis of paired-biopsy studies. *Clin Gastroenterology and Hepatology*. 2015;13(4):643-54. doi: 10.1016/j.cgh.2014.04.014
2. Wells RG. The portal fibroblast: not just a poor man's stellate cell. *Gastroenterology*. 2014;174(1):41-7. doi: 10.1053/j.gastro.2014.05.001.
3. Xu J, Liu X, Koyama Y, Wang P, Lan T, Kim IG, Kim IH, Ma HY, Kisseleva T. The types of hepatic myofibroblasts contributing to liver fibrosis of different etiologies. *Front Pharmacol*. 2014;22(5):167-79. doi: 10.3389/fphar.2014.00167.
4. Baiocchi A, Montaldo C, Conigliaro A, Grimaldi A, Correani V, Mura F, Ciccocanti F, Rotiroli N, Brenna A, Montalbano M, D'Offizi D, Capobianchi MR, Alessandro R, Piacentini M, Schininà ME, Maras B, Nonno F, Tripodi M, Mancone C. Extracellular matrix molecular remodeling in human liver fibrosis evolution. *PLoS ONE*. 2016;11(3):1-14. doi:10.1371/journal.pone.0151736.
5. Iredale JP, Thompson A, Henderson NC. Extracellular matrix degradation in liver fibrosis: biochemistry and regulation. *Biochimica et Biophysica Acta*. 2013;1832(7):876-83. doi: 10.1016/j.bbadis.2012.11.002.
6. Brunt EM, Kleiner DE, Wilson LA, Belt P, Neuschwander-Tetri BA. Nonalcoholic fatty liver disease (NAFLD) activity score and the histopathologic diagnosis in NAFLD: distinct clinicopathologic meanings. *Hepatology*. 2011;53(3):810-20. doi: 10.1002/hep.24127.
7. Monga SPS; Wells RG. *Hepatic fibrosis and cirrhosis in: molecular pathology of liver diseases (repr.)* Pittsburgh (USA): Springer Science+Business Media; 2011. Ch.30. 931p. doi: 10.1007/978-1-4419-7107-4-30.
8. Bedossa P. FLIP Pathology Consortium. Utility and appropriateness of the fatty liver inhibition of progression (FLIP) algorithm and steatosis, activity, and fibrosis (SAF) score in the evaluation of biopsies of nonalcoholic fatty liver disease. *Hepatology*. 2014;60(2):565-75. doi:10.1002/hep.27173.
9. Kleiner DE, Brunt EM, Natta M, Behling C, Contos MJ, Cummings O W, Ferrell LD, Liu YC, Torbenson MS, Unalp-Arida A, Yeh M, McCullough AJ, Sanyal AJ. Design and validation of a histological scoring system for nonalcoholic fatty liver disease. *Hepatology*. 2005;41(6):1313-21. doi: 10.1002/hep.20701.
10. Burt AD, Portmann BC, Ferrell LD. *MacSween's Pathology of the Liver*. 6th (enl.) New York (USA): Churchill livingstone Elsevier; 2012. 1020 p.
11. Hernandez-Gea V, Friedman SL. Pathogenesis of liver fibrosis. *Annu Rev Pathol*. 2011;6:425-56. doi: 10.1146/annurev-pathol-011110-130246.
12. Hui AY, Friedman SL; Dufour JF, Clavien PA, Trautwein Ch, Graf R. *Extracellular Matrix Signaling Pathways in Liver Diseases*. 3rd (enl.) Pittsburgh (USA): Springer; 2005. Ch.6. 63-71.
13. Mak KM, Chu E, Lau KH, Kwong AJ. Liver fibrosis in elderly cadavers: localization of collagen types I, III and IV, α -smooth muscle actin, and elastic fibers. *Anat Rec*. 2012; 295(7):1159-67. doi: 10.1002/ar.22504.
14. Bedossa P, Poitou C, Veyrie N, Bouillot JL, Basdevant A, Paradis V, Tordjman J, Clement K. Histopathological algorithm and scoring system for evaluation of liver lesions in morbidly obese patients. *Hepatology*. 2012;56(5):1751-9. doi: 10.1002/hep.25889.
15. Ferrell L. Liver Update on Staging of Fibrosis and Cirrhosis. 2013 [el.res. http://labmed.ucsf.edu/uploads/472/227_Ferrell,%20LiverUpdateOnStagingOfFibrosisAndCirrhosis.pdf].
16. Wang L, Shuangni Yu, Chan AW. Pathology of non-alcoholic fatty liver disease. *Int J Dig Dis*. 2016;2(1):1-7. doi:10.4172/2472-1891.100014.
17. Suk KT, Kim DJ. Staging of liver fibrosis or cirrhosis: The role of hepatic venous pressure gradient measurement. *World J Hepatol*. 2015;7(3):607-15.
18. Monteiro JM, Monteiro GM, Caroli-Bottino A, Pannain VL. Nonalcoholic fatty liver disease: different classifications concordance and relationship between degrees of morphological features and spectrum of the disease. *Anal Cell Pathol*. 2014;526979:1-6. doi: 10.1155/2014/526979.
19. Chen W, Rock JB, Yearsley MM, Ferrell LD, Frankel WL. Different collagen types show distinct rates of increase from early to late stages of hepatitis C-related liver fibrosis. *Hum Pathol*. 2014;45(1):160-5.

Фень С.В. Імуногістохімічна характеристика депонування колагену I, III, IV типу в динаміці прогресування основних типів фіброзу печінки у хворих на неалкогольний стеатогепатит.

Реферат. У трепанобіоптатах печінки 80 хворих на неалкогольний стеатогепатит імуногістохімічним методом вивчали площу депонування колагену I, III і IV типу в динаміці прогресування F₁ - F₃ перисинусоїдально-перичелюлярного та портально-перисинусоїдального фіброзу в цироз печінки мікронодулярного та перичелюлярного типу. Встановлено, що по мірі розвитку і прогресування від слабкого (F₁), до помірного (F₂) і важкого (F₃) фіброзу в печінці зростає депонування колагену I, III і IV типу. При F₄ фіброзі / цирозі печінки перичелюлярного типу депонування колагену I і IV типу досягає максимуму, при цьому площа депонування колагену I типу більш ніж на 50% перевищує площу депонування колагену III типу. При F₄ фіброзі / цирозі печінки портально-перисинусоїдального типу площа депонування колагену I типу також досягає максимуму, в той час як площа депонування колагену III і IV типу стабілізується на рівні важкого F₃ фіброзу печінки.

Ключові слова: неалкогольний стеатогепатит, фіброз печінки, колаген.