УДК 616.742:616.12 – 008 – 092.9

Є.Н. Дичко,
І.В. Ковач,
А.В. Штомпель,
А.В. Вербицька

РЕЗУЛЬТАТИ ДОСЛІДЖЕННЯ МІКРОЦИРКУЛЯЦІЇ М`ЯКИХ ТКАНИН ГОЛОВИ В ЕКСПЕРИМЕНТІ

Дніпропетровська державна медична академія
кафедра дитячої стоматології
(зав. – д.мед.н., професор І.В.Ковач)

Ключові слова: *дослідні тварини, симпатична іннервація, подразнення ганглія, капілярна гемодинаміка*
Key words: *experimental animals, sympathetic innervation, irritation of neuroganglio, capillary hemodynamics*

Резюме. *Изучена капиллярная гемодинамика мягких тканей головы на экспериментальных животных (32 кролика), которым в процессе операции на шее проведено повреждение верхнего шейного симпатического узла. Контрольной группе животных раздражение симпатического узла не проводили. В результате опыта установлено, что раздражение симпатических структур сопровождается выраженными гемодинамическими нарушениями микроциркуляторного русла, соответствующими блокаде вазоконстрикторов, в мягких тканях зоны симпатической иннервации. Существенных трофических нарушений не отмечено.*
Summary. *The capillary hemodynamics of head soft tissues is studied on experimental animals (32 rabbits) which in the process of operation on neck underwent damage of upper cervical sympathetic node. Control group of animals did not undergo irritation of sympathetic node. In the experience it is set that the irritation of sympathetic structures is accompanied by the expressed haemodynamic violations of microvasculature, corresponding to the blockade of vasoconstrictors in the soft tissues of sympathetic innervation zone. Substantial trophic violations were not found.*

Як відомо, волокна шийного симпатичного вузла мають значний вплив на резистивні судини нижньої щелепи. Виконуючи вазоконстрікторну функцію, пошкоджений верхній шийно-симпатичний вузол призводить до стійкої гіперемії в зоні іннервації з почервонінням слизової оболонки язика, губ, щоки, носової порожнини з відповідного боку [2,3]. Симпатичні вазоконстріктори через нервові структури та гуморальне забезпечення (брадикініни) виконують вазомоторні реакції, необхідні для функції зубо-щелепного апарату [4]. Можливі дистрофічні зміни слизової оболонки порожнини рота та шкіри обличчя при подразненні верхнього шийного симпатичного вузла, що має візуальні, морфологічні та гістологічні ознаки. Гангліоніти симпатичних вузлів завжди супроводжуються трофічними та вегето-судинними розладами в тканинах голови [1]. Такі зміни можуть супроводжуватись значними метаболічними порушеннями як у результаті іннерваційного трофічного розладу в зоні дії симпатичної нервової системи, так і поламок обмінного процесу в цій ділянці. У підсумку слід очікувати виникнення патологічного стану функціонального чи структурного характеру в тканинах зубів, пародонта, слизової оболонки чи кісткових утворень щелеп. Тому вивчення основної ланки ланцюга патогенезу дистрофічних та запальних захворювань, яким є порушення кровообігу, є проблемою достатньо актуальною для забезпечення надійних та результативних лікувально-профілактичних заходів патогенетичного спрямування.

У зв'язку з цим, метою даного експериментального дослідження стало вивчення характеру мікроциркуляторного кровопостачання в умовах подразнення верхнього шийного симпатичного вузла як важливої патогенетичної ланки формування патологічного стану в ділянці його іннервації.

МАТЕРІАЛИ ТА МЕТОДИ ДОСЛІДЖЕНЬ

Об'єктом дослідження стали 33 кролі, 16 з яких наносили подразнення верхнього шийного симпатичного вузла ліворуч оперативним шляхом за методом А.В.Ніколаєвої та Є.С.Розовської (1965). У той же час у 17 тварин проводили хибну операцію на судинно-нервовому сплетінні без подразнення ганглія. Контролем для порівняння змін на оперативне втручання був протилежний бік шиї тварин.

Хід оперативного втручання: 1) під загальним знеболенням шляхом внутрішньом'язової ін'єкції 10% розчину тіопенталу натрію із розрахунку 50мг/кг маси тіла наносили шкірний розтин на рівні перснеподібного хряща довжиною 3-4 см. Лівий судинно-нервовий пучок, який включає загальну сонну артерію, блукаючий та симпатичний нерви брали на лігатуру, виділяли симпатичний стовбур. Після виділення верхнього шийного симпатичного вузла фіксували ганглій анатомічним пінцетом і стискали його протягом 3 хвилин. Потім на рану накладали 3-4 шви; 2) при проведенні хибної операції на тваринах контрольної групи виключали механічне подразнення лівого верхнього симпатичного вузла.

Після операції кожна дослідна тварина уважно контролювалась на предмет виникнення трофічних порушень у зоні оперативного втручання на покривних тканинах, а також виконувалось прижиттєве дослідження мікроциркуляції в судинах бульбокон'юктиви обох очей мікроскопом МБС-1 на першу, другу, третю, п'яту та сьому добу після операції. При цьому враховували якісну та кількісну оцінку (в балах) позасудинних, судинних і внутрішньосудинних змін за методикою В.С.Волкова та співавторів (1976).

Одночасно з візуальним та біомікроскопічним дослідженням тканин у тварин вимірювали температуру у відповідних ділянках за допомогою електротермометра ТПЕМ-1.

Тварин виводили з досліду через 7 діб після оперативного втручання.

РЕЗУЛЬТАТИ ТА ЇХ ОБГОВОРЕННЯ

Подразнення верхнього шийного симпатичного вузла візуально викликало гіперемію судин вуха, ока, слизової оболонки порожнини рота відповідно на боці операції, яка виникала безпосередньо після оперативного втручання. При цьому підвищувалась температура відповідних тканин у середньому на 0,3- 0,4 градуса за Цельсієм. У тварин відзначалось звуження зіниці ока та відведення третьої повіки. Ці явища особливо виразно спостерігались у перші години після операції й суттєво зменшувались через 24 години. Разом з тим не виникало грубих дистрофічних змін на тканинах у зоні симпатичної іннервації у вигляді кератита чи виразок на роговиці ока або на слизовій оболонці порожнини рота, як це спостерігається при пошкодженні трійчастого нерва [5,6].

Біомікроскопічне дослідження мікросудин бульбокон'юктиви, як найбільш виразного та доступного об'єкта для виконання поставленої мети, інтактних тварин (до операції) показало, що судинне ложе слизової оболонки ока має ознаки безструктурності, а капілярна сітка має помірну щільність, венули більш завиті ніж артеріоли, і відношення діаметра артеріол до венул становить 1 : 2 (рис. 1).

Периваскулярні та внутрішньосудинні зміни, а також зміни форми судин у цих кролів зустрічались вкрай мало. Загальний кон'юктивальний показник (ЗКП), що характеризує стан мікроциркуляторного русла, становив близько 2,6±0,14.

Але подразнення верхнього шийного симпатичного вузла викликало помірне порушення мікроциркуляції в бульбокон'юктиві, яке проявлялось у вигляді зміни форми та посилення завитості, розширення діаметра венул (А:В =1:3). При цьому ділянки з підвищеною щільністю капілярної сітки чергувались з зонами запустіння, яке свідчить про спазм артеріол (рис. 2). Внутрішньосудинні зміни були мінімальними. Але спостерігався слабкий периваскулярний набряк. Зміни в мікроциркуляторному руслі виникали безпосередньо після операції. ЗКП в першу добу був у межах 4,5±0,21 та досягав максимуму на п'яту добу – 5,3±0,3.

Разом з тим при хибній операції термінальне судинне ложе бульбокон'юктиви не підлягало помітним змінам. Так, ЗКП в різні дні спостереження коливалось у межах 1,9 – 3,2.

Слід зауважити, що експериментальне дослідження на тваринах дозволило підтвердити припущення про ознаки гемодинамічних та трофічних явищ та прояви цих порушень при однобічному подразненні верхнього шийного симпатичного вузла. Проводячи біомікроскопію та вимір температури тканин у зоні іннервації симпатичного нерва, були виявлені помірні, але відчутні порушення капілярної гемодинаміки та обмінних процесів. У той же час не зафіксовано суттєвих трофічних розладів, що супроводжуються виразними візуальними змінами тканин. Можна припустити, що перезбудження симпатичної іннервації провокує виникнення в тканинах помірної гіпоксії з подальшими проблемами в обміні речовин цієї ділянки як результатом поламки в гемодинамічній рівновазі. І це є доведеним фактом участі у формуванні патологічного стану нейросудинних порушень як основної ланки ланцюга патогенезу дистрофічних, а можливо, і запальних процесів при гангліонітах симпатичної нервової системи.

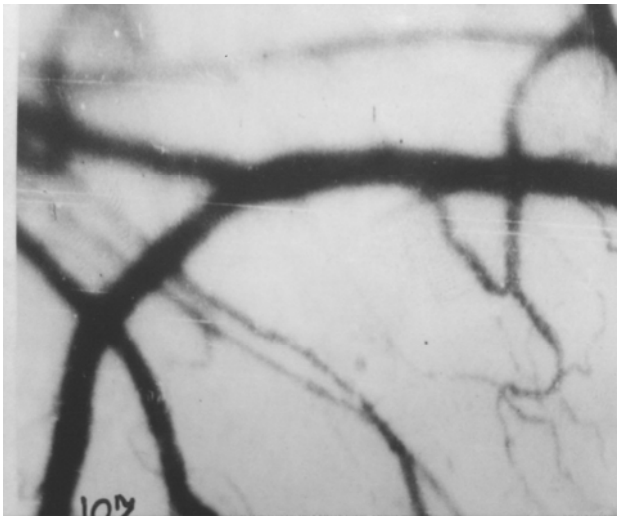

Рис. 1. Мікросудини бульбокон'юктиви лівого ока інтактного кроля (збільшення 24х)

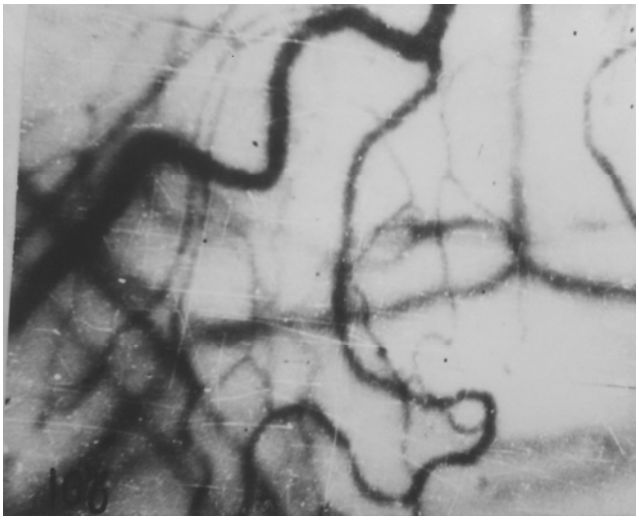

Рис. 2. Мікросудини бульбокон'юктиви лівого ока через 5 діб після подразнення ВШСВ (збільшення 24х)

ВИСНОВКИ

1. Експериментальне моделювання виникнення патологічних процесів у зоні іннервації симпатичних нервових утворень можливе шляхом штучного подразнення верхнього шийного симпатичного вузла.

2. В отриманій моделі гангліоніту симпатичної іннервації відчутні судинні зміни мікроциркуляторного русла в основному функціонального характеру з ознаками виключення регуляції тонусу судин вазоконстрікторами.

3. Разом з тим не виявлені відчутні дистрофічні зміни при моделюванні гангліоніту симпатичної нервової системи на тлі відвертих судинних змін периферійної мікроциркуляції в тканинах, підлеглих зоні іннервації симпатичної нервової системи.

СПИСОК ЛІТЕРАТУРИ

1. Волкова О.В. О строении, функциональном значении и системной принадлежности нервных приборов языка //Патологическая физиология. – 2001. - №2. – С. 62-63.

2. Гемонов В.В. Гистохимические изменения слизистой оболочки полости рта у кроликов при полной чувствительной деиннервации / В.В. Гемонов, В.А. Урицина, В.И. Сазинова// Актуальные проблемы стоматологии. – М., 1972. - С. 176 – 178.

3. Логинова Н.К. Количественная характеристика влияния конструкторных волокон шейного симпатического нерва на резистивные сосуды нижней челюсти / Н.К. Логинова, В.М. Хаютин // Стоматология. – 1974. - №5. – С. 3-6.

4. Николаева А.В. Экспериментальная дистрофия тканей пародонта/ А.В. Николаева, Е.С. Розовская // Бюл. эксперим. биологии и медицины. – 1965. – Т. LX, №7. – С. 46-49.

5. Сукманский О.И. К вопросу о нервнотрофических процессах в полости рта: автореф. дис.на соискание учен. степени канд. мед. наук: спец. 14.03.03 «Патол. физиология» / О.И. Сукманский. – Одеса, 1958. – 23с.

6. Postnatal human dental pulp stem cells in vitro and vivo // Proc. Nate. Acad. Sci. USA. – 2000. – Vol. 97. – P. 13625 – 13630.