УДК 616.33-002-036.1:616.98-085-053.2:615.356:612.017

О.Є. Абатуров[1],
І.С. Шпонька[1],
Н.Ю. Завгородня[2],
О.В. Пославська [1]

ДИНАМІКА ЗМІН СТАНУ МІСЦЕВОГО МУКОЗАЛЬНОГО ЗАХИСТУ ПРИ ХРОНІЧНИХ НР-АСОЦІЙОВАНИХ ГАСТРИТАХ У ДІТЕЙ ПІСЛЯ ПРОВЕДЕННЯ АНТИХЕЛІКОБАКТЕРНОЇ ТЕРАПІЇ З ХОЛЕКАЛЬЦИФЕРОЛОМ

ДЗ «Дніпропетровська медична академія МОЗ України» [1]
КЗ «МДКЛ №1»
м. Дніпропетровськ[2]

Ключові слова: *хронічний гастрит, Helicobacter pylori, холекальциферол, ерадикація*
Key words: *chronic gastritis, Helicobacter pylori, cholecalciferol, eradication*

Резюме. *В статье приведены результаты исследования биоптатов слизистой оболочки желудка детей, страдающих хроническим НР-ассоциированным гастритом, до и после проведения антихеликобактерной терапии, усиленной холекальциферолом. Противовоспалительный, иммуномодулирующий и антипролиферативный эффекты холекальциферола статистически достоверно (p_u<0,05) повышают эффективность лечения хронических НР-ассоциированных гастритов у детей.*
Summary. *The article presents the results of study of gastric mucosal biopsies of children with chronic HP-associated gastritis, before and after H. pylori eradication with cholecalciferol. Anti-inflammatory, immunomodulatory and antiproliferative effects of cholecalciferol statistically reliably (p_u<0.05) increase the efficiency of treatment of chronic HP-associated gastritis in children.*

Різнорідність проявів хелікобактерної інфекції у дітей дозволяє розглядати Нр-асоційований хронічний гастрит (ХГ) як результат взаємодії організму хазяїна (фенотип, генотип, стан місцевого імунітету) та мікроорганізму (фактори патогенності та вірулентності) [6, 9, 13, 18, 19, 21]. Ґрунтуючись на цьому розумінні, сформувалась концепція про доцільність використання у комплексному лікуванні Нр-асоційованих ХГ препаратів, що змінюють імунну реактивність, підвищують колонізаційну резистентність слизової оболонки шлунка (СОШ), регулюють склад мікробіоти травного тракту. Головний компонент негайної імунної відповіді СОШ, спрямованої на бактеріальні агенти, представлений арсеналом катіонних антимікробних пептидів, у тому числі дефензинами [3, 24]. Активна форма вітаміну D — 1,25(OH)2D3 — індукує експресію генів дефензинів і, таким чином, виступає в ролі регулятора природженого імунітету [1, 12]. Так, останнім часом з'явилися експериментальні підтвердження захисної імунорегуляторної ролі вітаміну D [10, 16, 17, 27]. Вітамін D здатний чинити вплив як на клітини природженого (макрофаги, дендритні клітини), так і на набутого (Т- і В-лімфоцити) імунітету [8,14]. На клітинах, залучених в імунну відповідь, знайдені рецептори до вітаміну D [5]. Сам вітамін D, у свою чергу, регулює проліферацію й апоптоз дендритних клітин і Т-хелперів [15]. Рецептори до вітаміну D знайдені на Т-лімфоцитах і макрофагах, а особливо висока їх експресія спостерігається на незрілих клітинах у тимусі і зрілих CD8+Т-лімфоцитах.

В умовах нормального рівня споживання кальцію вітамін D, як і його активний метаболіт 1,25-(OH)2D3, діє як селективний імуносупресор [20]. Він стимулює продукцію ІЛ-4 і пригнічує прозапальну відповідь Т-клітин [23]. В активованому стані макрофаги продукують 1α,25(OH)2D3 і експресують рецептори до вітаміну D. Ефектом 1α,25(OH)2D3 є посилення імунної відповіді Th2-типу, що може бути використано в ролі вакцинного ад'юванта для гуморальної ланки імунітету [26].

Таким чином, дані багатьох досліджень свідчать про активну участь вітаміну D у природженій імунній відповіді [20, 22, 27]. Недостатність вітаміну D корелює з високою сприйнятливістю до інфекцій, послаблює місцевий природжений імунітет і призводить до дефектів антигенспецифічної імунної відповіді, оскільки вітамін D відіграє важливу роль у підтримці Th2-цитокінового протизапального профілю [8, 22]. Результати, отримані при дослідженні ролі вітаміну D, підтверджують доцільність його призначення для посилення ефективності антихелікобактерного лікування.

Метою нашої роботи було дослідити динаміку змін місцевого імунітету (CD3+Т-лімфоцитів,

CD20+В-лімфоцитів, CD68+макрофагів та S100+дендритних клітин) та проліферативної активності слизової оболонки шлунка (за експресією маркера Ki-67) при хронічному Hp-асоційованому гастриті до та після проведення антихелікобактерного лікування за протоколом та за схемою, посиленою холекальциферолом.

МАТЕРІАЛИ ТА МЕТОДИ ДОСЛІДЖЕНЬ

Під спостереженням перебували 38 хворих на хронічний CagA-позитивний-Hp-асоційований гастрит, віком від 8 до 17 років, що проходили лікування на базі КЗ «Міська дитяча клінічна лікарня №1», м. Дніпропетровськ, протягом 2009-2010 рр. Усім пацієнтам у період виражених клінічних проявів була проведена фіброезофагогастродуоденоскопія (Pentax FG15W, Японія) з біопсією слизової оболонки антрального відділу шлунка та гістологічною оцінкою біоптатів згідно з вимогами морфологічного розділу сучасної Сіднейсько-Хьюстонської системи, доповнень міжнародної класифікації гастриту та візуально-аналогової шкали з еталонами напівкількісної оцінки морфологічних змін.

Верифікація діагнозу Hp-асоційованого ХГ здійснювалася за результатами швидкого уреазного тесту, а оцінку CagA-статусу проводили за допомогою визначення сумарних антитіл до CagA-антигену у сироватці крові. Усі пацієнти за характером антихеликобактерної терапії були поділені на 2 групи:

1 група (21 пацієнт) отримувала стандартну потрійну терапію за протоколом;

2 група (17 пацієнтів) додатково до стандартної схеми отримувала холекальциферол у дозі 1000 МО щоденно протягом 2 тижнів.

Як контроль лікування і визначення подальшої персистенції Hp – інфекції, через 4-5 тижнів проводили контрольну ФЕГДС з швидким уреазним тестом (Хелпіл-тест, ООО«АМА», Росія, Санкт-Петербург) та морфологічним і імуногістохімічним дослідженням контрольних біоптатів.

Для морфологічного дослідження біоптати слизової шлунка фіксувалися у 4% розчині нейтрального формаліну протягом доби і заливалися в парафін. Гістологічні зрізи товщиною 4-6 мкм наносили на адгезивні предметні скельця SuperFrost Plus, після депарафінізації та регідратації зрізів, для імуногістохімічного дослідження, проводили температурне демаскування антигенів – heat induction of epitope retrieval (зрізи були розміщені в цитратному буфері з pH 6.0 і підігрівалися в автоклаві при температурі +121°C 8 хвилин) та пригнічували активність ендогенної пероксидази 3% розчином перекису водню протягом 20 хвилин. Далі проводили інкубацію зрізів з первинними антитілами у вологих камерах при температурі 23-25^{0}C протягом 30 хвилин. Як первинні використовувалися моноклональні антитіла до CD3, CD20, CD68, S100, Ki-67 (LabVision) та поліклонального до HP (LabVision, Helicobacter pylori Rabbit Polyclonal Antibody). Титр антитіл підбирався індивідуально для кожного маркера з використанням як розчинника спеціального розчину Antibody Diluent (DakoCytomation). Візуалізацію проводили системою UltraVision Quanto (LabVision), ідентифікація реакцій виконувалася за допомогою хромогена DAB (LabVision) під контролем мікроскопа від 20 секунд до 3 хвилин. Для диференціювання структур тканин зрізи додатково забарвлювали гематоксиліном Майєра і вивчали світловою мікроскопією з використанням мікроскопа “Leika DLM-E” (USA) з використанням об’єктивів ×10, ×20, ×40, ×100.

Згідно з Updated Sydney System ступінь запалення слизової оболонки шлунка (мононуклеарна клітинна інфільтрація), поліморфноядерна клітинна інфільтрація, атрофія залоз та кишкова метаплазія були класифіковані за візуально-аналоговою шкалою як 0 – normal (нормальна), 1 – mild (слабка), 2 – moderate (помірна) та 3 – marked (значна) [2,11]. Розрахунок $CD3^+$ Т-лімфоцитів, $CD20^+$ В-лімфоцитів, $CD68^+$ макрофагів та $S100^+$ дендритних клітин проводили в 10 полях зору і розраховували як середнє арифметичне абсолютних значень, при цьому відмічали загальну кількість імуноцитів, їх локалізацію (окремо відзначали відсоток інтраепітеліального розташування з розрахунком на 1000 ядер) та аналізували ступінь забарвлення. Про стан слизової оболонки щодо атрофії судили за відносною товщиною епітеліальної пластинки, кількістю, величиною та глибиною шлункових залоз [4]. Щільність заселення Hp в антральному відділі шлунка оцінювалася за напівкількісною шкалою як негативна (0), слабка (1), помірна (2) та висока (3), згідно з рекомендаціями сучасної Сіднейсько-Хьюстонської системи [2].

Розрахунок індексу проліферації проводили за інтрануклеарною експресією маркера Ki-67 як відношення абсолютної кількості забарвлених ядер на 1000 епітеліальних клітин.

Статистична обробка даних проводилася в програмі SPSS Statistica 17.0. Для встановлення статистично значущих зв’язків між розподілом пацієнтів у групах за різних умов лікування використовувався точний тест Фішера, між експресією маркерів та клініко-морфологічними характеристиками візуальної аналогової шкали -

непараметричний U-критерій Манна-Уітні. Значущим вважався зв'язок при $p_u<0,05$.

РЕЗУЛЬТАТИ ТА ЇХ ОБГОВОРЕННЯ

При проведенні контрольного дихального тесту після проведення курсу ерадикаційної терапії виявилося, що з групи 1 (схема терапії за протоколом) у 7 випадках з 21 (33,3%) тест виявився сумнівним або позитивним. Інші 14 пацієнтів (66,7%) показали негативний дихальний тест і позитивну клінічну динаміку – покращення загального стану, зменшення чи відсутність скарг та больового синдрому, відсутність диспепсичного синдрому. У групі 2 (схема лікування посилена холекальциферолом) з сумнівним тестом виявилося лише 1 спостереження з 17 (5,9%). Відповідно інші 16 пацієнтів цієї групи з позитивною динамікою за результатами дихального тесту на Hp-інфекцію були негативні. Дані розподілу занесені в таблицю 1.

Таблиця 1

Характеристика ефективності схем ерадикаційної терапії

Групи пацієнтів	Кількість випадків (n=38)	Ефективність лікування за даними дихального тесту		p
		негативний	сумнівний або позитивний	
1 група	21 (55,2%)	14 (66,7%)	7 (33,3%)	p=0,042
2 група	17 (44,7%)	16 (94,1%)	1 (5,9%)	

Примітка: статистично достовірним зв'язок вважався при p<0,05.

Між групами, що отримали різні схеми лікування з урахуванням результатів дихального тесту за даними точного тесту Фішера, була знайдена статистично достовірна різниця (p=0,042). Також був виявлений кореляційний зв'язок між підвищенням ефективності лікування (тобто збільшенням кількості негативних дихальних тестів) зі схемою лікування групи 2, що включала холекальциферол (r=0,335).

Дослідження показників проліферативної активності на підставі визначення імуногістохімічного маркера Кі-67 (індексу проліферації) у зразках шлунків з хронічним CagA-позитивним-Hp-асоційованим гастритом до та після лікування за двома різними схемами показало статистично достовірну різницю з перевагою схеми лікування, модифікованої холекальциферолом (p=0,031) (табл. 2, рис. 1 А,Б). Виявлений зворотній кореляційний зв'язок між зниженням проліферативної активності та підвищенням ефективності лікування за рахунок модифікації терапії препаратом вітаміну D(r=-0,426).

Таблиця 2

Характеристика динаміки проліферативної активності

Групи пацієнтів	Кількість випадків (n=38)	Середні значення індексу проліферації (ІП)		p
		до лікування	після лікування	
1 група	21 (55,2%)	28±5,6	11±1,4	p=0,031
2 група	17 (44,7%)	26±4,7	6±1,1	

Примітка: статистично достовірним зв'язок вважався при p<0,05.

При морфологічному дослідженні гастробіоптатів антрального відділу шлунка на 4-5 тиждень після лікування у 14 пацієнтів групи 1 зі стовідсотковою ерадикацією хелікобактерної інфекції спостерігалися ознаки поверхневого гастриту: у 9 – неактивного і у 5 – з мінімальною активністю на рівні 1 балу за візуально-аналоговою шкалою. У 7 пацієнтів, що на контролі мали сумнівний або позитивний дихальний тест, щільність заселення Hp виявилася на слабкому рівні (рис. 2Б), порівняно з результатами біопсій до лікування, де щільність заселення окремих випадків сягала помірного і високого рівнів (рис. 2А).

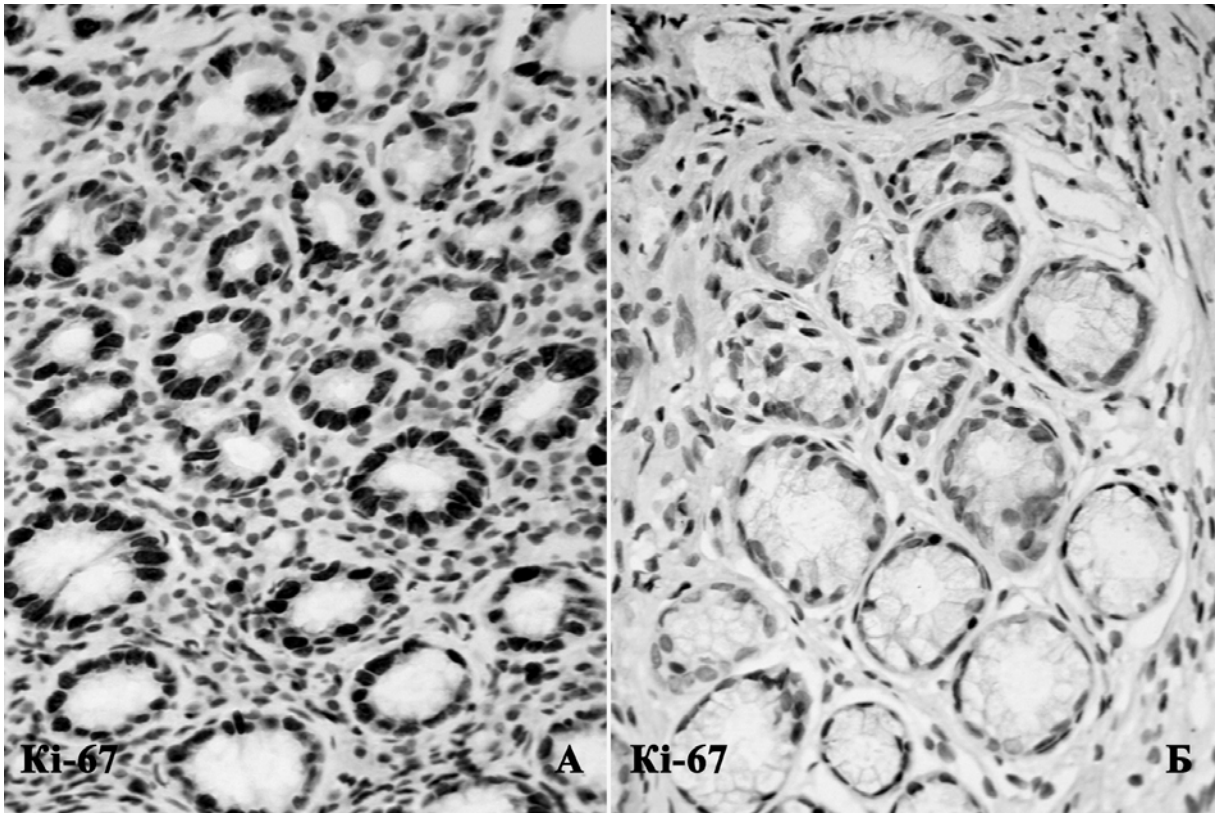

Рис.1. Динаміка змін проліферативної активності епітеліоцитів шлунка до та після лікування
П р и м і т к а : Інтрануклеарна реакція з маркером Кі-67: високий індекс проліферації до лікування (А) і досить низький після лікування (Б). ІГХ метод, додаткове забарвлення гематоксиліном Майєра (×1000).

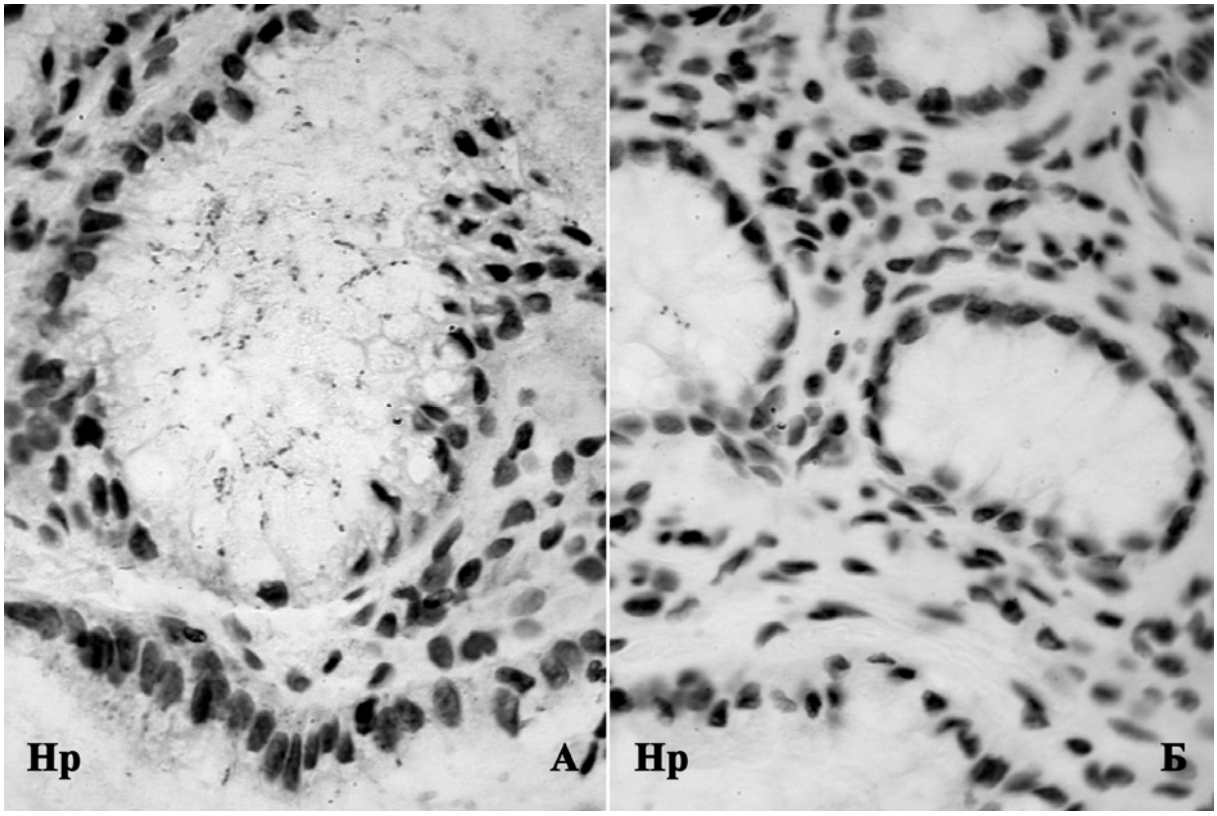

Рис. 2. Динаміка змін інтенсивності колонізації НР до та після неефективної ерадикації
П р и м і т к а : Реакція з маркером Нр, що відображає інтенсивність колонізації *Helicobacter pylori* до лікування (А) та після лікування (Б). ІГХ метод, додаткове забарвлення гематоксиліном Майєра (×1000).

Активність запалення слизової антрального відділу шлунка пацієнтів з персистенцією Hp була вищою, ніж у пацієнтів з повною ерадикацією, і коливалася на рівні 1-2 балів за візуально-аналоговою шкалою. Треба відзначити, що склад лімфоплазмоцитарного компоненту інфільтрату та проліферативна активність залозистого епітелію в кожному окремому випадку були досить різнорідні, що знайшло відображення в різній кількості балів (табл. 3), але загальна кількість мононуклеарів після лікування, порівняно з даними біопсій до лікування, значно зменшилась (p<0,000) (рис. 3; рис. 4).

Таблиця 3

Імуногістоморфологічна характеристика гастробіоптатів антрального відділу шлунка після проведення ерадикаційної терапії за стандартною схемою лікування (група 1)

	1 група (схема лікування за протоколом), n=21								
	до лікування				після лікування				p
	0	1	2	3	0	1	2	3	
H.pylori в антральному відділі (дані ІГХ)	1	8	7	5	14	7			p=0,016
CD3	2	6	10	3	6	10	5		p<0,000
CD20		2	8	11	8	9	3		p<0,000
CD68	1	7	9	4	5	10	6		p<0,000
S100	5	5	9	2	6	5	10		p=0,083
Поліморфноядерна клітинна інфільтрація	3	3	8	7	9	8	3		p<0,000
Атрофія залоз	5	8	6	2	8	10	3		p=0,071
Кишкова метаплазія	1	10	9	1	5	7	7		p=0,067

Примітка: статистично достовірним зв'язок вважався при p<0,05.

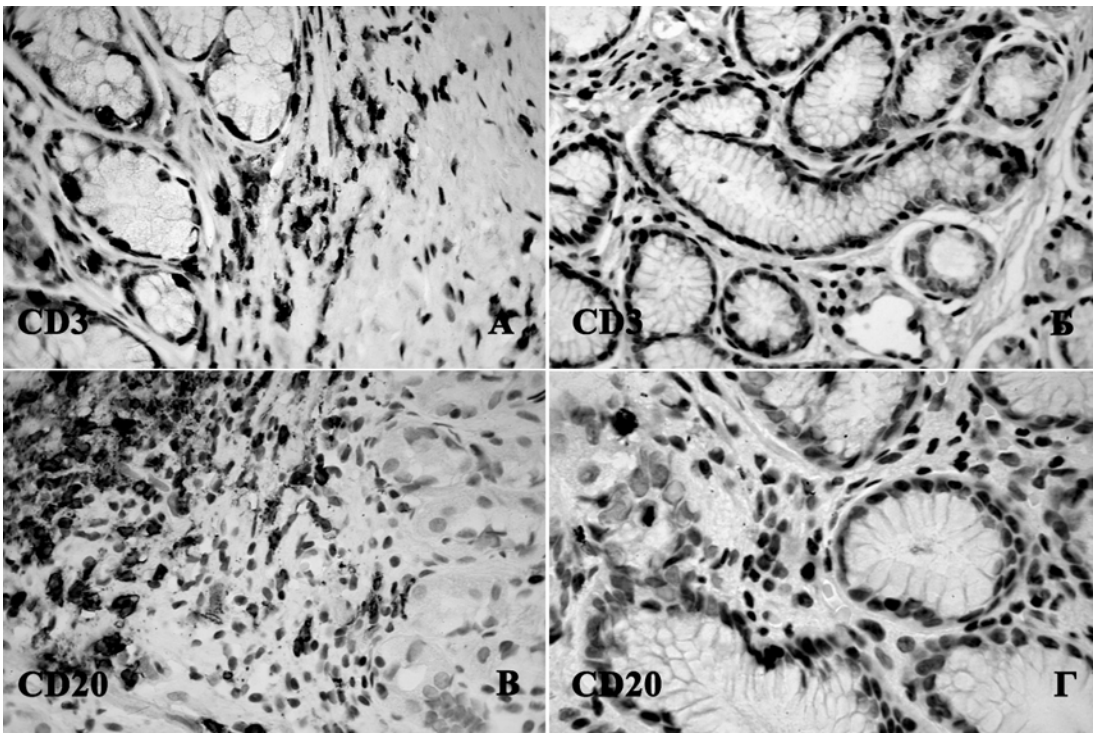

Рис.3. Динаміка змін інтенсивності інфільтрації СОШ Т-і В-лімфоцитами до та після лікування

Примітка: Реакція з маркером CD3: висока щільність стромальних Т-лімфоцитів і NK-клітин (переважно цитоплазматична реакція) до лікування (А) та кількість міжепітеліальних Т-лімфоцитів в межах норми (мембранна реакція) після лікування (Б). ІГХ метод, додаткове забарвлення гематоксиліном Майєра (×1000). Переважно цитоплазматична реакція з CD20 в щільному скупченні В-лімфоцитів до лікування (В) і поодиноких інтраепітеліальних В-лімфоцитів після лікування (Г). ІГХ метод, додаткове забарвлення гематоксиліном Майєра (×400).

Згідно зі статистичними даними кількість поліморфноядерних лейкоцитів у слизовій антрального відділу шлунка пацієнтів групи 1 також достовірно нижча після лікування, порівняно з показниками первинних біопсій (p<0,000). Але морфологічні показники атрофії залоз, кишкової метаплазії та кількість дендритних клітин статистично достовірної позитивної динаміки не набули (p=0,071, p=0,067 та p=0,083 відповідно).

Аналіз морфологічної картини контрольних гастробіоптатів після проведеного лікування за схемою з холекальциферолом групи 2 показав також значне зниження колонізації Hp (p^1<0,000), кількості поліморфноядерних лейкоцитів (p^1<0,000) та лімфоцитарно-плазмоцитарної інфільтрації (p^1<0,000) (табл. 4). Кишкова метаплазія, атрофія залоз та кількість дендритних клітин контрольних біоптатів групи 2, як і групи 1, значних змін не набули (p^1=0,059, p^1=0,125 і p^1=0,147 відповідно), що констатує відсутність впливу успішної ерадикаційної терапії на ступінь атрофічних змін та тяжкість кишкової метаплазії слизової шлунка.

При порівнянні морфологічної картини контрольних гастробіоптатів групи 1 та групи 2 після лікування, результати схеми лікування з холекальциферолом виявилися значно кращими стосовно зменшення площі колонізації Hp (p^2=0,04), зниження кількості $CD3^+$, $CD20^+$, $CD68^+$ мононуклеарів (p^2=0,011, p^2=0,033, p^2=0,027 відповідно) та поліморфноядерних лейкоцитів (p^2=0,010), що демонструє протизапальний та імуномодулюючий впливи холекальциферолу в лікуванні ХГ, асоційованих з Hp-інфекцією. Але за показниками кишкової метаплазії та атрофії залоз, а також змін кількості дендритних клітин відмінностей при різних схемах терапії виявлено не було (p^2=0,050, p^2=0,746 та p^2=0,490 відповідно), що вірогідно доводить відсутність впливу використаних терапевтичних методик на ці патоморфологічні ознаки хронічного Hp-асоційованого гастриту у дітей.

Таким чином, проведене антихелікобактерне лікування за модифікованою схемою з використанням холекальциферолу продемонструвало достовірно більшу ефективність, ніж звичайна схема ерадикації (p=0,042, r=0,335), що знайшло відображення в зниженні показників проліферативної активності (p=0,031, r=-0,426) та площі колонізації Hp (p^2=0,04).

Позитивні ефекти комплексного лікування із застосуванням холекальциферолу також пов'язані зі значущою редукцією запальних змін локального імунного гомеостазу слизової шлунка, а саме зменшенням кількості поліморфноядерних лейкоцитів (p^2 = 0,010), $CD3^+$ Т-лімфоцитів (p^2 = 0,011), $CD20^+$-В-лімфоцитів (p^2=0,033), $CD68^+$-макрофагів (p^2 = 0,027).

Таблиця 4

Імуногістоморфологічна характеристика гастробіоптатів антрального відділу шлунка після проведення ерадикаційної терапії з холекальциферолом (група 2)

	2 група (схема лікування з холекальциферолом), n=17								
	до лікування				після лікування				P
	0	1	2	3	0	1	2	3	
H.pylori в антральному відділі (дані ІГХ)	5	8	3	1	16	1			p^1<0,000, p^2=0,04
CD3	2	6	8	1	11	6			p^1<0,000, p^2=0,011
CD20		3	10	4	13	3	1		p^1<0,000, p^2=0,033
CD68	1	7	9		8	9			p^1<0,000, p^2=0,027
S100	5	4	8		6	5	6		p^1=0,147, p^2=0,490
Поліморфноядерна клітинна інфільтрація	3	5	8	1	15	1	1		p^1<0,000, p^2=0,010
Атрофія залоз	5	8	2	2	6	9	3		p^1=0,125, p^2=0,746
Кишкова метаплазія	2	3	9	1	4	7	5	1	p^1=0,059, p^2=0,050

Примітка: статистично достовірним зв'язок вважався при p<0,05, p^1 – порівняно з пацієнтами групи 2 до лікування, p^2 – порівняно з пацієнтами групи 1 після лікування.

Але дослідження показників кишкової метаплазії, атрофії залоз та кількості дендритних клітин у контрольних біоптатах антрального відділу слизової оболонки шлунків до та після лікування не показали значної позитивної динаміки в жодній з груп, що досліджувалися. Також за цими показниками не було знайдено різниці при аналізі результатів обох схем терапії: кількість $S100^+$-дендритних клітин (p^2=0,490), атрофія залоз (p^2=0,746), кишкова метаплазія (p^2=0,050).

Такі результати спонукають до подальшого дослідження біологічних особливостей CagA-позитивних-Hp-асоційованих гастритів у дітей для розробки нових більш ефективних схем терапії.

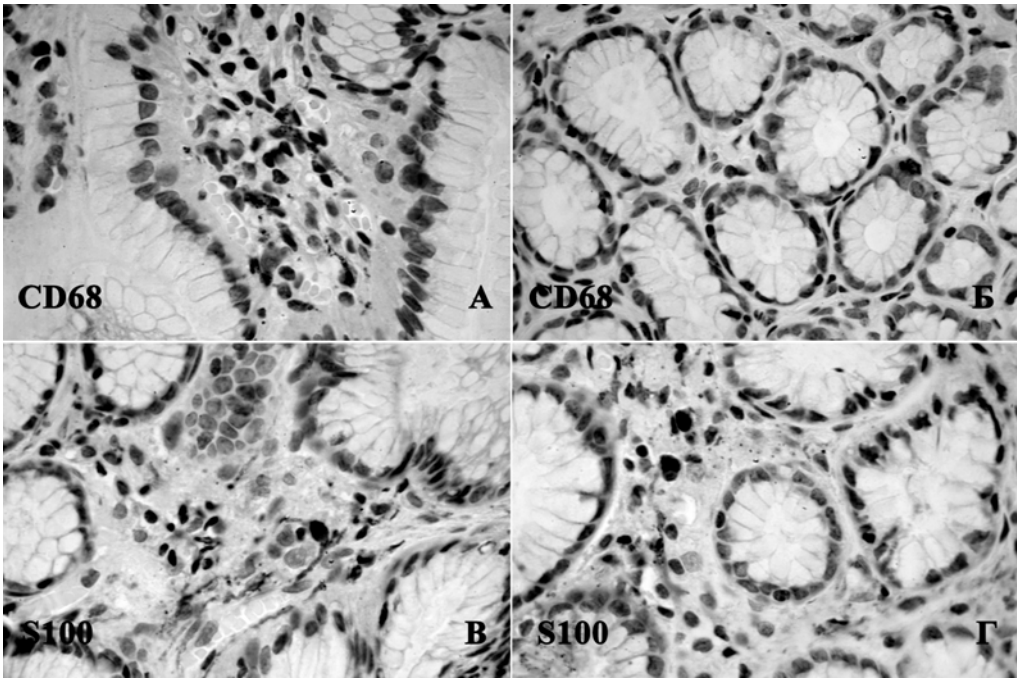

Рис.4. Динаміка змін інтенсивності інфільтрації СОШ макрофагами та дендритними клітинами до та після лікування

П р и м і т к а : Цитоплазматична реакція з маркером CD68 скупчення макрофагів до лікування (А) і поодиноких макрофагів у межах норми після лікування (Б). Змішана цитоплазматично-ядерна реакція з маркером S100 в дендритних клітинах з виявленням великої кількості розгалужених відростків до лікування (В) та після (Г). ІГХ метод, додаткове забарвлення гематоксиліном Майєра (×400).

ВИСНОВКИ

1. Модифікація ерадикаційної терапії хронічних НР-асоційованих гастритів включенням до лікувальної схеми холекальциферолу дозволяє збільшити відсоток вдалої ерадикації.
2. Позитивними ефектами застосування холекальциферолу у схемах ерадикації є зменшення площі колонізації Нр, значна редукція запальних змін у СОШ (зниження кількості поліморфноядерних лейкоцитів, CD3+ Т-лімфоцитів, CD20+-В-лімфоцитів, CD68+-макрофагів), відновлення проліферативної активності епітеліоцитів шлунка.
3. Модифікована ерадикаційна терапія не виявила переваг щодо динаміки розвитку атрофічних та метапластичних змін у СОШ, що може бути пов’язане з коротким терміном спостереження.

СПИСОК ЛІТЕРАТУРИ

1. Абатуров А.Е. Витамин-D-зависимая продукция антимикробных пептидов / А.Е. Абатуров, Н.Ю. Завгородняя // Здоровье ребенка. - 2012. - №1(36). – С.105-112.
2. Аруин Л.И. Новая международная морфологическая классификация гастрита (модификация Сиднейской системы) / Л.И. Аруин // Архив патологии. - 1997. – №3. – С.3-7.
3. Дефензины и дефензин-зависимые заболевания / А.Е. Абатуров, О.Н. Герасименко И.Л. Высочина [и др.] // Одесса: Изд-во ВМВ, 2011. – 265с.
4. Тертичний О.С. Морфологическая диагностика хронических гастродуоденитов у детей / О.С. Тертичний, В.В.Гаргін, Н.С. Маренич // Перинатология и педиатрия. – 2010. - №2 (42). – С.64-66.
5. Adams J.S. Vitamin D-directed rheostatic regulation of monocyte antibacterial responses / J.S. Adams, S. Ren, P.T. Liu [et al.] // J. Immunol. – 2009. – Vol. 182, N 7. – P. 4289-4295.
6. Atherton J.C. Coadaptation of Helicobacter pylori and humans: ancient history, modern implications / J.C. Atherton, M.J. Blaser // J. Clin. Invest. – 2009. - Vol.119, N 9. – P.2475-2487.
7. Bikle D.D. Vitamin D regulation of immune function / D.D. Bikle // Vitamin Horm. – 2011. – Vol. 86. – P. 1-21.
8. Cantorna M.T. Why do T cells express the vitamin D receptor? / M.T. Cantorna // Ann .N. Y. Acad Sci. – 2011. – Vol.12, N 17. – P.77–82.
9. Consequences of Helicobacter pylori infection in children / L. Pacifico, C. Anania, J.F. Osborn [et al.] // World J Gastroenterol. – 2010. - Vol.16, N 41. – P.5181-5194.
10. Efficacy of a potent and safe vitamin D receptor agonist for the treatment of inflammatory bowel disease / G. Laverny, G. Penna, S. Vetrano [et al.] // Immunol. Lett. – 2010. – Vol. 131, N 1. – P. 49-58.

11. Gastric mucosal atrophy: interobserver consistency using new criteria for classification and grading / M. Rugge, P. Correa, M.F. Dixon [et al.] // Aliment Pharmacol Ther. – 2002. – N 16. – P.1249–59.

12. Gombart A.F. The vitamin D-antimicrobial peptide pathway and its role in protection against infection / A.F. Gombart // Future Microbiol. – 2009. – Vol. 4, N 9. – P. 1151-1165.

13. Helicobacter pylori infection: to eradicate or not to eradicate / K. Schütte, A. Kandulski, M. Selgrad [et al.] // Clin. Update Inflammatory Disorders Gastrointestinal Tract. – 2010. – N 26. – P.186–198.

14. Hewison M. Vitamin D and innate and adaptive immunity / M. Hewison // Vitamin Horm. – 2011. – Vol. 86. – P. 23-62.

15. Hypovitaminosis D as Predisposing Factor for Atrophic Type A Gastritis: a Case-Control Study and Review of the Literature on the Interaction of Vitamin D with the Immune System / A. Antico, R. Tozzoli, D. Giavarina [et al.] // Clin. Rev. Allergy Immunol. – 2011. . – Vol. 89, N 6. – P. 935-944.

16. Lalpha-hydroxylase and innate immune responses to 25-hydroxyvitamin D in colonic cell lines / V. Lagishetty, R.F. Chun, N.Q. Liu[et al.] // J. Steroid. Biochem. Mol. Biol. – 2010. – Vol. 121, N 1-2. – P. 228-233.

17. Lappe J.M. The Role of Vitamin D in Human Health: A Paradigm Shift / J.M. Lappe // J. Evidence-Based Complementary & Alternative Medicine. - 2011. – Vol. 16. – P. 58.

18. Molecular findings on Helicobacter pylori: update for clinicians / C. Morace, C. Luigiano, S. Fagoonee [et al.] // Minerva Gastroenterol Dietol. – 2011. – Vol.57, N 4. – P.387-94.

19. Mourad-Baars P. Helicobacter pylori infection and childhood / P. Mourad-Baars, S. Hussey, N.L. Jones // Helicobacter. - 2010. – Vol.15, S.1. – P.53-59.

20. Schwalfenberg G.K. A review of the critical role of vitamin D in the functioning of the immune system and the clinical implications of vitamin D deficiency / G.K. Schwalfenberg // Mol. Nutr. Food. Res. – 2011. – Vol. 55, N 1. – P. 96-108.

21. Sibony M. Recent advances in Helicobacter pylori pathogenesis / M. Sibony, N.L. Jones // Curr Opin Gastroenterol. – 2012. – Vol.28, N 1. – P.30-35.

22. Sun J. Vitamin D and mucosal immune function / J. Sun // Curr Opin Gastroenterol. – 2010. - Vol.26, N 6. – P.591-595.

23. T-cell cytokines differentially control human monocyte antimicrobial responses by regulating vitamin D metabolism / K. Edfeldt, P.T. Liu, R. Chun[et al.] // Proc. Natl. Acad. Sci. U S A. – 2010. – Vol. 107, N 52. – P. 22593-22598.

24. Underwood M.A. Defensin-barbed innate immunity: clinical associations in the pediatric population / M.A. Underwood, C.L. Bevins // Pediatrics. – 2010. - Vol.125, N 6. – P.1237-1247.

25. Varbanova M. Bacterial load and degree of gastric mucosal inflammation in Helicobacter pylori infection / M. Varbanova, P. Malfertheiner // Dig. Dis. – 2011. – Vol.29, N6. – P.592-599.

26. Vitamin D induces innate antibacterial responses in human trophoblasts via an intracrine pathway / N. Liu, A.T. Kaplan, J. Low [et al.] // Biol. Reprod. – 2009. – Vol. 80, N 3. – P. 398-406.

27. Vitamin D-mediated induction of innate immunity in gingival epithelial cells / L. McMahon, K. Schwartz, O. Yilmaz [et al.] // Infect. Immun. – 2011. – Vol. 79, N 6. – P. 2250-2256.