

УДК 615.26:615.454.1:616.5-001.15-091.8-092.9

Т.В. Звягинцева, В.В. Гринь, О.В. Наумова
Харьковский национальный медицинский университет

МОРФОЛОГИЧЕСКИЕ ИЗМЕНЕНИЯ КОЖИ МОРСКИХ СВИНОК ПОСЛЕ ЛОКАЛЬНОГО УЛЬТРАФИОЛЕТОВОГО ОБЛУЧЕНИЯ ПРИ ПРИМЕНЕНИИ ЛЕКАРСТВЕННЫХ СРЕДСТВ С ФОТОПРОТЕКТОРНОЙ АКТИВНОСТЬЮ

Изучены морфологические изменения кожи морских свинок, возникающие под действием локального ультрафиолетового облучения в постэритемный период, и влияние на них лекарственных средств с фотопротекторным действием «Мазь тиотриазолина 2 %» и «Мазь метилурациловая 10 %». Установлено, что использование изучаемых препаратов в лечебно-профилактическом режиме снижает продолжительность эритемы, интенсивность гиперпластических и дегенеративных изменений в эпидермисе, воспалительно-пролиферативных изменений в дерме в постэритемный период.

Ключевые слова: ультрафиолетовое облучение, патоморфология, тиотриазолин, метилурацил.

Возрастание популярности отдыха на южных курортах в течение всего года, чрезмерное увлечение соляриями и длительное пребывание людей в условиях солнечного облучения, связанное с выполнением профессиональных обязанностей, приводят к неблагоприятным последствиям для здоровья человека [1]. Большинство негативных эффектов ультрафиолетового облучения (УФО) связывают с влиянием на иммунитет.

Особое место в реакции организма на УФО занимает кожа. Это первый барьер на пути любого вида излучения, тем или иным образом отвечающий на его влияние [2]. УФО кожи сопровождается ответной реакцией в виде эритемы, во многом определяющей объективную и субъективную оценку тяжести поражения [1]. По существу эритема представляет собой асептическую воспалительную реакцию. Воспаление тесно связано с иммунитетом, так как оно является ни чем иным как способом реализации иммунных процессов в критической ситуации [3]. Последние открытия в клинической иммунологии четко продемонстрировали, что в определенных условиях многие исконно кожные клетки (эпителиоциты, фибробласты, эндоте-

лиоциты кожных капилляров) приобретают функцию иммунных, причем каждая из них работает подобно профессиональным факторам врожденной резистентности организма, осуществляя фагоцитоз патогена, процессинг его антигенов и дальнейшую их презентацию Т-лимфоцитам [4]. В связи с этим проблема защиты кожи от негативных воздействий УФО и особенно в отдаленные постэритемные сроки становится все более актуальной.

Ранее установлено, что современные лекарственные средства с фотопротекторными свойствами «Мазь тиотриазолина 2 %» (ОАО «ХФЗ «Красная звезда», Украина) и «Мазь метилурациловая 10 %» (ВАТ «Нижфарм», Россия) ускоряют время исчезновения эритемы и ее интенсивность. Для подтверждения этих результатов необходимо провести морфологическое исследование области кожи, подвергнувшейся локальному УФО.

Целью данной работы явилось изучение морфологических изменений кожи морских свинок, возникающих под действием локального УФО в постэритемный период, и влияния на них лекарственных средств с фотопротекторным действием «Мазь тиотриазолина 2 %» и «Мазь метилурациловая 10 %».

© Т.В. Звягинцева, В.В. Гринь, О.В. Наумова, 2013

Матеріал і методи. Исследования проводились на 60 морских свинках-альбиносах массой 650–800 г, распределенных на четыре группы: первая – интактные (n=6); вторая – животные, подвергшиеся локальному УФО (контроль, без лечения, n=18); третья и четвертая – животные, которым в лечебно-профилактическом режиме назначали препараты «Мазь тиотриазолина 2 %» (n=18) и «Мазь метилурациловая 10 %» (n=18) соответственно.

Фотопротекторную активность лекарственных средств изучали на модели острого экссудативного воспаления – УФ-эритемы [5]. Эритему вызывали с помощью ртутно-кварцевой лампы ОКН-11М дозой облучения, равной 1 минимальной эритемной дозе (МЭД). «Мазь тиотриазолина 2 %» и «Мазь метилурациловая 10 %» наносили на поврежденную поверхность кожи за 40 мин до облучения, через 2 часа после облучения и ежедневно до исчезновения эритемы. Животных выводили из эксперимента сразу после исчезновения эритемы, на 14-е и 28-е сутки в соответствии с Общими этическими принципами опытов на животных (Украина, 2001), которые согласуются с положениями Европейской конвенции о защите позвоночных животных, используемых для экспериментальных и других научных целей (Страсбург, 1986), а также с Хельсинкской декларацией, принятой Генеральной ассамблеей Всемирной медицинской ассоциации (1964–2000), Уставом Украинской ассоциации по биоэтике и нормами GLP (1992).

Материалом для морфологического исследования служила кожа морских свинок, иссеченная из зоны УФО бедра животных всех исследуемых групп в разные сроки эксперимента. Материал фиксировали в 10 % нейтральном формалине, после чего иссекали кусочки толщиной около 0,004 м. Материал подвергали спиртовой проводке и парафиновой заливке, изготавливали срезы толщиной 5–6 мкм. Обзорные препараты, окрашенные гематоксилином и эозином, использовали для общей оценки состояния исследуемых тканей. Препараты пикрофуксином по методу ван Гизон окрашивали для выявления и дифференцировки соединительнотканых структур. Гистологические и гистохимические методики выполняли по прописям, изло-

женным в руководствах по гистологической технике и гистохимии [6, 7].

Для объективизации результатов исследования применяли морфометрический метод, с помощью которого в коже определяли толщину эпидермиса, плотность фибробластов в 1 мм² сосочкового слоя дермы. Полученные данные обрабатывали статистически, при сравнении выборок использовали критерий Стьюдента [8].

Результаты и их обсуждение. По результатам нашего исследования у животных без лечения эритема исчезала на 10-е сутки. В это время в препаратах кожи в базальном слое эпидермиса ядра клеток ориентированы преимущественно вертикально, увеличивается количество базальных кератиноцитов с гиперхромией ядер и фигурами митоза в них. Толщина эпидермиса составляет (60,13±3,06) мкм (p<0,05) и превышает норму на 36 %. Сосочковый слой дермы расширен за счет отека. Волокнистые структуры сосочкового и сетчатого слоев несколько набухшие, с неравномерно выраженной фуксинофилией, пространства между ними расширены. Преимущественно в сосочковом слое наблюдаются очаги гиперплазии фибробластов, плотность которых составляет (3667,35±150,94) кл./мм² (p<0,05), что выше соответствующего показателя у интактных животных на 64 %. Периваскулярно встречаются мелкоочаговые лимфогистиоцитарные инфильтраты. Придатки кожи сохранены, в базальном слое эпителия волосяных влагалищ определяется значительное количество клеток с гиперхромными ядрами, фигурами митоза.

К 14-м суткам толщина эпидермиса составляет (62,75±3,11) мкм (p<0,05), что превышает норму на 39 %. В базальном слое сохраняется гиперхромия ядер, большое количество митозов в них. По сравнению с показателем на 10-е сутки и содержание кератиноцитов в состоянии вакуольной дегенерации незначительно уменьшается. В дерме соединительнотканые волокна фуксинофильные, в сосочковом слое встречаются участки утолщенных волокон, плотность фибробластов между ними не снижается относительно таковой на 10-е сутки и составляет (3420,72±157,19) кл./мм² (p<0,05), что больше физиологических значений на 62 %. Так-

же определяются макрофаги, лимфоциты, тучные клетки, формирующие вокруг сосудов мелкоочаговые инфильтраты. Эндотелиоциты несколько набухшие с базофильными округлыми ядрами. Отмечается разрастание волосяных сумок, усиление митотической активности в базальном слое эпителия волосяных влагалищ.

На 28-е сутки эксперимента толщина эпидермиса несколько увеличивается, составляет $(66,22 \pm 3,27)$ мкм ($p < 0,05$) и превышает норму на 42 %. В ростковом слое эпителиоциты округлой формы с базофильным ядром и слабо эозинофильной цитоплазмой, располагаются преимущественно перпендикулярно поверхности кожи, встречаются фигуры митоза. Эпителиоциты с гиперхромными ядрами изредка локализируются и в шиповатом слое. Роговой слой рыхлый, объемный, в отдельных клетках видны палочковидной формы базофильные ядра (паракератоз). Сосочковый слой дермы очагово уплотнен за счет утолщения и увеличения количества волокнистых структур и гиперплазии фибробластов, плотность их в локусах уплотнения снижается относительно показателя на 14-е сутки и составляет $(2842,48 \pm 126,66)$ кл./мм² ($p < 0,05$), но остается больше нормы на 54 %. Соединительнотканые волокна сетчатого слоя ориентированы обычно, интенсивно фуксинофильны. Отмечается разрастание волосяных сумок. Таким образом, данные микроскопического и морфометрического исследований показывают, что в коже морских свинок контрольной группы при локальном УФО на всем протяжении эксперимента во всех отделах кожи преобладают пролиферативно-гиперпластические и дегенеративные процессы, что согласуется с наблюдениями других исследователей.

При лечебно-профилактическом использовании препарата «Мазь тиотриазолина 2 %» эритема исчезала на 8-е сутки. В это время в препаратах кожи микроскопически эпидермис утолщен до $(52,93 \pm 2,62)$ мкм ($p < 0,05$), что меньше, чем в группе без лечения, на 12 %. В сосочковом слое дермы встречаются очаги со сниженной фуксинофилией набухших коллагеновых волокон, среди которых определяются многочисленные фибробласты, плотность которых составляет $(2730,97 \pm 110,52)$ кл./мм² ($p < 0,05$), что ниже

соответствующего показателя в контрольной группе на 26 %. Вне описанных очагов волонистые структуры дермы умеренно фуксинофильны. Вокруг сосудов местами встречаются мелкоочаговые скопления макрофагов и лимфоцитов. Придатки кожи хорошо визуализируются, клетки базального слоя эпителия волосяных влагалищ с базофильными ядрами, фигурами митоза в них.

К 14-м суткам толщина эпидермиса $(55,61 \pm 2,72)$ мкм ($p < 0,05$) остается меньше контроля на 11 %. В сосочковом слое дермы, как и на 8-е сутки, визуализируются местами очаги гиперплазии фибробластов, плотность их значительно не изменяется и составляет $(2600,05 \pm 106,02)$ кл./мм² ($p < 0,05$), но меньше на 24 %, чем в группе без лечения. В очагах гиперплазии фибробластов нарастает содержание коллагеновых волокон, складывающихся в фуксинофильные тонкие пучки. Периваскулярно встречаются мелкоочаговые инфильтраты из макрофагов и лимфоцитов. Отмечается разрастание волосяных сумок, в базальном слое эпителия волосяных влагалищ гиперхромия ядер.

К 28-м суткам в эпидермисе эпителиоциты базального слоя округлые, с базофильным ядром и слабо эозинофильной цитоплазмой, количество митозов уменьшается. В целом эпидермис остается утолщенным – $(56,12 \pm 2,56)$ мкм ($p < 0,05$) за счет объемного рогового слоя, однако в сравнении с группой без лечения показатель достоверно снижается на 15 %. В сосочковом слое дермы визуализируются мелкие очаги уплотнения из утолщенных фуксинофильных волокон (рис. 1). Плотность фибробластов в этих очагах снижается относительно таковой на 8-е и 14-е сутки и составляет $(1758,13 \pm 77,62)$ кл./мм² ($p < 0,05$), что меньше, чем в контрольной группе, на 38 %. Соединительнотканые волокна сетчатого слоя интенсивно фуксинофильны с обычной ориентацией. Отмечается разрастание волосяных сумок.

Следовательно, при применении препарата «Мазь тиотриазолина 2 %» на 8–14-е сутки имеют место нерезко выраженные пролиферативные изменения в сосочковом слое дермы, а также гиперпластические и дегенеративные изменения в эпидермисе, интенсивность которых к концу эксперимента значительно снижается по сравнению с контролем.




Рис. 1. Очаг уплотнения дермы в сосочковом слое с нерезко выраженной гиперплазией фибробластов. Лечение препаратом «Мазь тиотриазолина 2 %», 28-е сутки. Окраска пикрофуксином по ван Гизон, $\times 400$

Под воздействием препарата «Мазь метилурациловая 10 %» эритемная реакция исчезла на 9-е сутки. В это время в препаратах кожи микроскопически в ростковом слое эпидермиса и шиповатом слое определяются многочисленные клетки с гиперхромными ядрами, располагающиеся перпендикулярно поверхности кожи. Толщина эпидермиса составляет $(51,44 \pm 2,51)$ мкм ($p < 0,05$), что меньше, чем в группе без лечения, на 15 %. В сосочковом слое дермы волокнистые структуры, как правило, умеренно фуксинофильны, очагово встречаются скопления фибробластов, расположенных среди слабо фуксинофильных коллагеновых волокон с расширенными оптически пустыми пространствами между ними. Плотность фибробластов в этих очагах достигает $(2944,15 \pm 131,91)$ кл./мм² ($p < 0,05$), что ниже на 15 % по сравнению с контролем. Местами периваскулярно визуализируются мелкоочаговые инфильтраты из макрофагов и лимфоцитов. Придатки кожи хорошо визуализируются, эпителий волосяных фолликулов в базальном слое с базофильными ядрами и фигурами митоза.

К 14-м суткам толщина эпидермиса $(53,44 \pm 2,59)$ мкм ($p < 0,05$) значительно не изменяется по сравнению с таковой в предыдущий срок, однако меньше, чем в группе без лечения, на 15 %. В сосочковом слое наблюдаются очаги уплотнения волокнистых структур, в которых определяется гиперплазия фибробластов. Плотность их значительно не изменяется от-

носительно таковой в предыдущий срок и составляет $(2645,91 \pm 90,36)$ кл./мм² ($p < 0,05$), что, однако, меньше, чем в группе контроля, на 23 %. Периваскулярно встречаются мелкоочаговые лимфомакрофагальные инфильтраты. Волосяные сумки в базальном слое эпителия с базофильными ядрами.

К 28-м суткам эпидермис расширен преимущественно за счет объемного рогового слоя. Ядра клеток базального слоя умеренно воспринимают основные красители, большей частью ориентированы горизонтально, митозы немногочисленны. Толщина эпидермиса составляет $(53,26 \pm 2,61)$ мкм ($p < 0,05$) и относительно показателя группы без лечения снижается на 20 %. В сосочковом слое дермы визуализируются мелкие очаги утолщенных фуксинофильных волокон (рис. 2).

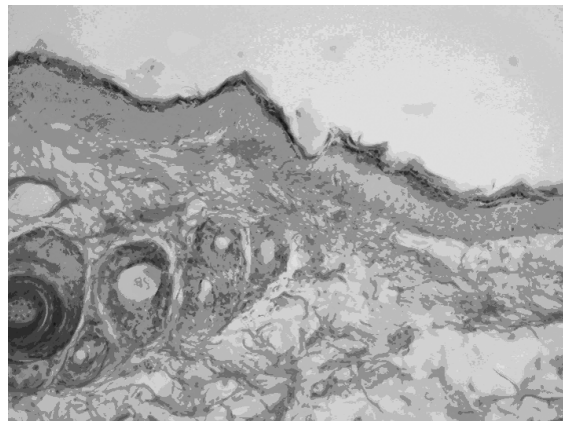


Рис. 2. Усиление фуксинофилии в очаге уплотнения дермы в сосочковом слое. Лечение препаратом «Мазь метилурациловая 10 %», 28-е сутки. Окраска пикрофуксином по ван Гизон, $\times 200$

Плотность фибробластов составляет $(1950,85 \pm 69,68)$ кл./мм² ($p < 0,05$), что меньше, чем в контрольной группе, на 31 %. Отмечается разрастание волосяных сумок. Таким образом, при использовании препарата «Мазь метилурациловая 10 %» на 9–14-е сутки после УФО в сосочковом слое дермы кожи морских свинок обнаруживаются изменения пролиферативного характера, в эпидермисе наблюдается усиление пролиферативной активности в сочетании с дистрофическими процессами. К 28-м суткам по сравнению с показателем группы без лечения выраженность описанных изменений в структурных компонентах кожи снижается.

Воспалительный процесс в коже, особенно тот, который вызван воздействием УФО, запускает молекулярные механизмы, которые сопровождаются активацией генов как кератиноцитов, так и фибробластов, что вызывает эрозию нормальной структуры кожи. По данным наших исследований локальное УФО на всем протяжении эксперимента (10–28-е сутки) вызывает пролиферативно-гиперпластические и дегенеративные процессы во всех отделах кожи. Использование препаратов «Мазь тиотриазолина 2 %» и «Мазь метилурациловая 10 %» снижают интенсивность данных процессов.

Список литературы

1. Миронченко С. И. Лечебно-профилактическая эффективность альтана и тиотриазолина при действии на кожу ионизирующего и ультрафиолетового излучения : автореф. дис. на соискание уч. степени канд. мед. наук : спец. 14.03.05 «Фармакология» / Миронченко Светлана Ивановна. – Харьков, 2009. – 16 с.
2. Акимов В. Г. Биологические эффекты ультрафиолетового облучения кожи / В. Г. Акимов // Вестник дерматологии и венерологии. – 2008. – № 3. – С. 81–84.
3. Круглова Л. С. Ультрафиолетовое облучение кожи в комплексе с бальнеотерапией при лечении больных атопическим дерматитом / Л. С. Круглова // Вопросы курортологии, физиотерапии и лечебной физической культуры. – 2008. – № 2. – С. 41–43.
4. Белова О. В. Иммунологическая функция кожи и нейроиммунокожная система / О. В. Белова, В. Я. Арион // Аллергология и иммунология. – 2006. – Т. 7, № 4. – С. 492–497.
5. Стефанов А. В. Биоскрининг. Лекарственные средства / А. В. Стефанов. – К. : Авиценна, 1998. – 189 с.
6. Лилли Р. Патогистологическая техника и практическая гистохимия / Р. Лилли. – М. : Мир, 1960. – 648 с.
7. Пирс Э. Гистохимия (теоретическая и прикладная) / Э. Пирс. – М. : Иностранная литература, 1962. – 962 с.
8. Атраментова Л. А. Статистические методы в биологии / Л. А. Атраментова, О. М. Утевская. – Горловка, 2008. – 247 с.

Т.В. Звягинцева, В.В. Гринь, О.В. Наумова

МОРФОЛОГІЧНІ ЗМІНИ ШКІРИ МОРСЬКИХ СВИНОК ПІСЛЯ ЛОКАЛЬНОГО УЛЬТРАФІОЛЕТОВОГО ОПРОМІНЕННЯ ПРИ ВИКОРИСТАННІ ЛІКАРСЬКИХ ЗАСОБІВ З ФОТОПРОТЕКТОРНОЮ АКТИВНІСТЮ

Вивчено морфологічні зміни шкіри морських свинок, що виникають під дією локального ультрафіолетового опромінення в постеритемний період, і вплив на них лікарських засобів з фотопротекторною дією «Мазь тіотриазоліну 2 %» і «Мазь метилурацилова 10 %». Встановлено, що використання досліджуваних препаратів у лікувально-профілактичному режимі знижує тривалість еритеми, інтенсивність гіперпластичних і дегенеративних змін в епідермісі, запально-проліферативних змін у дермі в постеритемний період.

Ключові слова: ультрафіолетове опромінення, патоморфологія, тіотриазолін, метилурацил.

T.V. Zvyagintseva, V.V. Grin, O.V. Naumova

THE INFLUENCE OF PHOTOPROTECTORS ON MORPHOLOGICAL STATE OF SKIN IN EXPERIMENTAL LOCAL ULTRAVIOLET RADIATION

The experimental study was shown reducing duration of erythema, intensity of hyperplastic and degenerative changes in an epidermis, inflammatory and proliferative changes in a derma during posterythemal period by photoprotective medicins «Thiotriazoline ointment 2 %», «Methyluracilum ointment 10 %».

Key words: ultraviolet radiation, pathomorphology, Thiotriazoline, Methyluracilum.

Поступила 28.02.13