

УДК 612.017.1.084.1:578.832.1:612.649.011.87:615.01.4.41

О.Ю. Кожина, В.В. Волина, А.Н. Гольцев

Институт проблем криобиологии и криомедицины НАН Украины, г. Харьков

МОРФОЛОГИЧЕСКОЕ СОСТОЯНИЕ ИММУНОКОМПЕТЕНТНЫХ ОРГАНОВ МЫШЕЙ, ИНФИЦИРОВАННЫХ ВИРУСОМ ГРИППА ПОСЛЕ ВВЕДЕНИЯ КРИОКОНСЕРВИРОВАННОЙ КОРДОВОЙ КРОВИ

Проведен сравнительный морфологический анализ состояния органов иммунной системы мышей (тимуса, селезенки, лимфатических узлов) после интраназального введения криоконсервированного лейкоконцентрата кордовой крови человека (кЛККЧ) или его компонентов и последующего (через 6 месяцев) инфицирования летальной дозой вируса гриппа А. Показано, что кЛККЧ в большей степени, чем его компоненты, препятствовал быстрой инволюции тимуса в условиях прогрессирующей вирусной экспансии, обеспечивал быстрое восстановление структуры иммунокомпетентных органов уже к 14-м суткам после инфицирования. Полученные данные свидетельствуют о способности кЛККЧ оказывать модифицирующее влияние на состояние органов иммунной системы организма.

Ключевые слова: *кордовая кровь, иммунокомпетентные органы, профилактика гриппа.*

Согласно данным ВОЗ, острые респираторные заболевания в настоящее время являются одними из наиболее распространенных инфекционных патологий [1]. Подобные заболевания, как правило, имеют вирусную этиологию, нередко приобретают эпидемический характер распространения и опасны развитием бактериальных осложнений на фоне ослабленного иммунитета [2]. Наиболее часто эпидемии вызываются вирусом гриппа, который благодаря уникальной способности к изменчивости способен циркулировать как среди человеческой популяции, так и среди животных и птиц, являющихся его природным резервуаром [2, 5].

Вакцинация считается надёжным способом профилактики гриппа. Однако применять её необходимо заранее, ещё до эпидемии и до инфицирования. Кроме того, под каждый изменённый штамм вируса гриппа необходимо разрабатывать новую вакцину, что занимает много времени [3]. Следует отметить, что сразу после введения вакцины возможен иммуносупрессивный период (от 1 до 2 недель), когда возможно обострение хронических очагов инфекции. Вакцина-

цию не проводят во время беременности, в период лактации, при наличии указаний на аллергические и аутоиммунные заболевания в анамнезе [4, 9]. Поэтому поиск эффективных средств профилактики гриппа остаётся актуальным [2, 4].

На сегодняшний день в литературе имеется информация, касающаяся позитивного влияния кордовой крови человека на различные органы, системы и организм в целом [6–8]. В результате ранее проведенных исследований было установлено, что интраназальное введение криоконсервированного лейкоконцентрата кордовой крови человека (кЛККЧ) приводит к формированию долгосрочного профилактического эффекта, что проявляется в снижении процента гибели животных, зараженных летальной дозой вируса гриппа (штамм А/Виктория) [8, 10].

Характер развития инфекционного процесса, скорость и эффективность иммунного ответа, а также исход заболевания во многом определяются изначальным состоянием иммунной системы организма [1]. Известно, что грипп сопровождается развитием вторичного иммунодефицитного состояния за

© О.Ю. Кожина, В.В. Волина, А.Н. Гольцев, 2013

счёт подавления активности факторов неспецифической и специфической антибактериальной защиты, формирования транзиторной Т-клеточной иммуносупрессии, снижения активности естественных киллеров, фагоцитарной активности нейтрофилов периферической крови, дефицита интерферонов [1, 11].

Цель работы – изучить морфологические изменения в иммунокомпетентных органах (тимус, лимфатические узлы, селезёнка) экспериментальных животных, инфицированных летальной дозой вируса гриппа после предварительного введения кЛККЧ и его компонентов.

Материалы и методы. Эксперименты проводили на 2 и 8 месячных мышах линии Balb/C массой 18–20 г в соответствии с «Общими принципами экспериментов на животных», одобренными III Национальным конгрессом по биоэтике (2003, Киев, Украина), согласованными с положениями «Европейской Конвенции о защите позвоночных животных, используемых для экспериментальных и других научных целей» (Страсбург, 1986).

Мыши были разделены на 6 опытных групп (n=19), которым в возрасте 2 месяцев интраназально вводили:

в группе 1 – кЛККЧ 0,05 мл – $(6 \pm 2) \times 10^5$ клеток/мышь;

в группе 2 – плазму кЛККЧ 0,05 мл;

в группе 3 – ядросодержащие клетки (ЯСК) кЛККЧ 0,05 мл – $(6 \pm 2) \times 10^5$ клеток/мышь);

в группе 4 – вирус гриппа в дозе LD_{25/10} (иммунизированные животные);

в группе 5 – лаферобион («Киевмедпрепарат ОАО», Украина) 14 МЕ 5 раз в день в течение 3 дней;

в группе 6 – физиологический раствор 0,05 мл (0,9 % NaCl, «Юриа-фарм», Украина).

Часть животных (n=14) этих групп через 6 месяцев интраназально инфицировали вирусом гриппа А/Виктория в дозе LD_{100/10} по 0,05 мл/мышь.

Контролем служили интактные животные (группа 7) (n=5) и незаражённые мыши 1–6 групп (n=5).

Кордовую кровь получали от здоровых рожениц после подписания ими информированного согласия. Лейкоконцентрат кордовой крови человека (ЛККЧ) готовили путём пассивной седиментации эритроцитов в градиенте плотности стерильного высокомолекулярного декстрана (полиглокина, «Юриа-фарм», Украина).

Криоконсервировали ЛККЧ по двухэтапной программе [12] на программном замораживателе УОП-6 производства СКТЬ с ОП ИПКиК НАН Украины. Размораживание проводили на водяной бане при температуре 40–41 °С [13]. Плазму получали после размораживания кЛККЧ и центрифугирования при 1500 об/мин в течение 15 мин при 20 °С, затем пропускали через миллиметровый фильтр (Carrigtwohill, Ирландия). Ядросодержащие клетки получали после размораживания кЛККЧ и двукратного центрифугирования при 1000 об/мин в течение 10 мин при 20 °С и отмывания в стерильном рингер-фосфатном буфере рингер-фосфатного буфера. ЯСК перед введением животным ресуспендировали в 2,0 мл стерильного РФБ. Стерильность кЛККЧ проверяли согласно методическим рекомендациям [14].

Штамм вируса гриппа А/Виктория (H₃N₂) был предоставлен НИИ гриппа РАМН (Санкт-Петербург, Россия). Прошёл 6 пассажей на белых мышах и 2 пассажа на куриных эмбрионах. Титр гемагглютининов инфицированной аллантаической жидкости соответствовал 1:512, инфекционный титр – 10⁴ LD_{50/10}.

Через 6 месяцев после введения указанных субстратов и на 7-е и 14-е сутки после инфицирования у животных изымали тимус, селезёнку и внутригрудные лимфатические узлы для морфологического анализа. В группах 5 и 6 органы изымали только на 7-е сутки, так как к 14-м суткам все инфицированные животные погибали.

Для изготовления гистологических препаратов извлеченные органы экспериментальных животных фиксировали в 10%-ном формалине, промывали проточной водой, обезжировали в спиртах возрастающей концентрации, осветляли в ксилоле и заливали в парафин. Полученные из парафиновых блоков микротомные срезы толщиной 5–7 мкм окрашивали гематоксилином и эозином для получения обзорных гистологических препаратов [15]. Морфологический анализ структуры органов проводили в световом микроскопе ЛОМО, окуляр × 10, объективы × 10, × 20, × 40. Микрофотографию гистологических препаратов лимфогемопозитического комплекса осуществляли с помощью цифровой фотокамеры «Power Ahor A640» (Canon, Япония).

Результаты и их обсуждение. При гистологическом исследовании тимуса неинфицированных мышей всех исследуемых групп (1–6) наблюдалось нормальное строение этого органа и не отличалось от такового группы интактного контроля (группа 7). Сохранено дольчатое строение железы. Кортиковое вещество долек инфильтрировано Т-лимфоцитами. В подкапсулярной зоне коркового вещества тимуса обнаруживались крупные пролиферирующие лимфоидные клетки. Мозговое вещество долек содержало несколько меньшее, чем в норме, количество лимфоцитов. В средней его части выявлены единичные слоистые тельца Гассалья, представляющие собой эпителиальные дегенерирующие клетки. В корковом и мозговом веществе тимуса часто встречались макрофаги (рис. 1, *a*).

Гистологическое исследование лимфоузлов контрольных мышей всех групп (1–6) показало отсутствие различий в сравнении с интактным контролем (группа 7). От соединительнотканной капсулы вглубь лимфоузлов отходили трабекулы, образующие опорный каркас. Строма лимфоузлов состояла из ретикулярной ткани. Лимфоциты коркового вещества лимфоузлов образовывали различные по форме и размерам скопления – вторичные узелки или фолликулы, которые местами сливались в массы неопределенной формы. Внутри некоторых лимфоидных узелков выявлены более светлые участки – центры размножения, в которых было обнаружено

много больших и средних лимфоцитов, а также макрофагов. В глубокой зоне коры лимфоузлов определялись плотные диффузные скопления лимфоцитов – тимус-зависимая паракортикальная зона. Основу паренхимы мозгового вещества лимфоузлов составляли мозговые тяжи – скопления малых лимфоцитов. Между фолликулами, трабекулами и мозговыми тяжами были видны более светлые пространства – синусы (корковые и мозговые промежуточные), образованные ретикулярной тканью, с небольшим количеством лимфоцитов в просвете (рис. 1, *б*).

Оценка гистологической структуры селезенки контрольных мышей всех групп (1–6) показала отсутствие достоверных отличий по сравнению с группой 7. Отходящие от соединительнотканной капсулы трабекулы селезенки в глубоких ее частях анастомозировали между собой. Соотношение красной и белой пульпы было сдвинуто в сторону красной пульпы, состоящей из ретикулярной ткани с клеточными элементами крови и кровеносными сосудами, главным образом, синусоидного типа, что свидетельствовало о нормальном кровенаполнении органа (рис. 1, *в*). В расположенных между синусами пульпарных тяжах выявлялись очаги плазмоцитогенеза. Белая пульпа селезенки располагалась в адвентиции ее артерий в виде шаровидных лимфатических скоплений (фолликулов). В них проходили центральные артерии, которые располагались эксцентрично. От лимфатических фолликулов




Рис. 1. Органы контрольных животных групп 1–6 через 6 месяцев после введения субстратов до заражения вирусом гриппа: *a*) тимус – корковое и мозговое вещество дольки с большим количеством макрофагов, $\times 400$; *б*) лимфоузел – скопления малых лимфоцитов в мозговом веществе, корковые и мозговые промежуточные синусы, $\times 400$; *в*) селезенка – преобладание красной пульпы, нормальное кровенаполнение органа, $\times 200$. Окраска гематоксилином и эозином

отходили гемокапилляры по направлению к краевым синусам красной пульпы.

После инфицирования вирусом гриппа у мышей групп 1–6 имело место развитие воспалительной реакции разной степени выраженности. При этом тяжесть клинических проявлений гриппозной инфекции коррелировала с морфологическими изменениями в центральном и периферических органах лимфоидной системы.

У мышей группы 1 на 7-е сутки после инфицирования вирусом гриппа в ткани тимуса обнаруживалось увеличение зоны коркового вещества, хорошо определялась граница между корковым и мозговым веществом. Четко определялся эпителиальный сетчатый остов железы, выявлялись расширенные меж- и внутридольковые артерии. Многочисленные кровеносные сосуды, иногда содержащие эритроциты, и капилляры образовывали густую сеть в корковом веществе. В ткани мозгового вещества различались более крупные и светлые ядра ретикулоэндотелиальных клеток стромы и многочисленные темные мелкие ядра лимфоцитов. Тельца Гассала встречались очень редко. Наиболее крупные лимфоидные клетки (лимфобласты) пролиферировали и давали новые генерации клоноспецифичных лимфоцитов, что свидетельствовало о регенерации и обновлении тимуса (рис. 2, *а*).

В ткани лимфоузлов животных группы 1 на 7-е сутки наблюдалось большое количество

лимфатических фолликулов, находящихся на II и III стадиях развития. На II стадии развития у лимфатических фолликулов центры размножения были крупнее и содержали большее количество митотически делящихся клеток лимфопоэтического ряда (от 10 и более на срезе). Центральная часть фолликула была светлой. Для строения лимфатических фолликулов на III стадии развития было характерно появление «короны» из малых лимфоцитов вокруг светлых центров и некоторое уменьшение количества митотически делящихся клеток и молодых клеток лимфопоэтического ряда. Все это свидетельствовало об интенсификации регенеративных процессов в лимфоузлах (рис. 2, *б*).

В ткани селезенки животных группы 1 в этот период наблюдения белая пульпа преобладала над красной, что свидетельствовало о раздражении лимфоидной ткани антигенами. В многочисленных лимфатических фолликулах различались: периартериальные зоны (центры размножения), занимающие небольшие участки фолликула около артериолы; мантийный слой со слоистым расположением малых Т- и В-лимфоцитов, образующих «корону», расслоенную циркулярно направленными толстыми ретикулярными волокнами; краевая зона, представляющая собой переходную область между белой и красной пульпой (рис. 2, *в*). Центры размножения фолликулов состояли из ретикулярных клеток и пролиферирующих В-лимфоцитов. Здесь же обнаруживались

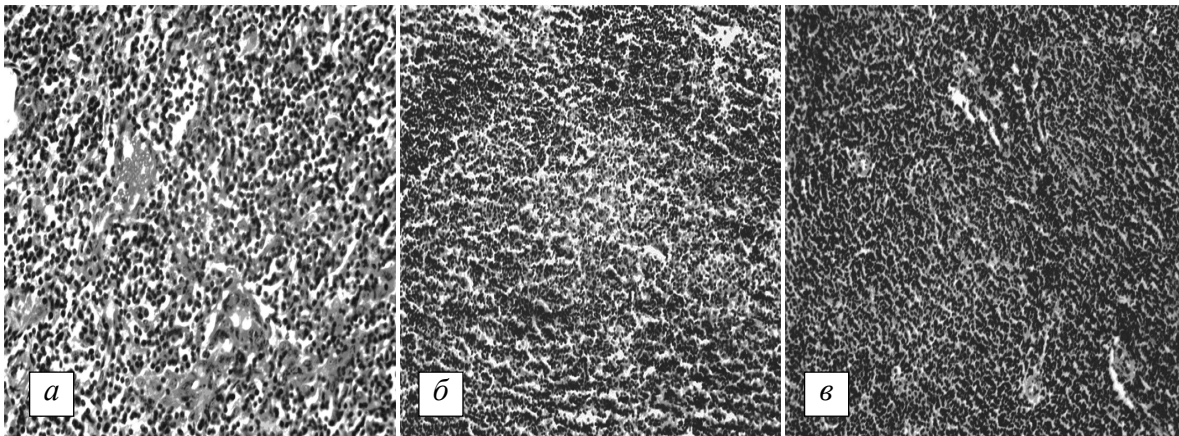


Рис. 2. Органы мышей группы 1, инфицированных вирусом гриппа через 6 месяцев после введения КЛККЧ, на 7-е сутки : *а*) тимус – густая сеть кровеносных сосудов, содержащих эритроциты, и капилляров в корковом веществе тимуса, $\times 400$; *б*) лимфоузел – большое количество лимфатических фолликулов, находящихся на II и III стадиях развития, $\times 200$; *в*) селезенка – преобладание белой пульпы над красной, небольшие скопления макрофагов, $\times 200$.

Окраска гематоксилином и эозином

небольшие скопления макрофагов. Красная пульпа, занимающая относительно небольшую площадь, содержала большое количество гемокapилляров.

На 14-е сутки развития вирусной инфекции в ткани тимуса животных группы 1 сохранялось увеличение зоны коркового вещества, инфильтрированного Т-лимфоцитами, которые густо заполняли просветы эпителиального каркаса железы. В подкапсулярной зоне коркового вещества выявлялись крупные пролиферирующие лимфоидные клетки – лимфобласты, которые обнаруживались также в глубине коркового вещества. Хорошо были видны эндотелиальные клетки многочисленных гемокapилляров, которые создают гематотканевый барьер, предохраняющий дифференцирующиеся лимфоциты от избытка антигенов. Выявлялась хорошо различимая граница между корковым и мозговым веществом. Последнее имело более светлую окраску вследствие содержания значительно меньшего количества лимфоцитов. В средней части мозгового вещества определялись немногочисленные варьирующие по форме тельца Гассалья (рис. 3, а).

В лимфоузлах мышей группы 1 на 14-е сутки наблюдались приостановка регенеративных процессов и нормализация структуры. В коре лимфоузлов обнаруживались лимфатические фолликулы I стадии развития (формирование центров размножения), которые имели небольшой центр, состоящий пре-

имущественно из молодых клеток лимфоэпителиального ряда, с базофильной цитоплазмой, поэтому эти центры выглядели более темными. В них выявлялись единичные митотически делящиеся клетки. Вокруг некоторых фолликулов обнаруживалась «корона» из малых лимфоцитов, что характерно для стадии относительного покоя. Кровеносные сосуды и капилляры внутри мозговых тканей лимфоузлов были свободны от эритроцитов. Хорошо определялись ретикулоэндотелиальные «береговые» клетки, образующие стенку синусов (рис. 3, б).

При исследовании селезёнки животных группы 1 на 14-е сутки после инфицирования гриппом также наблюдалась нормализация её строения. Трабекулы селезёнки, отходящие от соединительнотканной капсулы внутрь и в глубоких её частях анастомозирующие между собой, были представлены преимущественно эластическими волокнами. Красная пульпа преобладала над белой. Основу пульпы составляла ретикулярная ткань, образующая её строму. В адвентиции артерий, пронизывающих селезёнку, определялась лимфоидная ткань в виде округлых или овальных скоплений – лимфатических фолликулов (рис. 3, в).

У животных группы 2 на 7-е сутки развития гриппозной инфекции в ткани тимуса обнаруживалось увеличение зоны коркового вещества и чётко определялась граница между корковым и мозговым веществом. Хорошо визуализировался сетчатый эпителиаль-




Рис. 3. Органы мышей группы 1, инфицированных вирусом гриппа через 6 месяцев после введения кЛККЧ, на 14-е сутки : а) тимус – крупные пролиферирующие лимфоидные клетки, многочисленные гемокapилляры, создающие гематотканевый барьер, $\times 200$; б) лимфоузел – лимфатические фолликулы с небольшим центром, состоящим из молодых клеток с базофильной цитоплазмой, $\times 400$; в) селезёнка – преобладание красной пульпы над белой, ретикулярная ткань с гемокapиллярами, $\times 400$. Окраска гематоксилином и эозином

ный остов железы. Выявлялись расширенные меж- и внутريدольковые артерии. Гематоканевый барьер был представлен кровеносными сосудами и капиллярами, образующими густую сеть в корковом веществе. В ткани мозгового вещества различались более крупные и светлые ядра ретикулоэндотелиальных клеток стромы и многочисленные темные мелкие ядра лимфоцитов. Тельца Гассалья встречались редко. Проллиферирующие лимфобласты давали новые генерации лимфоцитов, что свидетельствовало о регенерации и обновлении тимуса (рис. 4, *а*).

В лимфоузлах животных группы 2 в рассматриваемый период, как и у мышей группы 1 на 7-е сутки после инфицирования, обнаруживалось большое количество лимфатических фолликулов II и III стадий развития. Морфологическая картина строения лимфоузлов свидетельствовала об интенсивных регенеративных процессах (рис. 4, *б*).

торые расслаивались циркулярно направленными толстыми ретикулярными волокнами. Краевая зона фолликулов представляла собой переходную область между белой и красной пульпой. Центры размножения фолликулов состояли из пролиферирующих В-лимфобластов и ретикулярных клеток. Здесь же обнаруживались небольшие скопления макрофагов. Красная пульпа содержала большое количество гемокапилляров (рис. 4, *в*).

На 14-е сутки развития вирусной инфекции в ткани тимуса мышей группы 2 сохранялось некоторое увеличение зоны коркового вещества, которое было инфильтрировано Т-лимфоцитами, густо заполняющими просветы эпителиального каркаса железы. В подкапсулярной зоне и в глубине коркового вещества выявлялись пролиферирующие лимфобласты. Хорошо просматривались эндотелиальные клетки многочисленных гемокапилляров, создающих гематоканевый ба-

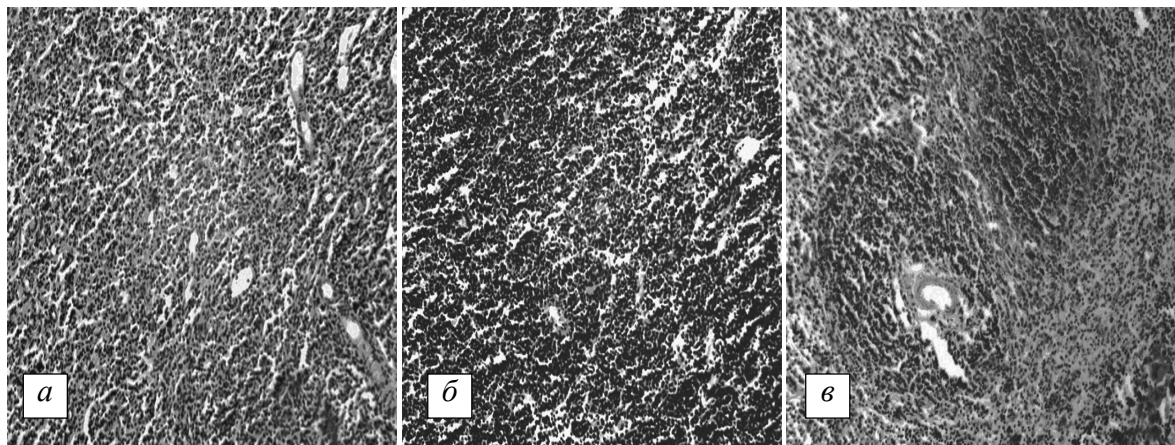


Рис. 4. Органы мышей группы 2, инфицированных вирусом гриппа через 6 месяцев после введения плазмы кЛККЧ, на 7-е сутки : *а*) тимус – крупные лимфоидные клетки в корковом веществе, кровеносные сосуды и гемокапилляры гематоканевого барьера, $\times 200$; *б*) лимфоузел – лимфатические фолликулы с небольшим центром, состоящим из молодых клеток с базофильной цитоплазмой, $\times 200$; *в*) селезенка – красная и белая пульпа, ретикулярная ткань с кровеносными сосудами и капиллярами, скопления макрофагов, $\times 200$. Окраска гематоксилином и эозином

В ткани селезенки животных этой группы на 7-е сутки после инфицирования также преобладала белая пульпа над красной, что свидетельствовало о раздражении лимфоидной ткани антигенами. В многочисленных лимфатических фолликулах селезенки можно было различить периартериальные зоны (центры размножения), занимающие небольшие участки фолликула около артериол. Мантийный слой фолликулов характеризовался слоистым расположением малых Т- и В-лимфоцитов, ко-

рьер. Выявлялась хорошо различимая граница между корковым и мозговым веществом, которое имело более светлую окраску из-за содержания значительно меньшего количества лимфоцитов. В средней части мозгового вещества обнаруживались немногочисленные варьирующие по форме тельца Гассалья (рис. 5, *а*).

В лимфоузлах животных группы 2 на 14-е сутки наблюдалась приостановка регенеративных процессов. В коре лимфоузлов обна-

руживались лимфатические фолликулы на стадии формирования центров размножения (I стадия развития), которые имели небольшой центр, состоящий главным образом из молодых клеток лимфопоэтического ряда с базофильной цитоплазмой, за счёт чего эти центры выглядели более тёмными. В них выявлялись единичные митотически делящиеся клетки. Вокруг некоторых фолликулов обнаруживалась «корона» из малых лимфоцитов, что характерно для стадии относительного покоя. Внутри мозговых тканей лимфоузлов обнаруживались кровеносные сосуды и капилляры без эритроцитов. Хорошо определялись «береговые» ретикулоэндотелиальные клетки, образующие стенки синусов. Таким образом, по морфологическим признакам можно говорить о нормализации структуры лимфоузлов к 14-м суткам развития гриппозной инфекции у мышей данной группы (рис. 5, б).

тиции артерий, пронизывающих селезёнку, определялась лимфоидная ткань в виде лимфатических фолликулов – округлых или овальных скоплений. Обнаруживались небольшие скопления макрофагов (рис. 5, в).

У животных группы 3 на 7-е сутки после инфицирования летальной дозой вируса гриппа в ткани тимуса отмечалось уменьшение количества лимфоцитов, особенно в корковом веществе, появлялись липидные включения в соединительнотканых клетках ткани септ. Граница между корковым и мозговым веществом определялась слабо. Выявлялось увеличение количества слоистых эпителиальных телец Гассалья и разрастание эпителиальной стромы. Наблюдалось увеличенное количество макрофагов (рис. 6, а).

В лимфоузлах животных группы 3 в этот период местами наблюдалось слияние лимфатических фолликулов в массы неопределённой формы, выявлялись скопления фаго-

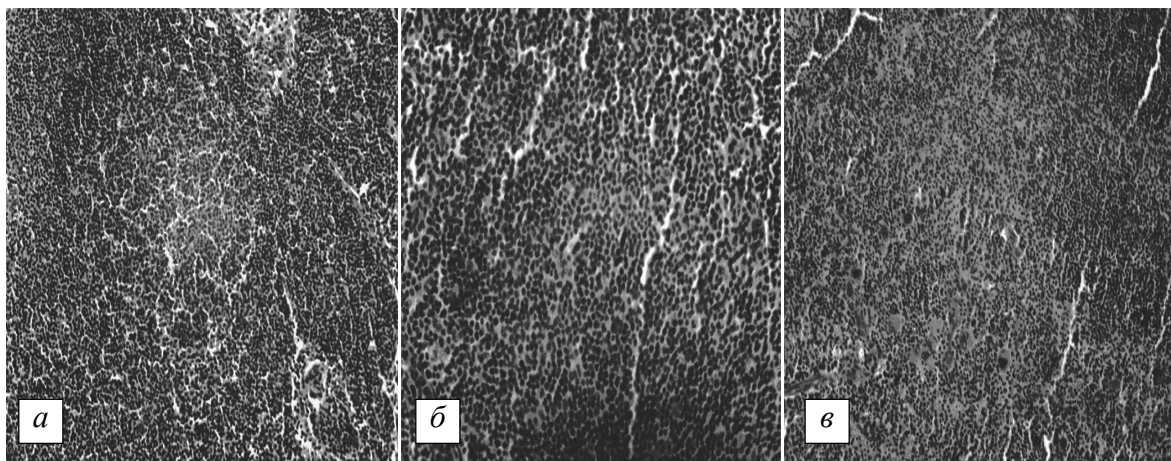


Рис. 5. Органы мышей группы 2, инфицированных вирусом гриппа через 6 месяцев после введения плазмы кЛККЧ, на 14-е сутки : а) тимус – большое количество лимфоидных клеток в корковом веществе, $\times 200$; б) лимфоузел – лимфатические фолликулы с небольшим центром, состоящим из молодых клеток, $\times 400$; в) селезенка – красная и белая пульпа, ретикулярная ткань с кровеносными сосудами и капиллярами, небольшие скопления макрофагов, $\times 200$.

Окраска гематоксилином и эозином

При исследовании селезёнки животных группы 2 на 14-е сутки также обнаруживалась нормализация её строения. Трабекулы селезёнки отходили от соединительнотканной капсулы внутрь, в глубоких её частях анастомозировали между собой и были представлены преимущественно эластическими волокнами. Красная пульпа преобладала над белой. Основу пульпы составляла ретикулярная ткань, образующая её строму. В адвен-

цитирующих клеток. Это указывало на реактивность лимфатических фолликулов, связанную с интоксикацией организма вирусного генеза. Кроме того, наблюдалась дилатация кровеносных сосудов лимфоузлов (рис. 6, б).

При гистологическом исследовании в селезёнке мышей группы 3 на 7-е сутки развития гриппа обнаруживались инфильтрация лейкоцитами пульпы селезёнки, частые скопле-

ния макрофагов с фагоцитированными лимфоцитами или их фрагментами в виде хромофильных телец, полнокровие и экссудация, а также дегенеративные изменения со стороны тканевых элементов пульпы и фолликулов (рис. 6, в).

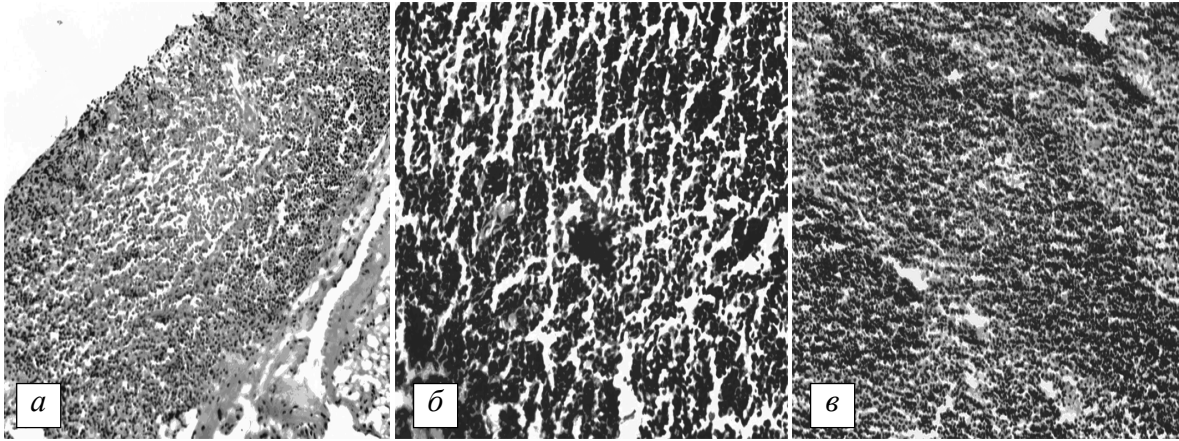


Рис. 6. Органы мышей группы 3, инфицированных вирусом гриппа через 6 месяцев после введения ЯСК кЛККЧ, на 7-е сутки : а) тимус – уменьшение зоны коркового вещества, плохо определяемая граница между корковым и мозговым веществом, $\times 200$; б) лимфоузел – лимфатические фолликулы со скоплениями фагоцитирующих клеток, дилатация кровеносных сосудов, $\times 400$; в) селезенка – полнокровие, инфильтрация пульпы селезенки лейкоцитами, скопления макрофагов, $\times 200$. Окраска гематоксилином и эозином

На 14-е сутки после инфицирования вирусом гриппа у животных группы 3 в ткани тимуса наблюдалось некоторое увеличение зоны коркового вещества и умеренная инфильтрация его Т-лимфоцитами. В глубине коркового вещества обнаруживались пролиферирующие лимфобласты. Хорошо определялись многочисленные гемокапилляры и дилатированные кровеносные сосуды. Граница между корковым и мозговым веществом была хорошо различима. Мозговое вещество имело более светлую окраску вследствие содержания значительно меньшего количества лимфоцитов. В средней его части определялись немногочисленные тельца Гассалья (рис. 7, а).

В лимфоузлах мышей группы 3 в рассматриваемый период наблюдалась нормализация структуры. В коре лимфоузлов обнаруживались лимфатические фолликулы с формированием центров размножения, состоящие из молодых клеток лимфопоэтического ряда с базофильной цитоплазмой, в результате чего эти центры выглядели более темными. Кровеносные сосуды и капилляры внутри мозговых тканей лимфоузлов были

свободны от эритроцитов. Хорошо определялись ретикулоэндотелиальные «береговые» клетки стенки синусов (рис. 7, б).

При исследовании селезенки животных группы 3 на 14-е сутки также определялась тенденция к нормализации её строения. Тра-

бекулы селезенки анастомозировали между собой в глубоких её частях. Строму пульпы составляла ретикулярная ткань. Белая пульпа преобладала над красной. В адвентиции артерий, пронизывающих селезенку, определялась лимфоидная ткань в виде округлых скоплений, представляющих собой лимфатические фолликулы, выявлялись скопления макрофагов (рис. 7, в).

У животных группы 4 на 7-е сутки после инфицирования в ткани тимуса определялась граница между корковым и мозговым веществом и увеличение зоны коркового вещества. Чётко определялся эпителиальный сетчатый остов железы. Выявлялись расширенные меж- и внутривольковые артерии. Кровеносные сосуды и капилляры образовывали густую сеть в корковом веществе. В ткани мозгового вещества различались более крупные и светлые ядра ретикулоэндотелиальных клеток стромы и многочисленные тёмные мелкие ядра лимфоцитов. Редко встречались тельца Гассалья. Лимфобласты пролиферировали и давали новые генерации лимфоцитов, что является свидетельством регенерации и обновления тимуса (рис. 8, а).

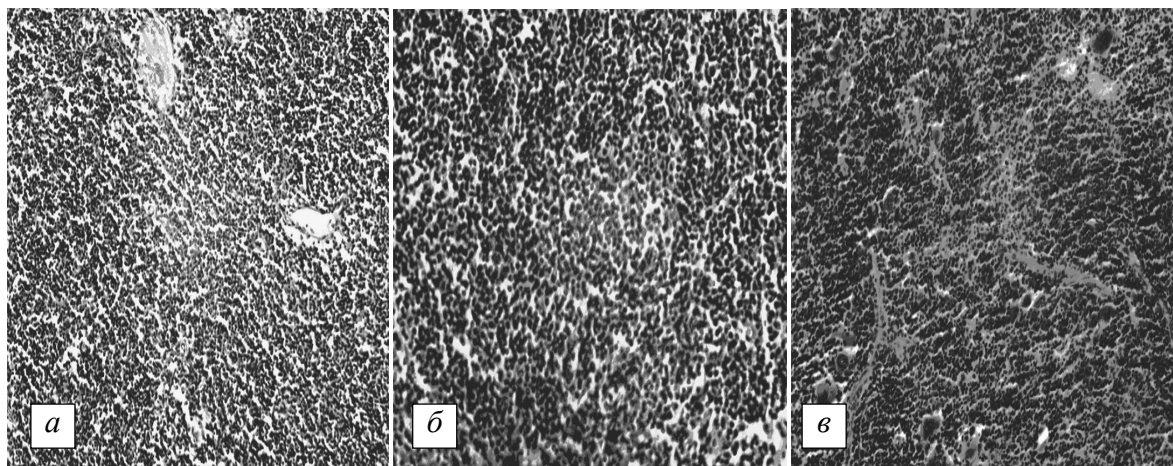


Рис. 7. Органы мышей группы 3, инфицированных вирусом гриппа через 6 месяцев после введения ЯСК кЛККЧ, на 14-е сутки : а) тимус – многочисленные гемокапилляры и дилатированные кровеносные сосуды коркового вещества, $\times 200$; б) лимфоузел – лимфатические фолликулы с более темными центрами размножения, $\times 400$; в) селезенка – трабекулы селезенки, округлые скопления лимфоидной ткани, скопления макрофагов, $\times 200$. Окраска гематоксилином и эозином

В ткани лимфоузлов животных группы 4 в этот период наблюдалось большое количество лимфатических фолликулов II и III стадий развития. На II стадии развития у лимфатических фолликулов центры размножения были крупнее и содержали большее количество митотически делящихся клеток лимфопоэтического ряда (от 10 и более на срезе). Центральная часть фолликула была более светлой. III стадия развития лимфатических фолликулов характеризовалась «коронай» из малых лимфоцитов вокруг светлых центров и некоторым уменьшением количества митотически делящихся клеток и молодых клеток лимфопоэтического ряда. Такое строение ткани свидетельствовало об интенсификации регенеративных процессов в лимфоузлах (рис. 8, б).

В ткани селезёнки животных группы 4 на 7-е сутки развития гриппозной инфекции белая пульпа преобладала над красной, что свидетельствует о раздражении лимфоидной ткани антигенами. В многочисленных лимфатических фолликулах различались периартериальные зоны, так называемые центры размножения, занимающие небольшие участки фолликулов около артериол. Хорошо просматривался мантийный слой со слоистым расположением малых Т- и В-лимфоцитов, образующих «корону», расслоенную ретикулярными волокнами. Краевая зона представляла собой переходную область между белой и красной пульпой. Центры размножения

фолликулов селезёнки состояли из ретикулярных клеток и пролиферирующих В-лимфобластов. Здесь же обнаруживались небольшие скопления макрофагов. Красная пульпа занимала относительно небольшую площадь и содержала большое количество гемокапилляров (рис. 8, в).

На 14-е сутки после инфицирования у животных группы 4 в ткани тимуса наблюдалось увеличение зоны коркового вещества и инфильтрация его Т-лимфоцитами, густо заполнявшими просветы эпителиального каркаса железы. В подкапсулярной зоне коркового вещества выявлялись крупные пролиферирующие лимфобласты, которые обнаруживались также в глубине коркового вещества. Хорошо определялись эндотелиальные клетки многочисленных гемокапилляров, создающих гематотканевый барьер.

Граница между корковым и мозговым веществом была хорошо различима. Мозговое вещество имело более светлую окраску вследствие содержания значительно меньшего количества лимфоцитов. В средней его части определялись немногочисленные, варьирующие по форме тельца Гассала (рис. 9, а).

В лимфоузлах и селезёнке мышей группы 4 на 14-е сутки наблюдения отмечали нормализацию структуры органов (рис. 9, б, в). При этом морфологическая картина мало отличалась от интактного контроля и состояния этих органов у неинфицированных животных группы 4.

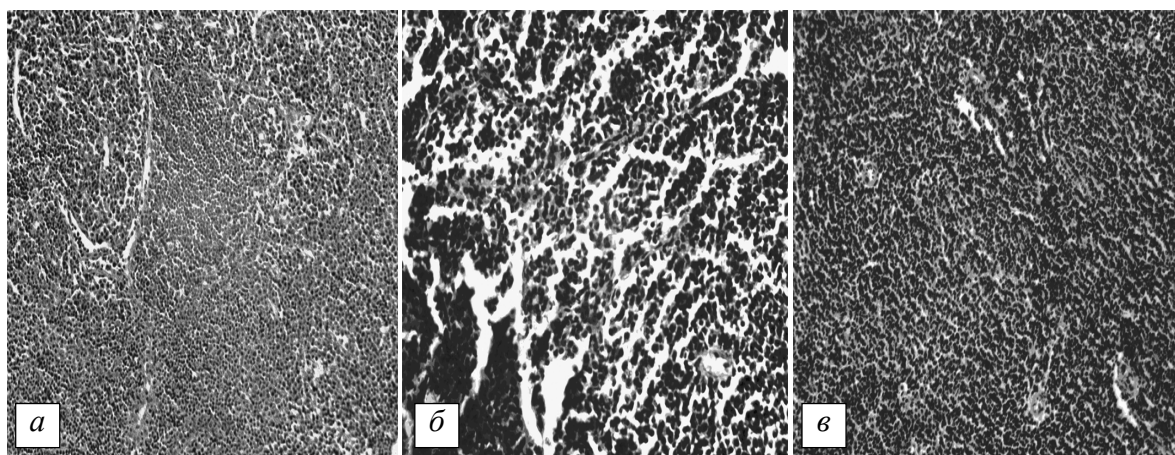


Рис. 8. Органы мышей группы 4, иммунизированных вирусом гриппа в дозе $LD_{25/10}$, которых через 6 месяцев инфицировали вирусом гриппа в летальной дозе $LD_{100/10}$ на 7-е сутки :
 а) тимус – густая сеть кровеносных сосудов, содержащих эритроциты, и капилляров в корковом веществе тимуса, $\times 200$; б) лимфоузел – лимфатические фолликулы на II и III стадиях развития, $\times 400$; в) селезенка – преобладание белой пульпы над красной, скопления макрофагов, $\times 200$. Окраска гематоксилином и эозином

При гистологическом исследовании иммунокомпетентных органов мышей 5-й и 6-й групп были выявлены идентичные патологические изменения.

чае временная (быстрая или акцидентальная) инволюция была обусловлена воздействием чрезвычайно сильного раздражителя – инфицирования вирусом гриппа. Такая

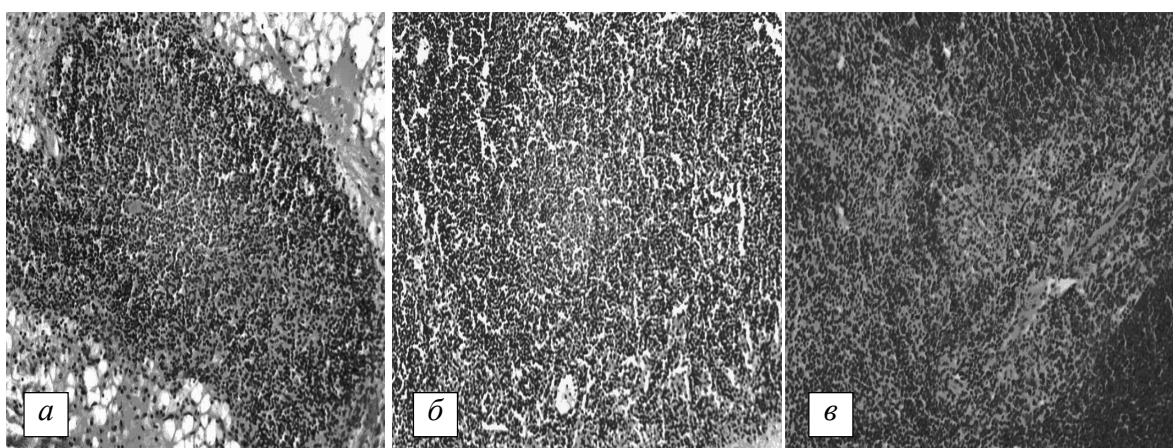


Рис. 9. Органы мышей группы 4, иммунизированных вирусом гриппа в дозе $LD_{25/10}$, которых через 6 месяцев инфицировали вирусом гриппа в летальной дозе $LD_{100/10}$ на 14-е сутки :
 а) тимус – корковое вещество, инфильтрированное Т-лимфоцитами, густая сеть кровеносных сосудов и капилляров в мозговом веществе, $\times 200$; б) лимфоузел – формирование центров размножения, $\times 200$; в) селезенка – преобладание белой пульпы над красной, скопления макрофагов, $\times 200$. Окраска гематоксилином и эозином

В тимусе животных этих групп на 7-е сутки после инфицирования летальной дозой вируса гриппа отмечались инволютивные изменения, проявлявшиеся уменьшением количества лимфоцитов, особенно в корковом веществе, появлением липидных включений в соединительнотканых клетках и развитием жировой ткани в септах. В данном слу-

стресс-реакция сопровождалась массовой гибелью лимфоцитов, в результате чего граница между корковым и мозговым веществом была менее заметной. Отмечалось разрастание эпителиальной стромы и увеличение количества слоистых эпителиальных телец Гассала, увеличение количества макрофагов (рис. 10, а).

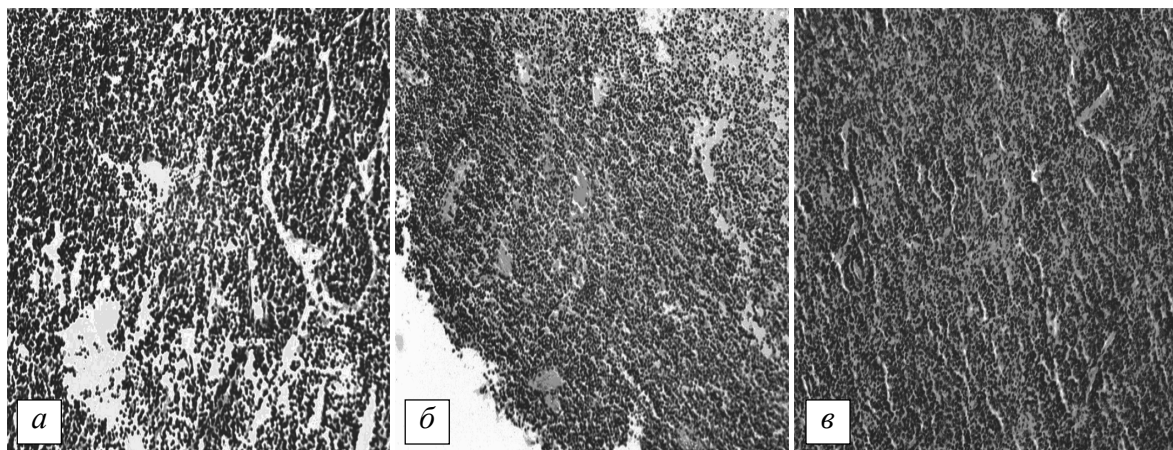


Рис. 10. Органы мышей 5-й и 6-й групп, инфицированных вирусом гриппа через 6 месяцев после введения как лаферобиона, так и физиологического раствора, на 7-е сутки: а) тимус – инволютивные изменения, массовая гибель лимфоцитов, граница между корковым и мозговым веществом не определяется, $\times 200$; б) лимфоузел – дилатация кровеносных сосудов и кровоизлияния, $\times 200$; в) селезенка – полнокровие, экссудация и инфильтрация лейкоцитами пульпы селезенки, $\times 200$. Окраска гематоксилином и эозином

В лимфоузлах животных групп 5 и 6 на 7-е сутки после инфицирования происходили следующие патологические изменения: в центральной части лимфоузлов лимфатические фолликулы местами сливались в массы неопределенной формы, имелись скопления фагоцитирующих клеток (реактивные центры). Это указывало на высокую реактивность лимфатических фолликулов при интоксикации организма, в данном случае – вирусного происхождения. Кроме того, наблюдалась дилатация кровеносных сосудов лимфоузлов. При этом обнаруживались множественные кровоизлияния, когда кровь из сосудов изливалась в их синусы, где часто определялись эритроциты, что характерно при воспалительных процессах (рис. 10, б).

При гистологическом исследовании в селезенке мышей групп 5 и 6 в данный период развития инфекционного процесса были выявлены изменения, характерные для острых инфекций: полнокровие, экссудация и инфильтрация лейкоцитами пульпы селезенки; пролиферация В-лимфобластов в центрах размножения фолликулов; скопления макрофагов с фагоцитируемыми лимфоцитами или их фрагментами в виде хромофильных телец; дегенеративные и некротические изменения со стороны тканевых элементов пульпы и фолликулов (рис. 10, в).

Таким образом, полученные данные свидетельствуют о том, что при развитии гриппозной инфекции в патологический процесс

включаются все иммунокомпетентные органы, обеспечивая формирование иммунного ответа на внедрение и распространение вирусного агента. Патологические изменения в тимусе мышей групп 5 и 6 после инфицирования вирусом гриппа говорят о формировании стресс-реакции, при которой происходит выброс Т-лимфоцитов в кровь и массовая гибель лимфоцитов в самом органе, особенно в корковом веществе. Акцидентальная инволюция тимуса в этом случае связана как с лимфоцитозом, так и с фагоцитозом макрофагами внешне неизмененных лимфоцитов [18,19]. Известно также, что появление большого количества телец Гассалья в тимусе является признаком повышения утилизации различных типов Т-лимфоцитов, в том числе и аутореактивных клонов, путём апоптоза [17]. Кроме того, тельца Гассалья ответственны за синтез ряда хемокинов, принимающих участие в регуляции иммунного ответа организма при попадании антигена [16]. Морфологические изменения в ткани тимуса в условиях развития экспериментальной гриппозной инфекции говорят об интенсивной антигенной стимуляции органа, что влечёт за собой инволютивные изменения и массовую гибель лимфоцитов.

Реактивное состояние лимфатических узлов и селезенки животных групп 5 и 6 свидетельствовало о присоединении вторичной бактериальной инфекции на фоне массивной вирусной экспансии [11]. Известно, что степень макрофагально-плазмочитарной трансформа-

ции лимфоидной ткани отражает напряженность иммуногенеза и уровень выработки антител клетками плазмоцитарного ряда [18].

Полученные результаты исследования подтверждаются работами и других авторов [1, 2, 11], которые показали, что вирус гриппа способен угнетать защитные системы организма, способствуя формированию транзиторного иммунодефицитного состояния. На фоне вазопаралитического и иммуносупрессивного действия вируса активируется вторичная инфекция, которая и определяет основные морфологические изменения в органах и тканях.

Предварительное введение кЛККЧ оказывало модулирующее действие на активность иммунной системы организма, что в дальнейшем приводило к быстрому и эффективному ответу на внедрение патогена. Предварительное введение кЛККЧ препятствовало акцидентальной инволюции тимуса экспериментальных животных в условиях последующего инфицирования в летальной дозе вирусом грип-

па. В лимфатических узлах и селезёнке в ответ на антигенную стимуляцию имело место расширение Т-зависимых зон, что говорит о развитии клеточных иммунных реакций [18, 19]. Вероятно, такого рода реакции иммунокомпетентных органов можно объяснить более эффективной презентацией антигена клетками моноцитарно-фагоцитарной системы [20]. Кроме того, после введения кЛККЧ и последующего инфицирования гриппом у экспериментальных животных происходило стремительное нарастание титра специфических противовирусных антител в сыворотке крови [21, 22], свидетельствующее об активации гуморального звена иммунитета.

Выводы

Полученные данные свидетельствуют о способности криоконсервированного лейкоконцентрата кордовой крови человека при его интраназальном введении оказывать модифицирующее влияние на состояние центрального и периферических органов иммунной системы организма.

Список литературы

1. *Малый В. П.* Грипп: пособие для врачей / В. П. Малый, М. Г. Романцов, Т. В. Сологуб. – СПб. – Харьков, 2007. – 61 с.
2. *Возианова Ж. И.* Инфекционные и паразитарные болезни : в 3 т. / под ред. Ж. И. Возиановой. – К. : Здоров'я, 2000. – Т. 1. – 904 с.
3. *Del Giudice G.* What are the limits of adjuvanticity? / G. Del Giudice, A. Podda, R. Rappuoli // *Vaccine*. – 2001. – № 15 (20, suppl 1). – P. 38–41.
4. *Маркова Т. П.* Профилактика и лечение респираторных инфекций / Т. П. Маркова // *Российский медицинский журнал*. – 2010. – № 2. – С. 77–78.
5. *Пугачев О. Н.* Природный резервуар вирусов гриппа А / О. Н. Пугачев, М. В. Крылов, Л. М. Белова // *Международный вестник ветеринарии*. – 2008. – № 2. – С. 12–17.
6. Опыт клинического применения препарата «Гемокорд» / А. А. Цуцаева, В. И. Грищенко, А. Я. Цыганенко [и др.] // *Експериментальна і клінічна медицина*. – 2005. – № 3. – С. 104–107.
7. Кордовая кровь как компонент поддерживающей терапии / А. А. Цуцаева, О. В. Кудкоцева, А. В. Щеглов [и др.] // *Проблемы криобиологии*. – 2001. – Т. 11, № 3. – С. 93.
8. Гемокорд – новый препарат для профилактики респираторных и вирусных инфекций / А. А. Цуцаева, Т. А. Глушко, Е. С. Онасенко [и др.] // *Аллергология и иммунология*. – 2005. – Т. 6, № 2. – С. 193–194.
9. *Ушкалова А. В.* Противовирусные средства для профилактики гриппа и других респираторных инфекций / А. В. Ушкалова // *Трудный пациент*. – 2006. – № 1. – С. 15–23.
10. *Бровко О.* Новий імунобіологічний противірусний препарат кордової крові людини – «Гемокорд» / О. Бровко, С. Черноусова, І. Желтякова // *Молодь і поступ біології : зб. тез IV Міжнародної наукової конференції студентів і аспірантів*. – Львів, 2008. – С. 297–298.
11. Грипп и гриппоподобные инфекции (включая и особо опасные формы). Фундаментальные и прикладные аспекты изучения / под ред. В. И. Покровского, Д. К. Львова, О. И. Киселева, Ф. И. Ершова. – СПб., 2008. – 109 с.
12. Патент Украины, № 31847А, МПК⁷ А01№1/02. Спосіб криоконсервування кровотворних клітин кордової крові / Цуцаєва А. О., Грищенко В. І. [та ін.]; заявник і патентовласник Інститут проблем криобіології і криомедицини. – Заявл. 05.11.98 ; опубл. 15.12.2000, Бюл. № 7.

13. Гольцев А. Н. Пуповинная кордовая кровь человека как источник гемопоэтических клеток для клинического применения. Часть 2. Иммунологическая характеристика / А. Н. Гольцев, Т. А. Калиниченко // Проблемы криобиологии. – 1998. – № 2. – С. 3–21.
14. Цуцаева А. А. Заготовка, криоконсервирование и клиническое применение гемопоэтических клеток кордовой крови человека : методические рекомендации / А. А. Цуцаева, В. И. Грищенко, О. С. Прокопчук [и др.]. – Харьков, 2000. – 20 с.
15. Коржевский Д. Э. Основы гистологической техники / Д. Э. Коржевский, А. В. Гиляров. – СПб. : СпецЛит, 2010. – 96 с.
16. Беловешкин А. Г. Роль телец Гассала тимуса человека в позитивной и негативной селекции тимоцитов / А. Г. Беловешкин // Молодой ученый. – 2012. – № 7. – С. 334–338.
17. Douek D. C. T-cell apoptosis and differential human leucocyte antigen class II expression in human thymus / D. C. Douek, D. M. Altmann // Immunology. – 2000. – № 99 (2). – P. 249–256.
18. Струков А. И. Патологическая анатомия / А. И. Струков, В. В. Серов. – М. : Медицина, 1995. – 696 с.
19. Черствый Е. Д. Лекции по патологической анатомии / Е. Д. Черствый. – Минск : Асар, 2006. – 464 с.
20. Кожина О. Ю. Роль моноцитарно-фагоцитарной системы в формировании противовирусной резистентности после введения компонентов криоконсервированного лейкоконцентрата кордовой крови / О. Ю. Кожина, Е. А. Порожан // Проблемы криобиологии. – 2012. – Т. 22, № 2. – С. 30.
21. Инфицирование животных вирусом гриппа после предварительного введения препарата «Криоцелл-гемокорд». Сообщение I. Изучение функциональной активности иммунокомпетентных органов мышей / Е. С. Онасенко, Е. В. Бровко, В. В. Волина, В. Л. Пономарева // Проблемы криобиологии. – 2010. – Т. 20, № 1. – С. 99–105.
22. Кожина О. Ю. Роль криоконсервированного лейкоконцентрата кордовой крови в коррекции различных форм иммунодефицитных состояний / О. Ю. Кожина, К. А. Гольцев, Н. А. Бондарович // Украинский журнал гематологии и трансфузиологии. – 2012. – № 4 (15). – С. 194–196.

О.Ю. Кожина, В.В. Волина, А.М. Гольцев

МОРФОЛОГІЧНИЙ СТАН ІМУНОКОМПЕТЕНТНИХ ОРГАНІВ МИШЕЙ, ІНФІКОВАНИХ ВІРУСОМ ГРИПА ПІСЛЯ ВВЕДЕННЯ КРІОКОНСЕРВОВАНОЇ КОРДОВОЇ КРОВІ

Проведено порівняльний морфологічний аналіз стану органів імунної системи мишей (тимуса, селезінки, лімфатичних вузлів) після інтраназального введення криоконсервованого лейкоконцентрату кордової крові людини (кЛККЛ) або його компонентів і подальшого (через 6 місяців) інфікування летальною дозою вірусу грипу А. Показано, що кЛККЛ більшою мірою, ніж його компоненти, перешкодив швидкій інволюції тимуса в умовах прогресуючої вірусної експансії, забезпечував швидке відновлення структури імуннокомпетентних органів уже до 14-ї доби після інфікування. Отримані дані свідчать про здатність кЛККЛ справляти модифікуючий вплив на стан органів імунної системи організму.

Ключові слова: кордова кров, імуннокомпетентні органи, профілактика грипу.

O.Yu. Kozhyna, V.V. Volina, A.N. Goltsev

MORPHOLOGICAL STATE OF IMMUNE-COMPETENT ORGANS OF MICE, INFECTED BY INFLUENZA VIRUS AFTER INTRODUCTION BY CRYOPRESERVED CORD BLOOD

The comparative morphological analysis of mice immune system organs (thymus, spleen, lymph nodes) was carried out after intranasal administration of cryopreserved human cord blood leukoconcentrate (cHCBL) or its components and subsequent (in 6 months) contamination by lethal dose of type A influenza virus. It was shown, that cHCBL prevented fast thymic involution under progressing virus expansion and it was in the greater extent comparing to its components; moreover, it provided fast restoration of immune-competent organs structure already to the 14th day after contamination. The obtained data testify to the ability of cHCBL to render modifying effect on a state of immune system organs.

Key words: cord blood, immune-competent organs, flu prevention.

Поступила 21.03.13