

УДК 616.24-002.54/57:615.015.8:616.091.8

І.В. Ліскіна, О.О. Олексинська

*ДУ «Національний інститут фтизіатрії і пульмонології
ім. Ф.Г. Яновського НАМН України», м. Київ*

СУЧАСНИЙ ПАТОМОРФОЗ ПРОГРЕСУЮЧОГО МУЛЬТИРЕЗИСТЕНТНОГО ФІБРОЗНО-КАВЕРНОЗНОГО ТУБЕРКУЛЬОЗУ ЛЕГЕНЬ З ПОЗИЦІЙ МОРФОЛОГІЧНОЇ ХАРАКТЕРИСТИКИ ЗБУДНИКА ТА ЙОГО ЛОКАЛІЗАЦІЇ В ЛЕГЕНЕВІЙ ТКАНИНІ

Представлені результати прямого виявлення різних форм *M. tuberculosis* при гістологічному дослідженні легеневої тканини від 20 прооперованих хворих з прогресуючим перебігом мультирезистентного фіброзно-кавернозного туберкульозу легень за морфологічними ознаками. Визначена частота зустрічальності різних морфологічних форм МБТ в різних гістологічних структурах легень, проведений кількісний аналіз щодо виявлення окремих його форм з різною локалізацією. Дійшли висновку щодо особливостей локалізації *M. tuberculosis* в легеневої тканині, з акцентуванням уваги на тих гістологічних структурах, в яких найбільш часто можна виявити збудника.

Ключові слова: мультирезистентний фіброзно-кавернозний туберкульоз легень, морфологія та локалізація *M. tuberculosis*.

Останні 10–15 років характеризуються значними змінами як клінічних проявів туберкульозного процесу, так і патологоанатомічних характеристик, зокрема легеневого туберкульозу. Багато дослідників відмічають посилення тяжкості клінічного перебігу власне легеневого туберкульозу, виражений «сплеск» кількості його гостро прогресуючих випадків [1]. Патологи акцентують увагу на зростанні частки тяжких форм ураження легень з розповсюдженими казеозно-некротичними змінами, розпадом та формуванням каверн [2].

Достеменно встановлено, що сучасна ситуація з туберкульозом значною мірою визначається змінами біологічних властивостей збудника та структури популяції мікобактерій туберкульозу (МБТ), з доведеними абсолютним та відносним збільшенням кількості медикаментозно-стійких мікроорганізмів. Значна кількість наукових публікацій присвячена ретельному дослідженню динаміки частоти медикаментозної стійкості МБТ, характеру спектра медикаментозної стійкості та окремих його характеристик [3]. З'ясовано, що в

рази зросла частота первинної хіміорезистентності, зменшилася частка випадків з монорезистентністю МБТ, й навпаки, суттєво зросла частка мультирезистентних МБТ і прогресивно зростає кількість випадків з розширеною резистентністю збудника [3]. Дослідження останніх років показали, що ступінь життєздатності МБТ також визначає тяжкість перебігу захворювання, патоморфологічну характеристику специфічного процесу та ефективність його лікування.

Туберкульозний процес, викликаний медикаментозно-резистентними МБТ, вкрай важко піддається терапевтичному лікуванню, призводить до появи тяжких хронічних, практично невиліковних форм хвороби без додаткового хірургічного втручання [4, 5]. На теперішній час хворі з мультирезистентним туберкульозом складають найтяжчу категорію хворих з несприятливим подальшим прогнозом. Туберкульозний процес у таких хворих звичайно є розповсюдженим, супроводжується значними деструктивними змінами й набуває прогресуючого характеру з тривалим, рецидивуючим

© І.В. Ліскіна, О.О. Олексинська, 2013

бациловиділенням у таких пацієнтів [4, 6, 7]. Просліджується чітка тенденція зв'язку імунологічних та морфологічних особливостей гостро прогресуючого фіброзно-кавернозного туберкульозу (ФКТ) легень з появою та широкою розповсюдженістю медикаментозно-резистентного туберкульозу [8].

Усі наведені факти безперечно свідчать про суттєвий сучасний патоморфоз туберкульозного запального процесу в широкому розумінні цього поняття: йдеться як про клінічні й патологоанатомічні прояви [9], так і про більш основоположні, фундаментальні процеси на тканинному рівні, біологічну еволюцію власне збудника туберкульозу. Наші дослідження певною мірою доповнюють сучасні відомості про зміни окремих ланок патогенетичних механізмів формування та тривало-прогресуючого розвитку туберкульозного процесу в легенях.

Метою роботи було дослідження розподілу та особливостей локалізації різних структур МБТ в ділянці каверни та перика-вітарних ділянках легеневої тканини у випадках мультирезистентного ФКТ легень з морфологічними ознаками його прогресування.

Матеріал та методи. Дослідженню підлягали мікропрепарати (гістопрепарати) легеневої тканини від 20 хворих, які були прооперовані в інституті з приводу неефективного хіміотерапевтичного лікування ФКТ легень або розвитку серйозних ускладнень на тлі несприятливого перебігу специфічного процесу. У всіх цих пацієнтів культуральними

мікробіологічними дослідженнями була верифікована мультирезистентність штамів МБТ з визначенням спектра стійкості МБТ до специфічних хіміопрепаратів. Узагальнені відомості щодо рівня хіміорезистентності та активності бактеріовиділення на час операції наведені в табл. 1.

Вік хворих варіював від 15 до 57 років, середній вік складав $(31,05 \pm 2,50)$ року, тривалість захворювання складала від 1 року до 20, (в середньому – $(4,05 \pm 0,92)$ року).

Для морфологічного дослідження на етапі вирізки операційного матеріалу відбирали ділянки легеневої тканини в зоні стінки візуально добре оформленої каверни, обов'язково із залученням прилеглої легеневої тканини. В кожному випадку по можливості вирізали 2–3 шматочки з різних ділянок каверни з прилеглою легеневою паренхімою.

Фрагменти легеневої тканини площею від 2×2 до 2×3 см (при товщині шматочків 0,4–0,5 см) фіксували в 10%-му нейтральному формаліні на фосфатному буфері; здійснювали стандартну проводку шматочків у висхідних спиртах й заливали їх у парафінові блоки, з яких у подальшому виготовляли гістопрепарати товщиною 5–6 мкм. Серійні зрізи тканини від кожного пацієнта забарвлювали оглядовою методикою гематоксилін-еозином та паралельно – на виявлення фібрину різного ступеня зрілості (методика МBS у модифікації Зербіно–Лукашевича) та за Цілем–Нільсеном, для прямого виявлення кислотостійких бактерій у легеневій тканині.

Таблиця 1. Характеристика бациловиділення та кількості хіміопрепаратів, до яких визначена стійкість у групі дослідження (абс.)

Параметр	Стать пацієнтів		Всього
	чоловіки	жінки	
Активне бациловиділення на момент оперативного втручання	6	7	13
Кількість препаратів, до яких наявна стійкість МБТ			
2	1	1	2
3	2	–	2
4		5	5
5	2	1	3
6		1	1
7 та більше	4	3	7

Примітка. В одному випадку (у жінки) дослідження мокроти не проводили.

Морфологічну активність специфічного запалення в легеневій тканині оцінювали згідно з 3-ступеневою градацією [10]. Виявлення структур МБТ проводили у зрізах, забарвлених за Цілем–Нільсеном, з використанням мікроскопа Olympus CX21, при робочому збільшенні $\times 1000$. Структури МБТ шукали по всьому зрізу тканини, оглянуто в середньому 30–40 полів зору (п/з) кожного зрізу.

Умовно прийняли наступну градацію при оцінці результатів власних спостережень: 1) паличковидні МБТ **рідко** зустрічалися при наявності їх 0–1 на 2–15 п/з; **помірна** кількість відповідала 1–2 одиницям на 1–2 п/з та **багато** – більше 5–7 на п/з; 2) у випадках кокових форм МБТ було прийнято, що **рідко** вони спостерігаються при кількості 0–5 одиниць на п/з; **помірна** кількість – при 5–15 на п/з та їх **багато** – при наявності їх не менше 20 в 1 п/з; 3) макрофаги з елементами МБТ оцінювали наступним чином: **рідко** – при наявності 1 клітини на 1–3–5 п/з, **помірна** кількість – 2–5 клітин в 1 п/з, **багато** – не менше 6 клітин в 1 п/з.

Результати та їх обговорення. При оглядовому гістологічному дослідженні препаратів легеневої тканини з ознаками ФКТ ураження в усіх 20 випадках морфологічно встановлений високий ступінь активності специфічного запального процесу. При ретельному дослідженні зрізів легеневої тканини на предмет виявлення структур МБТ враховували наявність як типових, паличкоподібних кислотостійких бактерій, так і наявність дрібних, так званих кокових форм бактерій та фрагментованих структур МБТ в клітинах-макрофагах (як моноядерних, так і багатоядерних). Зазначений підхід до визначення структур МБТ був обумовлений наступними міркуваннями. По-перше, ще в класичних роботах з біології МБТ [11] акцентувалася увага на значному поліморфізмі популяцій мікобактерій як у тканинах живого організму, так і в культурах, що пов'язано значною мірою зі стадіями розвитку самого збудника та з особистими характеристиками самої бактерії, зокрема з вираженістю її вірулентності. По-друге, не можна не враховувати тривалу дію попереднього медикаментозного лікування таких хворих, яка, безперечно, призводить до медикаментозного патоморфозу не тільки тканинної реакції макроорганізму хазяїна, але й до поліморфізму форм

власне самого збудника туберкульозу. На жаль, ці особливості в багатьох роботах недооцінюються, дослідники переважно акцентують увагу на типових паличковидних формах МБТ, зустрічаються окремі відомості про виявлення фрагментів МБТ в гігантських багатоядерних макрофагах [12].

Отримані результати щодо прямого виявлення структур МБТ безпосередньо в гістологічних структурах хронічної каверни та в прилеглих до неї перикавітарних ділянках легеневої тканини представлені в табл. 2, 3.

В цілому попередньо можна зазначити, що типові паличковидні мікобактерії в гістопрепаратах легень з прогресуючим перебігом хронічної форми мультирезистентного ФКТ зустрічаються досить рідко, переважають спостереження кокових форм та макрофагів з рештками МБТ. Насамперед, на нашу думку, цей факт обумовлений тривалим інтенсивним хіміотерапевтичним лікуванням хворих з групи спостереження, що й призводить до зменшення кількості типових паличкоподібних форм МБТ.

В структурах хронічної каверни в період прогресування специфічного запалення найбільш часто спостерігаються коковидні форми МБТ, практично в усіх випадках. Виявлені наступні чіткі тенденції щодо їх кількісного розподілу в стінці каверни: багато таких форм збудника можна виявити переважно у внутрішньому, некротичному шарі каверни, тоді як найрідше вони спостерігаються у зовнішньому, фіброзному шарі. Меншою мірою спостерігаються макрофаги з фрагментованими МБТ, причому переважно це моноядерні клітини, а не багатоядерні клітини Пирогова, найбільш часто вони виявлялися в грануляційному шарі (53 % спостережень). Найбільша їх кількісна представленість в тканині була на межі 1–2 шарів та в грануляційному шарі. Паличкоподібні форми МБТ найбільш рідко, порівняно з іншими структурами, виявляються в зрізах, найбільш часто (47–53 % спостережень) вони розташовувалися на межі внутрішнього, казеозно-некротичного шару каверни, де майже завжди спостерігається скупчення зрілого фібрину, та в грануляційній тканині 2-го шару каверни. Переважають спостереження поодиноких паличок в окремих полях зору. Лише в одному випадку спостерігали значну кількість

*Таблиця 2. Частота випадків спостережень різних форм МБТ та макрофагів з фрагментами МБТ у різних шарах хронічної каверни при загостренні специфічного запалення, 17 спостережень**

Форми мікобактерій туберкульозу та їх відносна кількість у зрізі	1-й казеозно-некротичний шар		Шар відкладання фібрину на межі 1-2 шарів каверни		Середнє значення вираженості зрілого фібрину		2-й грануляційний шар		3-й фіброзний шар		
	абс.	%	абс.	%	у. о.	абс.	%	абс.	%	абс.	%
Кокові форми	16	94,12	15	88,24	3,4	15	88,24	15	88,24	15	88,24
рідко	5	29,41	5	29,41	4,0	8	47,06	8	47,06	10	58,82
помірно	5	29,41	7	41,18	3,07	4	23,53	4	23,53	4	23,53
багато	6	35,29	3	17,65	3,17	3	17,65	3	17,65	1	5,88
Паличковидні форми	6	35,29	8	47,06	4,13	9	52,94	9	52,94	2	11,76
рідко	5	29,41	4	23,53	4,0	9	52,94	9	52,94	2	11,76
помірно	1	-	3	17,65	-	-	-	-	-	-	-
багато	-	-	1	4,0	4,0	-	-	-	-	-	-
Макрофаги (фрагменти МБТ)	6	35,29	4	23,53	-	12	12	12	12	9	52,94
рідко	6	35,29	3	17,65	3,83	6	6	6	6	7	41,18
помірно	-	-	1	5,29	2,0	4	4	4	4	2	11,76
багато	-	-	-	-	-	2	2	2	2	-	-

*Кількість спостережень відповідає кількості випадків, де в зрізах тканини добре представлена стінка каверни.

*Таблиця 3. Частота випадків спостережень різних форм МБТ та макрофагів з фрагментами МБТ у структурах перикавітарної ділянки при загостренні специфічного запалення, 20 спостережень**

Форми мікобактерій туберкульозу та їх відносна кількість у зрізі	Ділянки альвеолярної будови						Туберкульозні вогнища «капсула»				Запально-клітинні скупчення		Специфічні гранульоми		Сполучнотканинні тяжі			
	без ексудату		є ексудат в альвеолах		центральний некроз		абс.		%		абс.		%		абс.		%	
	абс.	%	абс.	%	абс.	%	абс.	%	абс.	%	абс.	%	абс.	%	абс.	%	абс.	%
Кокові форми	1/5	20,0	8/10	80,0	9/9	100,0	8/9	88,89	7/10	70,0	9/9	100,0	10/12	83,33	10/12	83,33	10/12	83,33
рідко	-	-	3	30,0	3	33,33	6	66,67	2	20,0	3	33,33	7	58,33	7	58,33	7	58,33
помірно	-	-	4	40,0	3	33,33	2	22,22	2	20,0	2	22,22	2	16,67	2	16,67	2	16,67
багато	1	20,0	1	10,0	3	33,33	-	-	3	30,0	4	44,44	1	8,33	4	44,44	1	8,33
Паличковидні форми	1/5	20,0	6/10	60,0	4/9	44,44	3/9	33,33	4/10	40,0	6/9	66,67	3/12	25,0	6/9	66,67	3/12	25,0
рідко	1	20,0	4	40,0	4	44,44	3	33,33	4	40,0	6	66,67	3	25,0	6	66,67	3	25,0
помірно	-	-	1	10,0	-	-	-	-	-	-	-	-	-	-	-	-	-	-
багато	-	-	1	10,0	-	-	-	-	-	-	-	-	-	-	-	-	-	-
Макрофаги (фрагменти МБТ)	5/5	100,0	9/10	90,0	3/9	33,33	8/9	88,89	10/10	100,0	5/9	55,56	9/12	75,0	5/9	55,56	9/12	75,0
рідко	3	60,0	5	50,0	1	11,11	1	11,11	4	40,0	3	33,33	6	50,0	3	33,33	6	50,0
помірно	1	20,0	2	20,0	1	11,11	5	55,56	2	20,0	2	22,22	2	16,67	2	22,22	2	16,67
багато	1	20,0	2	20,0	1	11,11	2	22,22	4	40,0	-	-	1	8,33	-	-	1	8,33

* Наявність окремих гістологічних структур спостерігали не в усіх випадках (гістологічних зрізах), загальна кількість спостережень окремих гістологічних структур позначена через /.

паличкоподібних МБТ в стінці каверни в легеневій тканині, на межі внутрішнього та грануляційного шарів (в ділянці скупчення фібрину). Слід зауважити, що в цьому випадку у пацієнта клінічно спостерігалось постійне бактеріовиділення з харкотинням, а результат посіву мокротиння, яке досліджували напередодні оперативного втручання, становив КСБ 4+, тобто спостерігали суцільний ріст колоній *M. tuberculosis*, відповідно до положень ВООЗ щодо оцінки результатів культурального дослідження.

Досить показовою є діаграма щодо загальної частоти виявлення різних форм МБТ в різних шарах каверни (рис. 1). Вона демонструє, що найчастіше різні форми МБТ зустрічаються саме в грануляційному шарі каверни, причому саме в цій ділянці кількісно переважають типові паличковидні форми МБТ.

Оскільки, за даними сучасних мікробіологічних досліджень [3], найбільшу життєздатність виказують саме типові паличковидні форми МБТ, то виявлені нами закономірності в локалізації різних форм збудника мають орієнтувати лікарів, зокрема хірургів, щодо забору найбільш оптимальних ділянок легень з проявами ФКТ для результативного

мікробіологічного дослідження на предмет виявлення МБТ та подальшого встановлення характеру можливої їх резистентності.

В перикавітарній зоні легеневої тканини зазвичай можна спостерігати різноманітні специфічні гістологічні структури, основні з яких – сполучнотканинні тяжі різної зрілості та вираженості, численні лімфоїдноклітинні нодулі, специфічні гранульоми на різних стадіях розвитку, туберкульозні вогнища (клінічний синонім – вогнища відсіву), осередки казеозної пневмонії, запально-клітинні скупчення без чітких ознак їх специфічності, відносно збережені ділянки альвеолярної будови – з та без наявності в них ексудату, причому ексудат може бути як практично гомогенний, так і містити значну кількість клітин. У різних випадках в гістологічних зрізах виявляються не всі зазначені структури, а лише частина з них, що й відображено в табл. 3.

Аналіз щодо різної морфологічної та кількісної представленості збудника проводили аналогічно до структур каверни. З'ясовано, що кокові форми МБТ у більшості випадків виявляються майже в усіх згаданих гістологічних структурах, окрім альвеол без ексудату. Практично завжди їх можна ідентифікувати в некротичному вмісті туберкульозного вог-

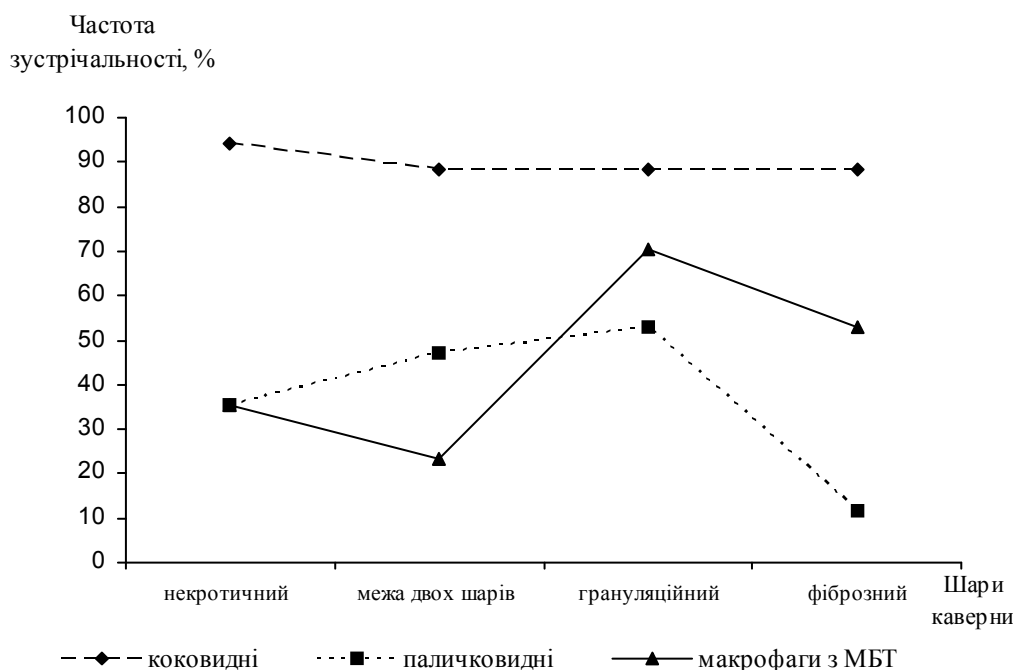


Рис. 1. Частота випадків виявлення різних морфологічних структур МБТ в окремих гістологічних утворах хронічної каверни при встановленому клінічному діагнозі прогресуючого мультирезистентного ФКТ легень

нища та в гранульомах. Добре представлена тканинна макрофагальна реакція щодо елементів та всієї клітини збудника – макрофаги виявляються як внутрішньоальвеолярно, незалежно від характеру вмісту альвеол, так і в запально-клітинних скупченнях. У туберкульозних вогнищах макрофаги з рештками МБТ переважно локалізуються поза некротичного вмісту. Досить часто макрофаги зі структурами МБТ можна виявити в розростаннях сполучної тканини та в типових гранульомах. В останніх гістологічних структурах макрофаги виявляються рідше, що можна пояснити дослідженнями в різних випадках гранульом на різних стадіях розвитку – на ранніх стадіях формування гранульом ще відсутні повноцінно «працюючі», тобто макрофаги з вираженою фагоцитарною активністю [13], а на стадії інволюції гранульоми макрофагальна реакція їй вже не притаманна.

Аналогічно до гістологічних структур каверни, в перикавітарній зоні легеневої тканини типові паличковидні форми МБТ спостері-

гали досить рідко. Найчастіше збудника типової форми – у вигляді трохи зігнутих паличок, часто – склеєних між собою (2–5 одиниць), знаходили в альвеолярному ексудаті та в типових гранульомах поблизу стінки каверни. Лише в одному випадку спостерігали значну скупченість типових паличок саме в ексудаті альвеол. Можна знову-таки зауважити, що і в цьому випадку у пацієнта клінічно спостерігалось постійне бактеріовиділення з харкотинням, а результат посіву мокротиння за півтора місяці до оперативного втручання становив КСБ 4+. Приводимо діаграму розподілу частоти всіх випадків виявлення різних структур МБТ в окремих гістологічних утворах перикавітарної ділянки легень при встановленому клінічному діагнозі прогресуючого мультирезистентного ФКТ легень.

Рис. 2 наочно показує, що одночасно максимальна кількість різних морфологічних форм МБТ в легеневій тканині може виявлятися саме в альвеолярному ексудаті та в гранульомах поблизу каверни.

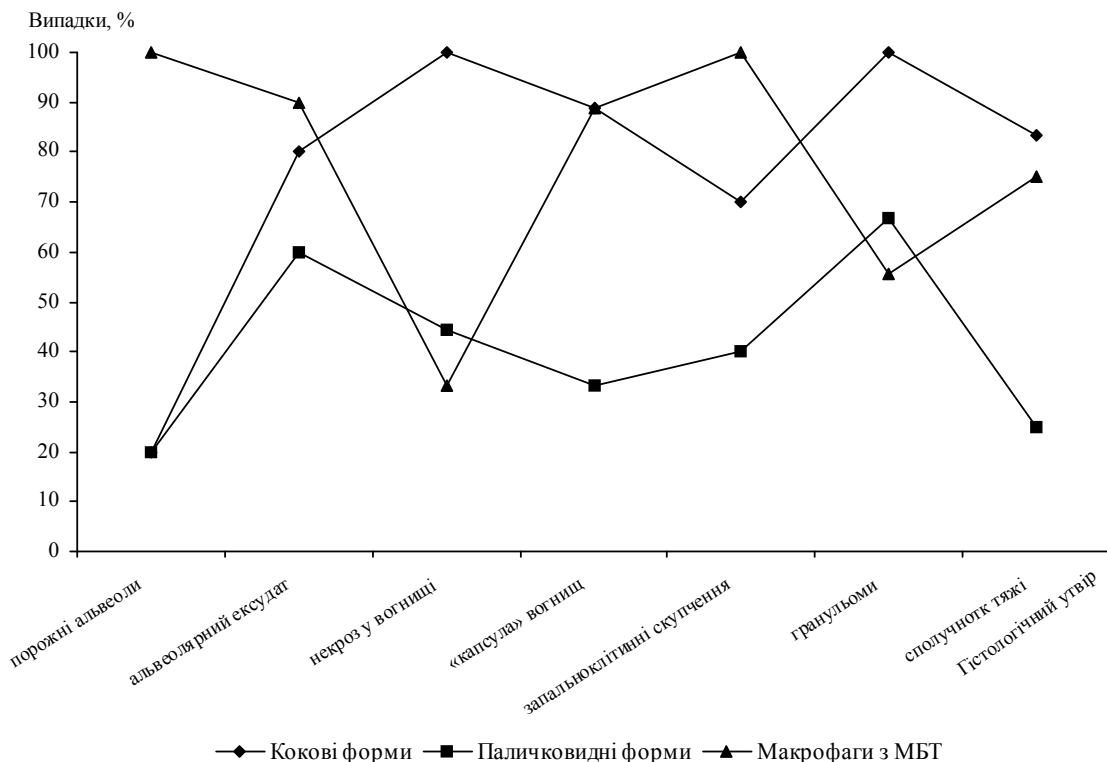


Рис. 2. Частота випадків виявлення морфологічно різних структур МБТ в окремих гістологічних утворах перикавітарної зони легень при встановленому клінічному діагнозі прогресуючого мультирезистентного ФКТ легень

Висновки

У більшості хворих на хронічний, тривало прогресуючий мультирезистентний ФКТ легень (65,0 % осіб) на тлі масивної хіміотерапії зберігається безперервне бактеріовиділення, причому при культуральному мікробіологічному дослідженні може спостерігатися суцільний масивний ріст колоній МБТ. Цей факт свідчить саме про сучасну неефективність лише хіміотерапевтичного лікування мультирезистентного туберкульозу легень, зокрема у формі ФКТ. Водночас, гістологічне дослідження показало, що в легеневій тканині таких осіб типові паличковидні форми МБТ спостерігаються відносно рідко. Найбільш типовою локалізацією зазначених форм МБТ є межа грануляційного шару та некротичного вмісту каверни та власне гра-

нуляційний шар хронічної каверни, в позакавітарних зонах легені це ділянки з ексудативною реакцією в альвеолах та туберкульозні гранульоми. При гістологічному дослідженні в легеневій тканині переважають спостереження кокових форм збудника туберкульозу, що можна пов'язати з проявом медикаментозного патоморфозу захворювання. Досить виражена макрофагальна реакція, яка спостерігається в легеневій тканині, вірогідно, є також опосередкованим проявом хіміотерапевтичного лікування хворих.

Практична значущість виконаної роботи полягає у конкретному визначенні тих ділянок ураженої легеневої тканини, де існує найбільша вірогідність локалізації життєздатних форм МБТ з метою їх забору для подальшого мікробіологічного дослідження.

Список літератури

1. Суркова Л. К. Остропрогрессирующий туберкулез легких: морфологические и бактериологические особенности / Л. К. Суркова, М. И. Дюсьмикеева // Проблемы туберкулеза. – 2003. – № 3. – С. 31–35.
2. Морфологические особенности фиброзно-кавернозного туберкулёза легких на операционном материале / Б. М. Ариэль, А. В. Елькин, Т. С. Басек [и др.] // Архив патологии. – 2004. – № 1. – С. 14–18.
3. Корецкая И. М. Изменения биологических свойств возбудителя при инфильтративном туберкулёзе легких / И. М. Корецкая, А. А. Чушкина // Туберкулез и болезни легких. – 2010. – № 9. – С. 33–38.
4. Клинические проявления и эффективность лечения больных деструктивным туберкулезом с множественной лекарственной устойчивостью микобактерий в противотуберкулезных учреждениях ФСИН России / А. С. Кононец, С. Г. Сафонова, С. В. Сидорова [и др.] // Пульмонология. – 2008. – № 3. – С. 67–72.
5. К вопросу о морфологической диагностике лекарственно-устойчивого туберкулёза легких / Ю. Р. Зюзя, Л. Н. Лепеха, Л. Е. Гедымин [и др.] // Проблемы туберкулёза и болезней легких. – 2006. – № 10. – С. 56–60.
6. Тканевые и клеточные реакции легких при лекарственно-устойчивом туберкулезе / Ю. Р. Зюзя, Л. Н. Лепеха, Л. Е. Гедымин [и др.] // Проблемы туберкулёза и болезней легких. – 2004. – № 8. – С. 53–57.
7. Характеристика низки клініко-анатомічних показників мультирезистентного туберкульозу легень серед хворих, яких лікували хірургічним способом / І. В. Ліскіна, С. Д. Кузовкова, Л. М. Загаба [та ін.] // Здобутки клінічної та експериментальної медицини. – 2011. – № 2. – С. 72–76.
8. Патологическая анатомия лекарственно-устойчивого фиброзно-кавернозного туберкулёза легких / Н. М. Блюм, Ю. В. Кириллов, А. В. Елькин, Б. М. Ариэль // Архив патологии. – 2005. – № 2. – С. 38–40.
9. Патоморфоз легочного туберкулёза (по патологоанатомическим данным) / В. П. Нефедов, Р. Ш. Валиев, Р. Ш. Девликамов, Н. Р. Валиев // Проблемы туберкулёза и болезней легких. – 2009. – № 5. – С. 57–60.
10. Морфологія стінки хронічної ригідної тришарової каверни у випадках фіброзно-кавернозного туберкульозу легень з різним ступенем активності його перебігу / І. В. Ліскіна, С. Д. Кузовкова, Л. М. Загаба [та ін.] // Український пульмонологічний журнал. – 2010. – № 1. – С. 49–53.
11. Модель Л. М. Биология туберкулёзных микобактерий и иммунобиология туберкулёза / Л. М. Модель. – М. : Медгиз, 1958. – 316 с.

12. Филоненко Т. Г. Особенности локализации микобактерий туберкулеза в ткани легких при фиброзно-кавернозном туберкулезе в зависимости от бактериовыделения / Т. Г. Филоненко // Таврический медико-биологический вестник. – 2010. – Т. 13, № 3. – С. 201–205.

13. Ерохин В. В. Современные представления о туберкулёзном воспалении / В. В. Ерохин, З. С. Земскова // Проблемы туберкулёза. – 2003. – № 3. – С. 11–21.

И.В. Лискина, О.А. Олексинская

СОВРЕМЕННЫЙ ПАТОМОРФОЗ ПРОГРЕССИРУЮЩЕГО МУЛЬТИРЕЗИСТЕНТНОГО ФИБРОЗНО-КАВЕРНОЗНОГО ТУБЕРКУЛЁЗА ЛЕГКИХ С ПОЗИЦИЙ МОРФОЛОГИЧЕСКОЙ ХАРАКТЕРИСТИКИ ВОЗБУДИТЕЛЯ И ЕГО ЛОКАЛИЗАЦИИ В ЛЕГОЧНОЙ ТКАНИ

Представлены результаты прямого обнаружения различных форм *M. tuberculosis* при гистологическом исследовании легочной ткани от 20 прооперированных больных с прогрессирующим течением мультирезистентного фиброзно-кавернозного туберкулёза легких по морфологическим признакам. Установлена частота встречаемости различных морфологических форм МБТ в разных гистологических структурах легких, проведен количественный анализ выявления отдельных форм возбудителя с различной локализацией. Сделаны выводы об особенностях локализации *M. tuberculosis* в легочной ткани, с акцентированием внимания на тех гистологических структурах, в которых наиболее часто можно определить наличие возбудителя.

Ключевые слова: мультирезистентный фиброзно-кавернозный туберкулёз легких, морфология и локализация *M. tuberculosis*.

I.V. Liskina, O.O. Oleksinskaya

MODERN PATHOMORPHOSIS OF PROGRESSIVE MULTIDRUG-RESISTANT FIBRO-CAVERNOUS PULMONARY TUBERCULOSIS ACCORDING TO MORPHOLOGICAL CHARACTERISTICS OF PATHOGEN AND ITS LOCALIZATION IN THE LUNG TISSUE

The results of the direct detection of various forms of *M. tuberculosis* at the histological examination of lung tissue from 20 surgery patients with advanced multidrug-resistant fibro-cavernous pulmonary tuberculosis according to morphological data are presented. The frequency of occurrence of different morphological forms of the MBT in different histological structures of the lung is established, quantitative analysis of revealing different forms of the pathogen with different localization was performed. The conclusions about the peculiarities of localization of *M. tuberculosis* in the lung tissue, with emphasis on the histological structures, which most often determine the presence of the pathogen is made.

Key words: multidrug-resistant fibro-cavernous pulmonary tuberculosis, morphology and localization of *M. tuberculosis*.

Поступила 20.08.12