

СТОМАТОЛОГІЯ

УДК 616.831-005:616.314-77

*О.М. Дорошенко**Інститут стоматології НМАПО ім. П.Л. Шупика, м. Київ***ВИВЧЕННЯ СТАНУ МОЗКОВОГО КРОВООБІГУ У ОСІБ,
ЯКІ КОРИСТУЮТЬСЯ ЗНІМНИМИ ЗУБНИМИ ПРОТЕЗАМИ**

Обстежено 15 пацієнтів віком 45–60 років до ортопедичного втручання та у різні терміни користування знімними протезами. 15 осіб, яким не виготовляли протези, склали контрольну групу. Для дослідження мозкового кровообігу застосовували реоенцефалографію у різних відведеннях, які відображають стан мозкового кровообігу.

Ключові слова: *центральна нервова система, знімні зубні протези, реоенцефалографія.*

Не викликає жодних сумнівів той факт, що ортопедичне лікування спричиняє у пацієнтів стрес. З іншого боку, відомо, що функціональні порушення центральної нервової системи не можуть не позначитися на стані церебральної гемодинаміки [1, 2]. Клінічні та експериментальні дослідження вказують на тісний взаємозв'язок церебральної гемодинаміки і біоелектричної активності головного мозку при різних захворюваннях [3, 4].

Мета – дослідження стану мозкового кровообігу за даними реоенцефалографії у пацієнтів до початку та в ранні терміни користування знімними конструкціями зубних протезів.

Матеріал і методи. Обстежено 15 пацієнтів віком 45–60 років без вираженої соматичної патології до ортопедичного втручання, на другий день та через 1 місяць після введення знімного протеза до порожнини рота. П'ятнадцять здорових осіб, яким не проводили ортопедичного втручання, без відхилень показників реоенцефалографії (РЕГ) склали контрольну групу.

Для дослідження мозкового кровообігу застосовували реоенцефалографію (РЕГ) у фронтостойдальному (FM) та окципітома-

стойдальному (ОМ) відведеннях, які відображають стан мозкового кровообігу, відповідно в каротидній та вертебрально-базиллярній системах.

Обстеження проводили за допомогою комп'ютерного реографа фірми «ДХ-системи» (м. Харків). Стан біоелектричної активності головного мозку оцінювали за даними ЕЕГ візуально-графічним методом (класифікація Е.А. Жирмунської, В.С. Лосева). Отримані записи ЕЕГ оцінювали за наявністю ознак подразнення певних мозкових структур – появою гострих піків, потенціалів, «спайків», спалахів високоамплітудної активності, появою комплексів «гострий пік – повільна хвиля», груп повільних хвиль. Враховували симетричність цих проявів, появу їх при фоновому записі та функціональних навантажень, особливо при гіпервентиляції, у яких зонах відведення спостерігались ті чи інші явища. Звертали також увагу на вираженість розбіжностей на ЕЕГ.

Результати та їх обговорення. У контрольній групі (рис. 1) спостерігалось рівномірне чергування РЕГ-хвиль із загостреною вершиною та наявністю глибокої інцизури в

© О.М. Дорошенко, 2013

ділянці катакrotи. Анакrotична фаза РЕГ-кривої характеризувалась рівномірним підйомом. Пульсове кровонаповнення було задовільним як у каротидній, так і у вертебрально-базиллярній системі. На низхідній катакrotичній частині РЕГ-кривої відмічалась переважно одна, а іноді дві додаткові хвилі, і, відповідно, інцизури, які розміщувалися на межі верхньої середини третини катакrotичної частини РЕГ-кривої.

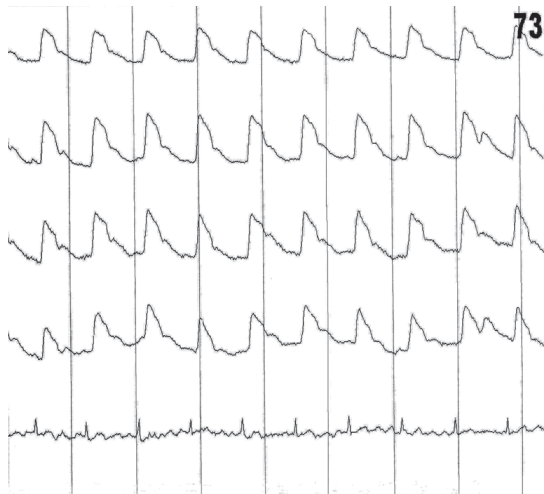


Рис. 1. РЕГ особи Р., 39 років, контрольної групи

При дослідженні стану мозкового кровообігу до початку та в процесі користування знімними зубними протезами у осіб як у каротидній, так і у вертебрально-базиллярній системах виявили наступне. До введення протеза у ротову порожнину виявлено незначне підвищення тону мозкових судин та утруднення венозного відтоку, про що свідчило подовження тієї чи іншої анакrotичної та катакrotичної фаз, заокруглення вершини комплексів РЕГ-кривої, яка набувала горбо- або аркоподібної форми.

Пульсове кровонаповнення знаходилося у межах норми в обох системах. У поодиноких випадках у пацієнтів як у каротидній, так і у вертебрально-базиллярній системах спостерігались явища ангіоспазму, що характеризувалися наявністю «плато» на верхівці РЕГ-кривої (рис. 2).

На 2-гу добу після введення протеза до ротової порожнини підвищення тону мозкових судин та утруднення венозного відтоку як у каротидній, так і у вертебрально-базиллярній

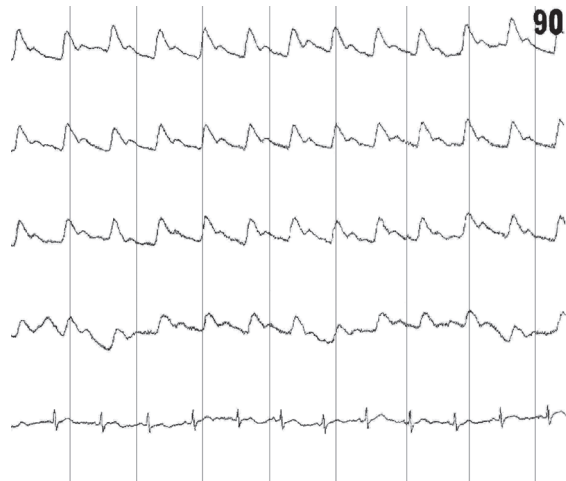

Рис. 2. РЕГ майже в межах норми пацієнтки групи спостереження П., 57 років

лярній системах стали більш вираженими. При цьому зменшувалася крутість РЕГ-кривої і видовжувалася анакrotична фаза РЕГ-кривої, зміщувався дикротичний рубець до вершини РЕГ-хвилі, а катакrotа ставала пологою, дикротична хвиля зміщувалася до вершини або була відсутньою чи слабо вираженою. Майже у половини пацієнтів (50 %) з'являлися явища ангіоспазму (рис. 3, а).

Тільки через 30 діб від початку користування знімними протезами РЕГ-крива поверталася до висхідного рівня (рис. 3, б).

Отже, результати дослідження щодо впливу знімних зубних протезів на стан біоелектричної активності головного мозку показали, що ортопедична конструкція є сильним стресогенним фактором, про що свідчать подразнення коркових структур головного мозку та зміна функціонального стану центральної нервової системи, яка проявляється у психоемоційному напруженні більшості хворих та є об'єктивними показниками дезадаптації організму.

Висновки

Об'єктивні ознаки у показниках РЕГ свідчать про порушення функціонального стану мозкового кровообігу, зокрема підвищення тону мозкових судин та утруднення венозного відтоку. Описані зміни ЕЕГ та РЕГ після введення знімних протезів до ротової порожнини підтверджують те, що ортопедичні конструкції є сильним стресовим фактором, який може викликати зміни не тільки в ділянці слизової оболонки протезного ложа, а і в усьому організмі.

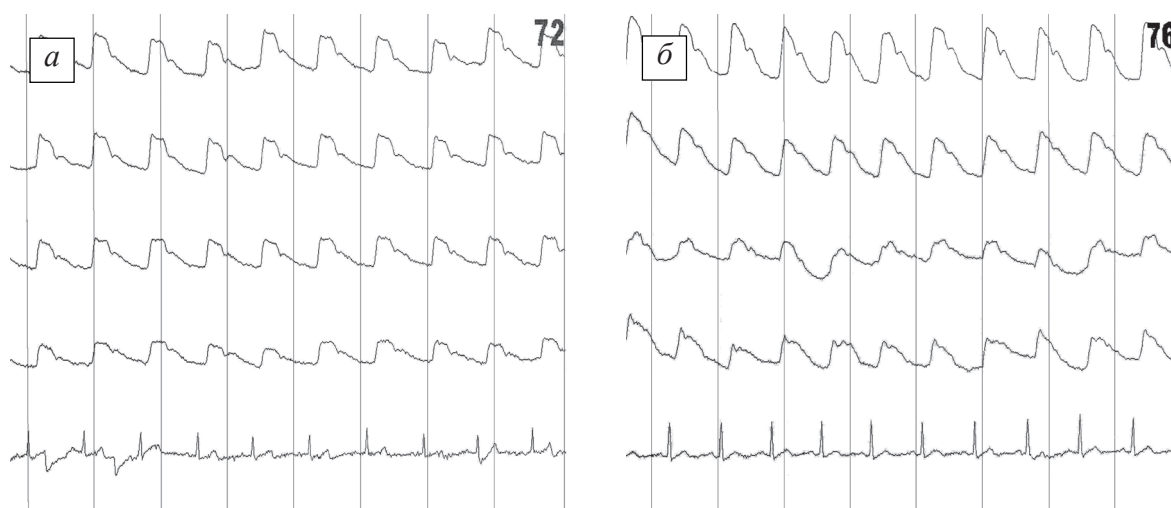


Рис. 3. РЕГ пацієнтки П., 57 років, на 2-гу добу (а) та через 30 днів (б) від початку користування знімним протезом

Список літератури

1. Павленко О. В. Стан біоелектричної активності головного мозку у хворих при підготовці до протезування та в період ранньої адаптації до знімних протезів / О. В. Павленко, Т. В. Шидловська, О. М. До-рошенко // Дентальні технології. – 2009. – № 2–3 (41–42). – С. 61–62.
2. Шидловська Т. В. Сенсоневральна приглухуватість / Т. В. Шидловська, Д. І. Заболотний, Т. А. Шидловська. – К. : Логос, 2006. – 752 с.
3. Поліщук С. С. Корекція психоемоційного стану у хворих з переломами нижньої щелепи / С. С. Поліщук // Вісник стоматології. – 2004. – № 3. – С. 53–59.
4. Лугова Л. О. Визначення тривожності пацієнтів на стоматологічному ортопедичному прийомі та валідування / Л. О. Лугова // Вісник стоматології. – 2005. – № 4. – С. 35–37.

Е.Н. Дорошенко

ИЗУЧЕНИЕ СОСТОЯНИЯ МОЗГОВОГО КРОВООБРАЩЕНИЯ У ЛИЦ, ПОЛЬЗУЮЩИХСЯ СЪЕМНЫМИ ЗУБНЫМИ ПРОТЕЗАМИ

Обследовано 15 пациентов в возрасте 45–60 лет до ортопедического вмешательства и в различные сроки пользования съемными протезами. 15 человек, которым не изготавливали протезы, составили контрольную группу. Для исследования мозгового кровообращения применяли метод реоэнцефалографии в различных отведениях, отражающих состояние мозгового кровообращения.

Ключевые слова: центральная нервная система, съёмные зубные протезы, реоэнцефалография.

E.N. Doroshenko

THE STUDY OF CEREBRAL BLOOD FLOW CONDITION IN PATIENTS WHO USE REMOVABLE DENTURES

The 15 patients aged 45–60 years of age for orthopedic interventions and different terms of use removable dentures are examined. 15 people who have not made removable dentures in the control group. To study the cerebral circulation by rheoencephalography used in various assignments that reflect the state of cerebral circulation.

Key words: central nervous system, removable dentures, rheoencephalography.

Поступила 14.05.13