ХІРУРГІЯ

УДК 616.329-001.17-06-007.271-089.86:616.33

В.В. Бойко, С.О. Савві, В.В. Жидецький, А.Ю. Бодрова, Є.А. Новіков*, І.Ю. Грищенко, С.В. В'юн

Державна установа «Інститут загальної та невідкладної хірургії імені В.Т. Зайцева НАМН України», м. Харків
****Харківський національний університет імені В.Н. Каразіна***

ВИБІР ОПЕРАТИВНОГО ДОСТУПУ ПРИ ГАСТРОСТОМІЇ У ХВОРИХ З ПІСЛЯОПІКОВИМИ СТРИКТУРАМИ СТРАВОХОДУ

Вивчено результати 62 операцій гастростомій, виконаних хворим з післяопіковими стриктурами стравоходу з локального лапаротомного мінідоступу. Основну групу становили 34 пацієнти з післяопіковими стриктурами стравоходу, яким було проведено ультразвукове дослідження шлунка з метою виявлення індивідуальних особливостей розташування шлунка, здійснювалася розмітка рівня розрізу на передній черевній стінці передбачуваного мінідоступу, за проекцією якого виконувалась гастростомія. Інтраопераційний та післяопераційний перебіг без ускладнень свідчить про значне покращання результатів лікування таких хворих.

Ключові слова: *стриктура стравоходу, гастростомія, мінідоступ.*

Лікування стриктур стравоходу, що розвиваються в результаті хімічного опіку, залишається однією з найбільш складних проблем хірургії [1, 2]. Глибокі первинні ураження тканин практично завжди призводять до розвитку стриктур стравоходу, вираженість яких залежить від хімічного складу агресивної речовини, її кількості та тривалості впливу [3–5]. Однак надалі у формуванні та прогресуванні рубцевого переродження тканин бере участь безліч механізмів, серед яких основну роль відводять хронічному езофагіту, патологічним рефлюксам, загальним і місцевим порушенням метаболізму [6, 7]. Проведення ентерального харчування у цих хворих залишається поки досить актуальною проблемою, оскільки дотепер у хірургічній практиці використовуються методи, розроблені багато десятків років тому (Вітцель, 1891). Виконувані гастростоми Вітцеля, Кадера та ін., на жаль, мають багато недоліків, пов'язаних головним чином з виникненням ускладнень у вигляді постійного підтікання шлункового вмісту, випадання гастростомної трубки і т. д. При цьому процес ентерального годування переривається. Вибір оперативного доступу є одним із ключових моментів успіху майбутньої операції. Традиційна верхня серединна лапаротомія оптимальна для операцій на верхніх відділах шлунково-кишкового тракту, в тому числі і на шлунку. У пацієнтів з декомпенсацією трофічного статусу виконання широкого серединного череворозтину пов'язане зі збільшенням ризику післяопераційних ускладнень у 6 разів, а летальності – в 11 разів [1–4]. Мінілапаротомія має свої переваги у даної категорії хворих. Тип конституції людини корелює з різноманітністю проекцій зони хірургічного втручання на шлунку, на передню черевну стінку, що вимагає прецизійної технології вибору локалізації мінідоступу. Пошук методик передопераційного планування, індивідуалізований вибір проекції міні-

© В.В. Бойко, С.О. Савві, В.В. Жидецький та ін., 2014

лапаротомного доступу для операції гастростомії у виснажених хворих є актуальним та перспективним, здатним поліпшити найближчі та віддалені результати хірургічного лікування хворих з післяопіковими стриктурами стравоходу [8, 9].

Матеріал і методи. Вивчено результати 62 гастростомій, виконаних хворим з післяопіковими стриктурами стравоходу з локального доступу (трансректальна або параректальна лапаротомія ліворуч). Основну групу становили 34 пацієнти з післяопіковими стриктурами стравоходу, яким у передопераційному періоді було проведено ультразвукове дослідження шлунка з урахуванням виявлення індивідуальних особливостей його розташування та здійсненням розмітки рівня розрізу на передній черевній стінці передбачуваного мінідоступу для лапаротомії. Трансректальна лапаротомія ліворуч виконана у 24 (70,6 %) пацієнтів, лівобічний параректальний доступ – у 10 (29,4 %) випадках. У групу порівняння ввійшли 28 пацієнтів, у яких гастростомію виконано традиційним способом без УЗД. Трансректальна лапаротомія ліворуч виконана у 15 (63,6 %) пацієнтів, лівобічний параректальний доступ – у 13 (46,4 %) випадках.

Результати та їх обговорення. Ультразвукове дослідження шлунка проводили суворо натщесерце, через 12–16 годин після останнього прийому їжі. Дослідження шлунка здійснювали у два етапи: 1-й – натщесерце, звертаючи увагу на залишковий обсяг шлунка; 2-й – після контрастування 1000–1500 мл теплої негазованої води. Вивчення шлунка проводилось поліпозиційно в положенні пацієнта лежачи і стоячи з використанням конвексного УЗ-датчика з частотою 2,7 МГц. Починали огляд у положенні обстежуваного лежачи на спині. Ультразвуковий датчик ставили поперечно в епігастральній ділянці під мечоподібним відростком, поступово зміщуючи датчик униз, знаходили підшлункову залозу, яка була орієнтиром для виявлення шлунка.

Зону хірургічного втручання на шлунку визначали точкою перетину ліній: горизонтальної – проходить на межі верхньої та середньої третини тіла шлунка і вертикальної – на середині відстані між краями великої і малої кривизни шлунка (рис. 1, 2).

Рис. 1. На УЗ-скані передня стінка шлунка прилягає до передньої черевної стінки. УЗ-датчик стоїть зліва параректально з наклоном УЗ-променя вправо

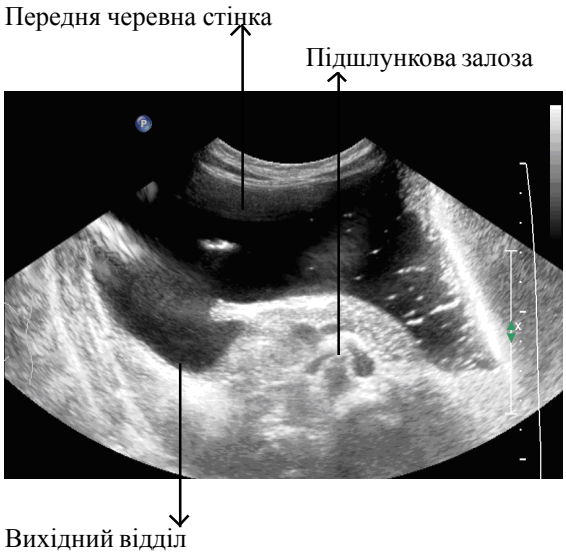

Рис. 2. На УЗ-скані топографічна анатомія шлунка по відношенню до органів черевної порожнини

Проводили визначення і проекцію на передню черевну стінку рівня великої кривизни, локалізації малої кривизни шлунка. Вимірювали рівень великої кривизни шлунка щодо пупкового кільця в положенні хворого стоячи і лежачи. Маркування ліній майбутнього мінідоступу з урахуванням виявленої зони хірургічного втручання на шкірі помічалося в лівому підребер'ї. Після маркування вершини розрізу на середині прямого м'яза вимірювали відстань до постійних орієнтирів: точки перетину реберної дуги

з середньоключичною лінією ліворуч, пупкового кільця, краю реберної дуги на середині лівого прямого м'яза живота.

Вершину розрізу визначав рівень, який забезпечував достатні просторові співвідношення для накладання кісетоподібного і перших двох швів, навколо внутрішнього кінця гастростомічної трубки на межі верхньої та середньої третини передньої стінки тіла шлунка як найбільш складного етапу формування каналу гастростоми. В усіх випадках зона хірургічного втручання проектувалася на верхню третину лівого прямого м'яза живота. Враховуючи планову гастростомію, після нанесення на передню черевну стінку проекцій шлунка моделювали лівобічний трансректальний мінідоступ. Фіксували кореляцію топографії шлунка з типом статури пацієнта.

При аналізі результатів операцій локальних лапаротомій у хворих групи порівняння виявлено, що під час операції при накладанні кісетоподібного шва в 14 (50 %) випадках знадобилося розширення оперативного доступу. У 3 (10,7 %) пацієнтів під час операції виникло прорізування швів, що формували гастростомічний канал, як наслідок вираженого натягування.

Операційна рана з мінідоступу у хворих основної групи обмежувалася наміченим рівнем на передній черевній стінці. Гастростомію здійснювали з максимальним збереженням великої кривизни шлунка з лівостороннього трансректального мінідоступу із застосуванням базового набору хірургічного інструментарію в положенні пацієнта на спині. Виконували розріз шкіри довжиною (4,0±0,4) см. Розріз шкіри при трансректальному мінідоступі був довжиною (4,01± 0,14) см, на (3,3±0,2) см медіальніше точки перетину краю реберної дуги і середньоключичної лінії. На рану встановлювали ранорозширювач з подальшою експозицією передньої стінки тіла шлунка за допомогою чотирьох ретракторів. З метою зменшення глибини рани виконували загинання лопаток ретракторів на 35°. Цим досягається зменшення глибини порожнини рани до (3,4±1,1) см, збільшення кута операційної дії до (65,4± 8,2)°, збільшення зони доступу до (52,6±5,9) см^2. На передню стінку середньої третини шлунка, ближче до малої кривизни, накладали дві нитки кісетного шва, в центрі якого проводиться гастротомія з лігуванням підслизових судин. У отвір шлунка вводили внутрішній кінець гумової трубки діаметром 1,5–2,0 см і затягували кісетоподібний шов. У напрямку знизу вгору і справа наліво укладали трубку, над якою накладали ряд серозно-м'язових швів протягом 5 см. Для фіксації шлунка до передньої черевної стінки біля нижнього отвору каналу з двох сторін від трубки накладали по два вузлових шви. Рану зашивали. Операцію закінчували фіксацією гумової трубки до шкіри швами. Тривалість операції з мінідоступу становила (40,5±7,0) хв та при локальній лапаротомії – (36,5±8,3) хв (p=0,069). У розширенні мінідоступу необхідності не було, етапи операції виконувалися без технічних труднощів. У ході операції відмічено відповідність отриманих при ультразвуковому дослідженні шлунка даних з інтраопераційними анатомо-топографічними співвідношеннями.

При порівнянні перебігу раннього післяопераційного періоду після гастростомії з локальних лапаротомій і мінідоступу виявлено, що гастростомія з мінідоступу супроводжується меншим больовим синдромом після операції, меншим ступенем ендогенної інтоксикації і терміном післяопераційної госпіталізації. Серед ускладнень після гастростомії з локальних лапаротомій виявлено: негерметичність гастростоми у 4 (14,3 %) хворих, відходження конуса гастростоми від передньої черевної стінки в 3 (10,7 %) випадках, нагноєння післяопераційної рани у 1 (4,6 %) пацієнта, післяопераційна пневмонія у 1 (4,6 %) пацієнта. Так, у 32,1 % випадків після операції з локальної лапаротомії зустрічались як ранові, так і легеневі ускладнення. При застосуванні методики гастростомії з мінідоступу ускладнення не відмічалися.

Таким чином, ультразвукове дослідження шлунка є доступним і інформативним методом дослідження, дозволяє визначити індивідуальну проекцію мінідоступу на передній черевній стінці для формування гастростоми без розширення операційного доступу.

Висновок

Завдяки застосуванню індивідуалізованого підходу до передопераційного планування мінілапаротомії забезпечуються задовільні умови виконання гастростомії і поліпшуються результати хірургічного лікування пацієнтів з післяопіковими стриктурами стравоходу.

Перспективність подальших досліджень полягає у продовженні вивчення особливостей використання в плановому передопераційному обстеженні хворих з протяжними післяопіковими рубцевими стриктурами стравоходу ультразвукового дослідження шлунка з метою проектування мінілапаротомного доступу для гастростомії.

Список літератури

1. *Бакиров А. А.* Восстановительные операции при сочетанных ожоговых стриктурах пищевода и желудка / А. А. Бакиров // Хирургия. – 2001. – № 5. – С. 19–23.

2. Elective surgery for corrosive-induced gastric injury / A. Chaudhary, A. S. Puri, P. Dhar [et al.] // Wld. J. Surg. – l996. – V. 20, № 6. – P. 703–706.

3. *Андрианов В. А.* Результаты эзофагофарингопластики толстой кишкой при сочетанных рубцовых стриктурах пищевода и глотки / В. А. Андрианов, В. Г. Зенгер, В. В. Титов // Анналы хирургии. – 2008. – № 4. – С. 18–25.

4. Успешное лечение осложненного химического ожога пищевода и желудка / В. С. Алексеев, В. М. Иванов, В. Н. Тречикин [и др.] // Хирургия. – 1990. – № 3. – С. 100–102.

5. *Черноусов А. Ф.* Бужирование пищевода при рубцовых стриктурах / А. Ф. Черноусов, П. М. Богопольский // Хирургия. – 1998. – № 10. – С. 25–29.

6. *Павлюк А. Д.* Сочетанные ожоговые поражения пищевода и желудка / А. Д. Павлюк, Д. Е. Бабляк, В. М. Дубчук // Грудная и сердечно-сосудистая хирургия. – 1994. – № 2. – С. 50–53.

7. *Мирошников Б. М.* Лечение сочетанных ожоговых поражений пищевода и желудка / Б. М. Мирошников, П. Е. Федотов, К. В. Павелец // Вестник хирургии. – 1995. – Т. 154, № 1. – С. 20–23.

8. *Sidhu B. S.* Treatment of acid burns of the stomach by gastroplasty / B. S. Sidhu // J. Indian Med. Assoc. – 1996. – V. 94, № 4. – P. 163.

9. Corrosive injuries of the oesophagus and stomach: experience in management at a regional paediatric centre / G. Stiff, A. Alwati, B. Rees, J. Lari // Ann. R. Coll. Surg. Engl. – l996. – V. 78, № 2. – P. 119–123.

В.В. Бойко, С.А. Савви, В.В. Жидецкий, А.Ю. Бодрова, Е.А. Новиков, И.Ю. Грищенко, С.В. Вьюн

ВЫБОР ОПЕРАТИВНОГО ДОСТУПА ПРИ ГАСТРОСТОМИИ У БОЛЬНЫХ С ПОСЛЕОЖОГОВЫМИ СТРИКТУРАМИ ПИЩЕВОДА

Изучены результаты 62 операций гастростомии, выполненных больным с послеожоговыми стриктурами пищевода с локального лапаротомного минидоступа. Основную группу составили 34 пациента с послеожоговыми стриктурами пищевода, которым было проведено ультразвуковое исследование желудка в целях выявления индивидуальных особенностей расположения желудка, осуществлялась разметка уровня разреза на передней брюшной стенке предполагаемого минидоступа, по проекции которого выполнялась гастростомия. Интраоперационное и послеоперационное течение без осложнений свидетельствует о значительном улучшении результатов лечения таких больных.

Ключевые слова: *стриктура пищевода, гастростомия, минидоступ.*

V.V. Boyko, S.O. Savvi, V.V. Zhidetsky, A.Yu. Bodrova, E.A. Novikov, I.Yu. Grischenko, S.V. Vyun

CHOICE OF ACCESS FOR GASTROSTOMY AT PATIENTS WITH POSTBURN ESOPHAGEAL STRICTURE

The results of 62 gastrostomies, which were performed for patients with postburn esophageal strictures with using of local minilaparotomy, were researched. The ultrasound examination of the stomach were performed for the 34 patients of the main group to identify the individual features of the location of the stomach. The place of the miniaccess on the anterior abdominal wall were marked and this point were used for performing of the gastrostomy. Intraoperative and postoperative period without complications indicate about a significant improvement in the results of treatment of such patients.

Key words: *esophageal stricture, gastrostomy, miniinvasive access.*

Поступила 11.04.14