

УДК 616.329-091.8%616.329-072.1

*К.В. Тарасенко, В.В. Гаргин**

*ВГУЗУ «Українська медичинська стоматологічна академія», г. Полтава
* Харківський національний медичинський університет*

ВЛИЯНИЕ КОРРИГИРУЮЩЕЙ ТЕРАПИИ НА ОБМЕН ОКСИДА АЗОТА В СОСУДИСТОМ РУСЛЕ ПЛАЦЕНТЫ ПРИ МАТЕРИНСКОМ МЕТАБОЛИЧЕСКОМ СИНДРОМЕ

Исследованы особенности обмена оксида азота в сосудистом русле плаценты при материнском метаболическом синдроме под воздействием корригирующей терапии, основанной на использовании донатора оксида азота. Материалом для исследования послужили 20 плацент, взятых после родов, при наличии у матери метаболического синдрома без проведения профилактических мероприятий и с коррекцией. Группой контроля послужили 10 последов женщин с физиологическим течением беременности без метаболического синдрома. Установлено, что нарушения обмена оксида азота, которые выявляются при метаболическом синдроме, приводят к развитию гипоксии, склеротических изменений в плаценте и фетоплацентарной недостаточности. Предложенные профилактические мероприятия, основанные на использовании донатора азота, ведут к более чем двукратному усилению активности эндотелиальной NO-синтазы в стенке сосуда, что соответствует физиологическому течению беременности.
Ключевые слова: беременность, плацента, метаболический синдром, оксид азота.

Метаболический синдром встречается у 25–45 % населения индустриально развитых стран, имеет широкое распространение среди лиц молодого репродуктивного возраста и является достаточно частым состоянием, обуславливающим неблагоприятное течение беременности [1, 2]. Сегодня можно смело утверждать, что у беременных с метаболическим синдромом развиваются тяжелые гестационные осложнения, которые плохо поддаются лечению, неблагоприятно сказываются на развитии плода и новорожденного, повышают показатели перинатальной заболеваемости и смертности [2, 3]. Одним из последствий метаболического синдрома являются структурные изменения плаценты [4], выявленные при изучении состояния фетоплацентарной системы.

Учитывая единство функционирования элементов системы мать–плацента–плод [5], логично предположить, что адекватная коррекция течения беременности у женщин с метаболическим синдромом найдет свое ото-

бражение в структуре плаценты, что в отдаленном результате может быть предпосылкой снижения перинатальной заболеваемости. С нашей точки зрения, особенно перспективной такая терапия будет при устранении эндотелиальной дисфункции плацентарного сосудистого русла, в частности, коррекция нарушения обмена оксида азота [6–8].

Целью настоящего исследования явилось изучение обмена оксида азота в сосудистом русле плаценты при материнском метаболическом синдроме после проведения корригирующих мероприятий.

Материал и методы. Материалом для исследования послужили 30 последов (пуговина, оболочки и плацента), взятых после родов, при наличии у матери метаболического синдрома. Десять последов от беременных, которые стали на учет в женской консультации в поздние сроки и не получали каких-либо профилактических мероприятий, составили первую группу. Вторую (основную исследуемую) группу сформировали 10 по-

© К.В. Тарасенко, В.В. Гаргин, 2015

следов женщин, ставших на учет в женской консультации в ранние сроки и получавших комплексную метаболическую коррекцию путем модификации образа жизни: рационального питания, повышения физической активности в сочетании с применением длинноцепочечных омега-3 полиненасыщенных жирных кислот в составе рыбьего жира и L-аргинина аспартата («Тивортин»):

- эссенциальные омега-3 полиненасыщенные жирные кислоты (1850 мг омега-3 ПНЖК: эйкозапентаеновая/докозагексаеновая кислоты в соотношении 1:5) в составе рыбьего жира по 5,0 мл перорально 1 раз в сутки;

- L-аргинина аспартат («Тивортин») по 1,0 г (5,0 мл) перорально 4 раза в сутки.

Указанную терапию проводили тремя курсами лечения по 14 дней в 20–22, 26–28 и 32–34 недели беременности.

Группой контроля послужили 10 последов женщин с физиологическим течением беременности без наличия метаболического синдрома.

После рутинной проводки фрагментов плаценты срезы окрашивали гематоксилином и эозином, по Маллори, пикрофуксином по ван Гизону. Ставили PAS-реакцию. Иммуногистохимическое исследование проводили постановкой непрямой иммунопероксидазной реакции с моноклональными антителами к эндотелиальной и индуцибельной фракциям NO-синтазы (eNOs и iNOs соответственно) фирмы Thermo scientific (РФ). Реакция визуализировалась с помощью набора UltraVision LP Detection System HRP Polymer & DAB Plus Chromogen (Thermo scientific, РФ).

Микропрепараты изучали на микроскопе «Olympus BX-41» (Япония) с последующей обработкой программой «Olympus DP-soft version 3.2», с помощью которой определяли интенсивность иммуногистохимических реакций и проводили морфометрическое исследование.

Результаты и их обсуждение. При гистологическом исследовании плацент основной исследуемой группы в хориальной пластинке выявляются нежные пучки коллагеновых волокон, окрашенные по Маллори в слабый синеватый цвет. Ворсинчатое дерево, как и в двух других группах, представлено опорными ворсинами 1-, 2- и 3-го поряд-

ка; ветвистый хорион в виде крупных ствольных ворсин с центрально расположенными сосудами и волокнистой соединительнотканной стромой из нежных волокон, окрашенных по ван Гизону в красноватый цвет. В некоторых ворсинах вокруг сосудов встречаются коллагеновые волокна, идентифицированные при окрашивании по Маллори в синий цвет. Нередко в ворсинах обнаруживались фиброциты и единичные фибробласты. В базальных мембранах хориального эпителия ствольных ворсин и сосудов обнаружены PAS-позитивные вещества без ферментативного контроля. Эпителий крупных ворсин промежуточного или терминального типа чаще всего однослойный, в большей части закрыт фибриноидом, среди масс которого располагаются островки из крупных клеток.

При исследовании микроциркуляторного русла плацент женщин, получавших профилактическую терапию, выявлена достаточно схожая картина в строении по сравнению с таковой в контрольной группе. Капилляры и вены равномерного кровенаполнения, без формирования тромбов.

При изучении распределения eNOs в данной группе выявляются участки ткани с неравномерными результатами иммуногистохимической реакции, в то же время наблюдаются и зоны практически полного восстановления синтеза eNOs в стенках сосудов с наличием линейного окрашивания зоны активности данной фракции NO-синтазы. Имеют место участки и со слабоположительным окрашиванием, и интенсивно окрашенные eNOs. При этом даже в случае невыраженной иммуногистохимической реакции ее результаты явно более выражены в стенке сосуда или периваскулярном пространстве (рис. 1). При цитофотометрии установлены показатели накопления eNOs в стенке сосудов на уровне $(0,73 \pm 0,12)$ у. е., в периваскулярном пространстве – $(0,65 \pm 0,04)$ у. е. При сравнительном изучении интенсивности гистохимических реакций выявлено достоверное увеличение активности eNOs в стенках сосудов по сравнению с показателем плацент женщин с метаболическим синдромом, не получавших корректирующей терапии (таблица). Вне сосудистого русла активность eNOs снижается (разница недостоверна), что может быть расценено как меньшая компенсаторная потреб-

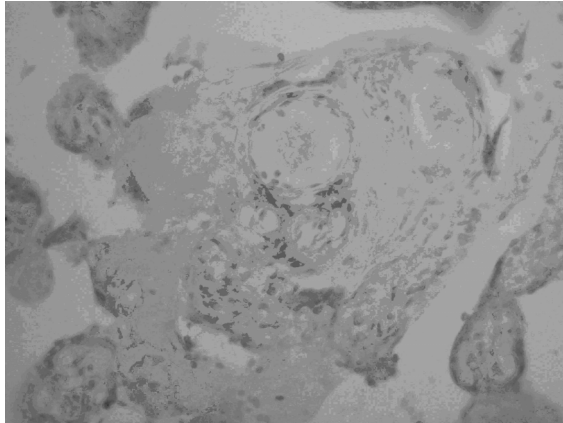


Рис. 1. Экспрессия эндотелиальной фракции оксида азота, преимущественно в стенке сосуда и периваскулярном пространстве. Иммуно-гистохимический метод с моноклональными антителами к eNOs. Объектив 40

ность в активации eNOs вне сосудистой стенки (таблица).

В результате пероксидазной реакции с индуцибельной фракцией NO-синтазы в группе женщин, получавших корректирующую

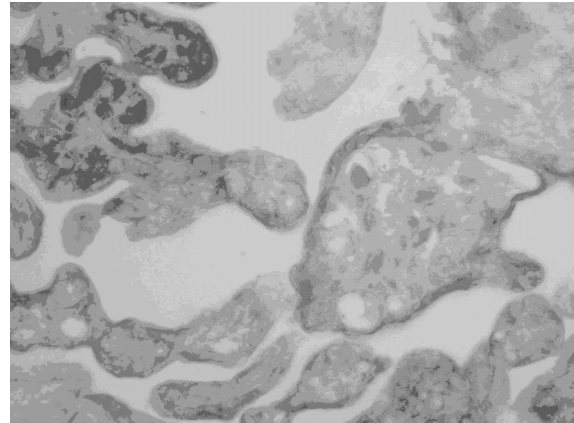


Рис. 2. Неравномерная экспрессия индуцибельной фракции оксида азота в ворсинах хориона. Наличие преимущественно участков с невыраженной активностью в плацентах женщин, получавших корректирующую терапию. Иммуногистохимический метод с моноклональными антителами к iNOs. Объектив 40

всех триместрах беременности большое внимание уделяется обмену оксида азота, который является мощным эндогенным вазо-

Активность синтазы оксида азота, у. е.

Группа	Эндотелиальная NO-синтаза		Индуцибельная фракция NO-синтазы
	в стенке сосудов	в периваскулярном пространстве	
Контрольная	0,82±0,11	0,51±0,07	0,22±0,06
Первая	0,37±0,14	0,69±0,09	0,58±0,05
Вторая (основная)	0,73±0,12*	0,65±0,04	0,46±0,08*

* $p < 0,05$; разница достоверна в сравнении с показателем женщин, которые не получали корректирующей терапии.

терапию, выявляют невыраженное окрашивание структур плаценты с наличием зон большей и меньшей интенсивности без выраженной закономерности распределения (рис. 2). При этом зоны с интенсивным окрашиванием iNOs наблюдаются редко, в отличие от показателя плацент женщин, не получавших терапии. При цитофотометрическом исследовании установлена интенсивность реакции на iNOs, равная (0,46±0,11) у. е., что достоверно меньше, чем в группе нелеченных женщин.

Как известно, в системе мать–плацента–плод функциональные возможности плаценты определяются состоянием компенсаторных механизмов, которые направлены на сохранение и вынашивание плода [5]. В настоящее время в морфогенезе плаценты во

дилататором. Гипоксия, которая может развиваться при недостаточном кровообращении плаценты, принимает важное участие в активации клеток соединительной ткани, созревании и стабилизации коллагена. Для обеспечения функции плаценты, адекватной потребностям развивающегося плода, она должна пройти ряд анатомических и функциональных перестроек. Последние сводятся к сближению плодово-материнского кровотока и увеличению площади поверхности обмена, что реализуется путем истончения эпителиального покрова ворсин с перераспределением ядер синцития и увеличением количества и диаметра плодовых сосудов. На последнем этапе преобразований важным является наличие терминальных ворсин, которые имеют специализированные зоны

обмена – синцитиокапиллярные мембраны [9, 10]. При оценке состояния сосудистой системы у беременных, в том числе и с метаболическим синдромом, большое значение приобретает выявление дисфункции эндотелия как предиктора развития плацентарной недостаточности и преэклампсии. Одним из важнейших факторов перестройки плацентарного кровотока является характеристика эндотелиальной и индуцибельной фракций оксида азота.

В проведенном ранее исследовании [4] нами показаны неблагоприятные последствия влияния метаболического синдрома на морфофункциональное состояние плаценты, в частности на состояние ее сосудистого русла, что еще раз подтвердило необходимость поиска путей коррекции таких нарушений.

В ходе настоящего исследования выявлено статистически достоверное восстановление продукции eNOs в сосудистых структурах. При этом показатели активности эндотелиальной фракции синтазы оксида азота после профилактической терапии существенно улучшились и в сосудистой стенке, и в периваскулярном пространстве. Такая картина, учитывая вазодилатирующее воздействие оксида азота, может быть рассмотрена как чрезвычайно благоприятное последствие предложенного нами комплекса лечебных мероприятий, направленных на снижение

гипоксических проявлений и, как следствие, снижение проявлений фетоплацентарной недостаточности.

Интересно сопоставление результатов иммуногистохимического исследования с iNOs у беременных различных групп. Результаты цитофотометрического исследования свидетельствуют о достоверном более чем двукратном усилении реакции на iNOs в группе с метаболическим синдромом по сравнению с показателем группы контроля. Показатели активности iNOs после профилактической терапии существенно снизились. Поскольку данная фракция оксида азота оказывает прямое повреждающее действие на ткани [11, 12], это можно считать важным последствием проводимой терапии.

Выводы

Нарушения обмена оксида азота, которые выявляются при метаболическом синдроме, приводят к развитию гипоксии, склеротических изменений в плаценте и фетоплацентарной недостаточности. Предложенные профилактические мероприятия, основанные на использовании донатора азота, ведут к более чем двукратному усилению активности eNOs в стенке сосуда, что соответствует физиологическому течению беременности.

Перспектива дальнейших исследований состоит в изучении отдаленных результатов предложенного нами ведения беременных.

Список литературы

1. Демидова Т. Ю. Ожирение – основа метаболического синдрома / Т. Ю. Демидова // Лечащий врач. – 2002. – № 2. – С. 15–19.
2. Савельева И. В. Факторы роста плаценты в прогнозе развития тяжелых гестационных осложнений у беременных с метаболическим синдромом / И. В. Савельева, С. В. Баринов, Е. В. Рогова // Российский вестник акушера-гинеколога. – 2012. – № 1. – С. 16–19.
3. Особенности течения беременности, родов, послеродового и раннего неонатального периодов при метаболическом синдроме у женщин с ожирением / Н. В. Стрижова, И. К. Сиракян, А. В. Сарксова [и др.] // Акушерство и гинекология. – 2004. – № 6. – С. 22–24.
4. Марковский В. Д. Влияние материнского метаболического синдрома на состояние плаценты / В. Д. Марковский, К. В. Тарасенко, В. В. Гаргин // Медицина сьогодні і завтра. – 2015. – № 3 (68). – С. 25–29.
5. Милованов А. П. Патология системы мать–плацента–плод : руководство для врачей / А. П. Милованов. – М. : Медицина, 1999. – 448 с.
6. Ли О. А. Оценка эндотелийзависимой вазодилатации у беременных с метаболическим синдромом / О. А. Ли // Вестник Санкт-Петербургского университета. Серия «Медицина». – 2009. – Т. 11, № 2. – С. 183–192.
7. Медведев Б. И. Состояние системы кровообращения у женщин с нормальной и избыточной массой тела при неосложненной беременности / Б. И. Медведев, Т. В. Астахова, М. С. Кирсанов // Вопросы охраны материнства и детства. – 1991. – № 7. – С. 49–53.

8. *Стрижаков А. Н.* Системные нарушения гемодинамики при гестозах: патогенез, диагностика и акушерская практика / А. Н. Стрижаков, З. М. Мусаев // *Акушерство и гинекология.* – 1998. – № 5. – С. 13–18.
9. Nitric oxid activity in the peripheral vasculature during normotensive and preeclamptic pregnancy / D. O. Anumba, S. C. Robson, R. G. Boys, G. A. Ford // *Amer. J. Physiol. Heart Circ. Physiol.* – 1999. – V. 277, № 2. – P. 848–854.
10. *Павлов К. А.* Фетоплацентарный ангиогенез при нормальной беременности: роль плацентарного фактора роста и ангиопоэтинов / К. А. Павлов, Е. А. Дубова, А. И. Щеголев // *Акушерство и гинекология.* – 2010. – № 6. – С. 10–15.
11. *Lyall F.* Development of the utero-placental circulation: the role of carbon monoxide and nitric oxide in trophoblast invasion and spiral artery transformation / F. Lyall // *Microsc. Res. Tech.* – 2003. – V. 60. – P. 402–411.
12. Gene expression of nitric oxide synthase in cultured human term placental trophoblast during in vitro differentiation / F. Lyall, A. Jablonka-Shariff, R. D. Johnson [et al.] // *Placenta.* – 1998. – V. 19. – P. 253–260.

К.В. Тарасенко, В.В. Гаргін

ВПЛИВ КОРИГУЮЧОЇ ТЕРАПІЇ НА ОБМІН ОКСИДУ АЗОТУ В СУДИННОМУ РУСЛІ ПЛАЦЕНТИ ПРИ МАТЕРИНСЬКОМУ МЕТАБОЛІЧНОМУ СИНДРОМІ

Досліджено особливості обміну оксиду азоту в судинному руслі плаценти при материнському метаболічному синдромі під впливом коригуючої терапії, яка ґрунтується на використанні донатору оксиду азоту. Матеріалом для дослідження були 20 плацент, узятих після пологів, при наявності у матері метаболічного синдрому без проведення профілактичних заходів і з корекцією. Групою контролю були 10 плацент жінок з фізіологічним перебігом вагітності без метаболічного синдрому. Встановлено, що порушення обміну оксиду азоту, які виявляються при метаболічному синдромі, призводять до розвитку гіпоксії, склеротичних змін у плаценті та фетоплацентарної недостатності. Запропоновані профілактичні заходи, засновані на використанні донатору азоту, ведуть до більш ніж двократного посилення активності ендотеліальної NO-синтази у стінці судини, що відповідає фізіологічному перебігу вагітності.

Ключові слова: вагітність, плацента, метаболічний синдром, оксид азоту.

К. V. Tarasenko, V. V. Gargin

EFFECT OF CORRECTIVE THERAPY FOR THE EXCHANGE OF NITRIC OXIDE IN THE VASCULAR BED OF THE PLACENTA WITH MATERNAL METABOLIC SYNDROME

The characteristics of the exchange of nitric oxide have been investigated in the vascular bed of the placenta with maternal metabolic syndrome under the influence of corrective therapy based on the use of nitric oxide donors. The material for the study was 20 placentas collected after delivery if the mother of the metabolic syndrome without taking preventive measures and correction. Control group were the 10 placentas of women with physiological pregnancy without the presence of the metabolic syndrome. It has been established, that the exchange disturbance of nitric oxide, which are identified in the metabolic syndrome lead to the development of hypoxia, sclerotic changes in the placenta and placental insufficiency. The proposed preventive measures based on the use of the donor nitrogen leading to more than twofold enhance endothelial NO-synthase activity in the vessel wall, which corresponds to the physiological course of pregnancy.

Keywords: pregnancy, the placenta, the metabolic syndrome, nitric oxide.

Поступила 05.11.15