

ОНКОЛОГІЯ

УДК 616-006.6-091:616.441-006.6

*А.Р. Васько¹, В.В. Гаргін²*¹*Департамент охорони здоров'я Львівської обласної державної адміністрації*²*Харківський національний медичний університет***ВПЛИВ МОДИФІКОВАНОЇ НЕОАД'ЮВАНТНОЇ
ХІМІОПРОМЕНЕВОЇ ТЕРАПІЇ НА ВИЖИВАНІСТЬ ХВОРИХ
З НИЗЬКОДИФЕРЕНЦІЙОВАНИМ І АНАПЛАСТИЧНИМ РАКОМ
ЩИТОПОДІБНОЇ ЗАЛОЗИ**

Наведено морфологічну оцінку впливу модифікованої неоад'ювантної хіміопроменевої терапії, а також оцінку трирічної виживаності у хворих на низькодиференційований і недиференційований (анепластичний) рак щитоподібної залози. Основна група з 20 хворих отримувала модифіковану неоад'ювантну хіміопроменеву терапію, група порівняння з 18 пацієнтів на першому етапі – хірургічне лікування. Завдяки проведенню модифікованої неоад'ювантної хіміопроменевої терапії у хворих на низькодиференційований і недиференційований рак щитоподібної залози рівень радикальних операцій удалось підвищити до 65 % випадків, що позитивно вплинуло на подальший прогноз виживання цих хворих. При мікроскопічному дослідженні з макроскопічною характеристикою визначено морфологічний бал злоякісності в групах за матеріалами післяопераційних хірургічних досліджень. Використовували метод лікування хворих з низькодиференційованим тиреоїдним раком, який ґрунтується на неоад'ювантному променевому лікуванні з радіомодифікацією доцетакселом. При аналізі трирічної безрецидивної і загальної виживаності хворих встановлено, що завдяки застосуванню розробленого методу хірургічне лікування проведено більш радикально, частота рецидивів знижена на 34,80 % та трирічна виживаність пацієнтів підвищена на 27,15 %.

Ключові слова: *низькодиференційований рак щитоподібної залози, морфологічна діагностика, неоад'ювантна хіміопроменева терапія.*

Вступ

Проблема раку щитоподібної залози (РЩЗ) для населення України є надзвичайно актуальною. Залежно від ступеня диференціювання карцином, що розвиваються з фолікулярних тиреоїдних клітин, їх класифікують як високодиференційований рак щитоподібної залози (ВДРЩЗ), до якого відносять папілярний, фолікулярний та змішаний варіанти, низькодиференційований (НДРЩЗ) та недиференційований (анепластичний) рак щитоподібної залози (АРЩЗ) [1–4]. Якщо ВДРЩЗ має спри-

ятливий прогноз, у даних пацієнтів давно й успішно застосовують стандартну програму лікування, яка складається з тиреоїдектомії, радіойодотерапії та супресивної гормонотерапії, то питання як діагностики, так і лікування хворих на НДРЩЗ майже не вивчені [4, 5].

Частота НДРЩЗ, за даними різних авторів, коливається в межах 4–18 % від усіх злоякісних пухлин щитоподібної залози [2, 3, 5], однак прогноз НДРЩЗ значно гірше, що зумовлює підвищену увагу до проблеми вдосконалення його ранньої діагностики й вибору

тактики лікування. Цьому раку притаманний агресивний і рецидивний тип розвитку, часто зустрічаються як місцево-розповсюджені форми, так і віддалені метастази, рецидиви. Вживаність хворих з цією патологією, за даними іноземних авторів, коливається в межах 50–70 % у 5-річний період, 34–67 % – у 10-річний. Часто безрецидивний період не перевищує 2 років [5–7]. В Україні даних щодо досліджень цієї категорії хворих недостатньо.

Мета дослідження – покращити результати лікування хворих на низькодиференційований рак щитоподібної залози, оптимізувавши лікувальну тактику шляхом проведення неoad'ювантної хіміопроменевої терапії.

Матеріал і методи

Проведено морфологічне оцінювання впливу модифікованої неoad'ювантної хіміопроменевої терапії (МНХПТ), а також оцінювання трирічної виживаності пацієнтів з НДРЩЗ і АРЩЗ. Хворі були розподілені на дві групи за методом лікування: 20 хворих, які отримували модифіковану неoad'ювантну хіміопроменеву терапію, увійшли в основну групу; 18 пацієнтів, яким першим етапом було проведено хірургічне лікування, – у групу порівняння. Діагноз усім хворим було встановлено гістологічно на попередньому етапі дослідження за даними трепан-біопсії. У хворих основної групи НДРЩЗ було діагностовано в 16 (80,0 %) випадках, анапластичний – у 4 (20 %), у групі порівняння НДРЩЗ – у 14 (77,8 %) пацієнтів, анапластичний рак – у 4 (22,2 %). У всіх з 30 пацієнтів з НДРЩЗ і 8 з АРЩЗ було діагностовано IVa, IVb чи IVc стадію пухлинного процесу з метастатичним ураженням лімфовузлів ший.

Модифіковану неoad'ювантну хіміопроменеву терапію (МНХПТ) було проведено у 20 пацієнтів основної групи шляхом поєднаного використання субтерапевтичної дози доцетакселу з традиційним режимом опромінення дрібними фракціями по 2 Гр, СОД – 40 Гр. На даний спосіб лікування отримано патент на корисну модель [8].

Результати МНХПТ оцінювали шляхом аналізу обсягу хірургічного лікування та визначення морфологічного бала злоякісності (МБЗ) як критерію стадії пухлинної прогресії, який був сумою 7 параметрів, оцінених у балах [9].

Статистичну перевірку відмінностей загальної і безрецидивної виживаності хворих досліджуваних груп проводили методом оцінювання Каплана–Мейєра, технології актуаріальних розрахунків, які реалізовані в програмному середовищі «STATISTICA».

Результати дослідження

Радикальне хірургічне лікування у вигляді екстрафасціальної тиреоїдектомії і функціональної лімфадисекції вдалось виконати 13 (65,0 %) з 20 хворих основної групи та 2 (11,1 %) пацієнтам групи порівняння ($p < 0,01$), субтотальну резекцію щитоподібної залози і функціональну лімфодисекцію – 2 (10,0 %) хворим основної групи і 8 (44,5 %) – групи порівняння ($p = 0,016$), циторедуктивну резекцію було проведено у 2 (10,0 %) хворих основної групи і у 4 (22,2 %) – групи порівняння ($p > 0,05$).

Завдяки неoad'ювантній терапії у хворих на НДРЩЗ і АРЩЗ рівень радикальних операцій удалось підвищити до 65 % випадків, що, безумовно, позитивно вплинуло на подальший прогноз виживання цих хворих.

При гістологічному вивченні мікропрепаратів у 20 хворих після МНХПТ визначали збільшення зон склерозу в пухлинних вузлах, розширення зон некрозу, крововиливи та лімфоїдні інфільтрати. При мікроскопії обширних інвазивних пухлин з деструкцією капсули щитоподібної залози в місцях контакту пухлинних клітин і прилеглих м'яких тканин виявлено вал лімфоцитів, який розмежує пухлинні й непухлинні тканини. Особливо це помітно у хворих з АРЩЗ (рис. 1).

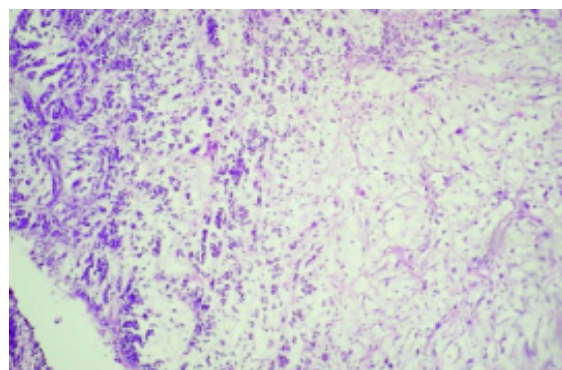


Рис. 1. Анапластичний рак щитоподібної залози після МНХПТ. Крупноклітинний варіант. Явища каріорексису в ядрах пухлинних клітин. Поява дифузної лімфоїдної інфільтрації. Забарвлення гематоксиліном з еозином, зб. $\times 100$

При всіх гістологічних варіантах пухлин щитоподібної залози під впливом МНХПТ виявлялись ознаки патоморфозу, що дозволило диференціювати пухлину як чутливу до хіміотерапії, або резистентну. Патоморфологічні зміни спостерігались на всіх рівнях структурної організації новоутворення, проте їхній характер і ступінь були різними (рис. 2).

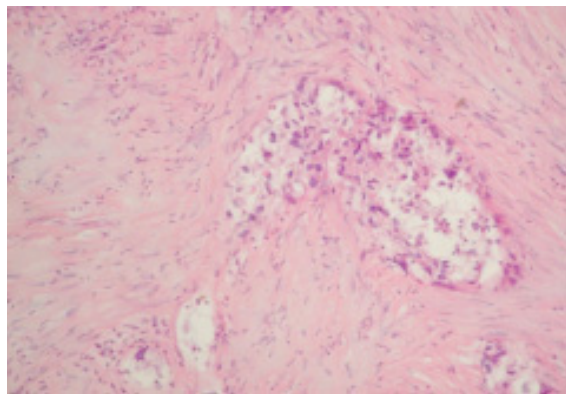


Рис. 2. Анапластичний рак після МНХПТ. Крупноклітинний варіант. Виражений склероз тканини пухлини. У центрі пухлинного вузла виявляються ознаки некрозу необластних клітин. Забарвлення гематоксиліном з еозином, зб. $\times 200$

При детальному морфологічному аналізі пухлин у пацієнтів основної групи після МНХПТ виявлено широкі поля некрозу або гіалінозу строми, розростання грануляційної і більш зрілої сполучної тканини, серед яких локалізуються окремі групи «потворних» ракових клітин. Слід зазначити виражений поліморфізм і атипію онкоцитів, збільшення кількості «апоптотичних тілець», дисконплек-

сацію пухлинної тканини та помірну лімфо-плазмочитарну інфільтрацію строми. На клітинному рівні відмічено збільшення розмірів пухлинних клітин і появу багатоядерних симпластів.

У цитоплазмі онкоцитів відбувались набухання, зернистість, зрідка – формування вакуоль різної величини. У ядрах відмічена конденсація хроматину, або його розпад на фрагменти різної форми. Кількість патологічних мітозів збільшена на тлі загального пригнічення мітотичної активності. При морфологічному оцінюванні мікропрепаратів пацієнтів групи порівняння подібних змін не виявлено.

При мікроскопічному дослідженні з макроскопічною характеристикою визначили МБЗ у групах за матеріалами післяопераційного хірургічного дослідження.

Параметри оцінювання МБЗ для хворих обох груп наведено в таблиці.

Відмінності у результатах лікування хворих основної і контрольної груп на підставі порівняння МБЗ статистично значущі (таблиця). У хворих на НДРЦЗ основної групи показник МБЗ знизився до 11,23 (медіальне значення) по відношенню до рівня на початку лікування (15,10), зміни носять статистично значущий характер. У пацієнтів групи порівняння медіана МБЗ після лікування становила 14,12. Таким чином, МБЗ у пацієнтів основної групи знизився в 1,25 разу відносно контролю ($p < 0,01$). Аналогічна ситуація спостерігалась і у хворих на АРЦЗ. Медіана МБЗ у пацієнтів основної і контрольної груп дорівнювала 13,63 і 21,86 відповідно, тобто МБЗ у пацієнтів основної групи знизився у 1,55 разу відносно та-

Оцінка морфологічного бала злоякісності після модифікованої неоад'ювантної хіміопроменевої терапії в пацієнтів обох груп, балів ($P \pm \Delta$)

Показник	1-ша група (n=20)		2-га група (n=18)		p	
	НДРЦЗ	АРЦЗ	НДРЦЗ	АРЦЗ	НДРЦЗ	АРЦЗ
Розмір пухлини	1,37 \pm 0,15	1,87 \pm 0,09	2,12 \pm 0,23	2,87 \pm 0,13	<0,01	<0,01
Характер обмежування пухлини капсулою	2,13 \pm 0,17	2,67 \pm 0,17	2,21 \pm 0,18	3,98 \pm 0,25	>0,05	<0,01
Проростання пухлиною в капсулу щитоподібної залози	1,83 \pm 0,13	1,99 \pm 0,15	2,01 \pm 0,14	2,87 \pm 0,22	>0,05	<0,01
Метастази в лімфатичних вузлах	1,25 \pm 0,07	1,67 \pm 0,19	1,54 \pm 0,09	2,54 \pm 0,29	<0,01	<0,01
Інвазія судин	1,21 \pm 0,13	1,77 \pm 0,10	2,01 \pm 0,22	1,87 \pm 0,15	<0,01	=0,020
Вогнища некрозу	2,73 \pm 0,08	2,97 \pm 0,11	2,54 \pm 0,07	2,88 \pm 0,10	<0,01	=0,013
Ступінь клітинної атипії	1,03 \pm 0,12	1,17 \pm 0,23	1,88 \pm 0,22	2,94 \pm 0,58	<0,01	<0,01
МБЗ	11,55 \pm 0,85	14,11 \pm 1,04	14,31 \pm 1,05	20,75 \pm 1,53	<0,01	<0,01

кого у групі порівняння (за центральними тенденціями). Залежність має статистично значущий характер. Наведені результати дозволяють дійти висновків щодо статистично значущих відмінностей у результатах лікування хворих основної і контрольної груп на підставі порівняння МБЗ.

Слід зауважити, що максимально виражений ефект МНХПТ встановлено у хворих з анапластичним раком щитоподібної залози, при цьому зіставлення пухлинної відповіді і клінічного ефекту виявились тотожними. Пухлинну відповідь II і III ступенів на проведенне лікування також досягнуто у хворих на НДРЦЗ, що підтверджує чутливість цього виду раку до хіміопроменевого лікування і його принципову різницю з високодиференційованими (папілярним і фолікулярним) формами тиреоїдного раку.

Графіки оцінених функцій безрецидивної виживаності для двох груп дослідження подано на *рис. 3*. Про кращі результати свідчить графік, розташований вище. Очевидним висновком, якого можна дійти на підставі цих даних, є той факт, що рівень виживаності пацієнтів основної групи вище, ніж у пацієнтів групи порівняння.

З даних *рис. 3*, для пацієнтів групи порівняння медіана безрецидивної виживаності (час, до якого без рецидивів доживе половина пацієнтів) становить 24 місяці, у той час як у пацієнтів 1-ї групи за період спостереження вона не визначена. Проте виявлені залежності не мають статистично значущого характеру, що, мабуть, пов'язано з обмеженим обсягом вибірок.

Графіки загальної виживаності, наведені на *рис. 4*, також демонструють кращі результати запропонованого лікування у хворих основної групи. Медіана виживаності в групі порівняння становить 31 місяць, а в першій, як і раніше, – не визначена.

Графіки функції виживаності для пацієнтів з анапластичним раком двох груп дослідження подано на *рис. 5*, відповідно до критерію Гехана–Вілкоксона дані відмінності є статистично значущими ($p=0,042$).

Таким чином, при аналізі трирічної безрецидивної і загальної виживаності хворих було встановлено, що розроблений новий метод лікування низькодиференційованого тиреоїдного раку, який ґрунтується на неоад'ювантному променевому лікуванні з радіомодифікацією доцетакселом, дозволяє провести хірур-

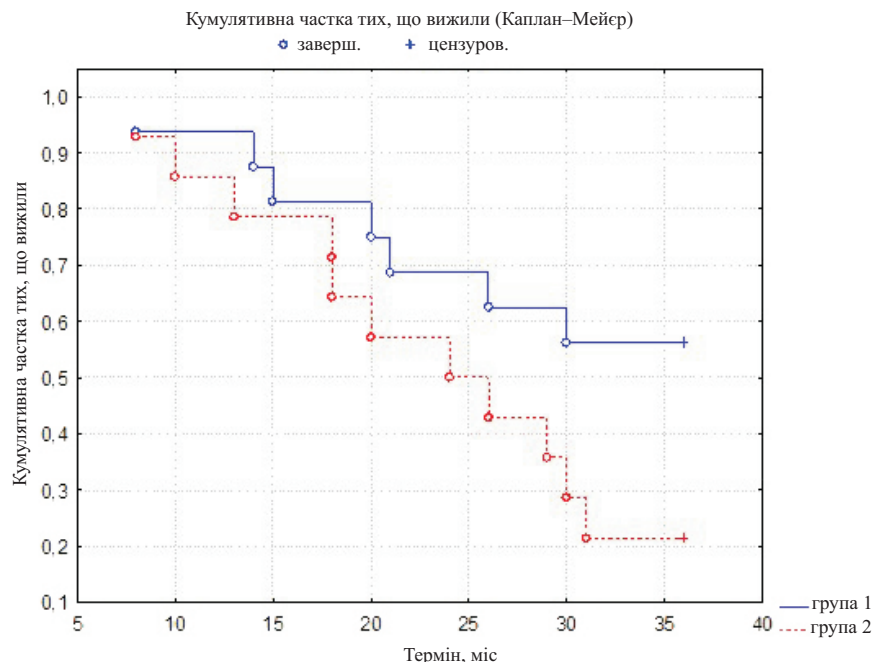


Рис. 3. Графіки оцінених функцій безрецидивної виживаності для пацієнтів двох груп дослідження, отримані методом множинних оцінок Каплана–Мейєра

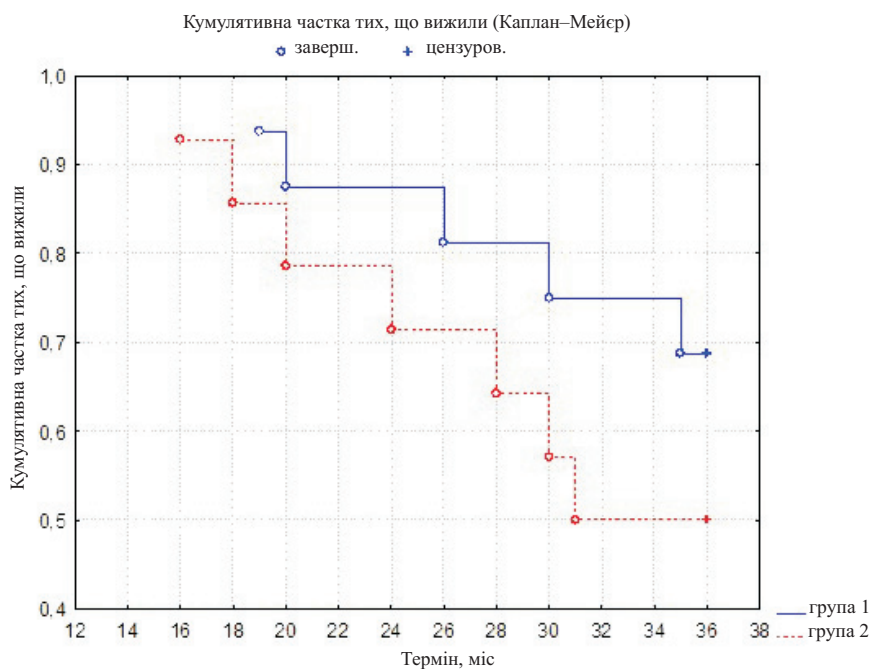


Рис. 4. Графіки оцінених функцій загальної виживаності для пацієнтів двох груп дослідження, отримані методом множинних оцінок Каплана–Мейєра

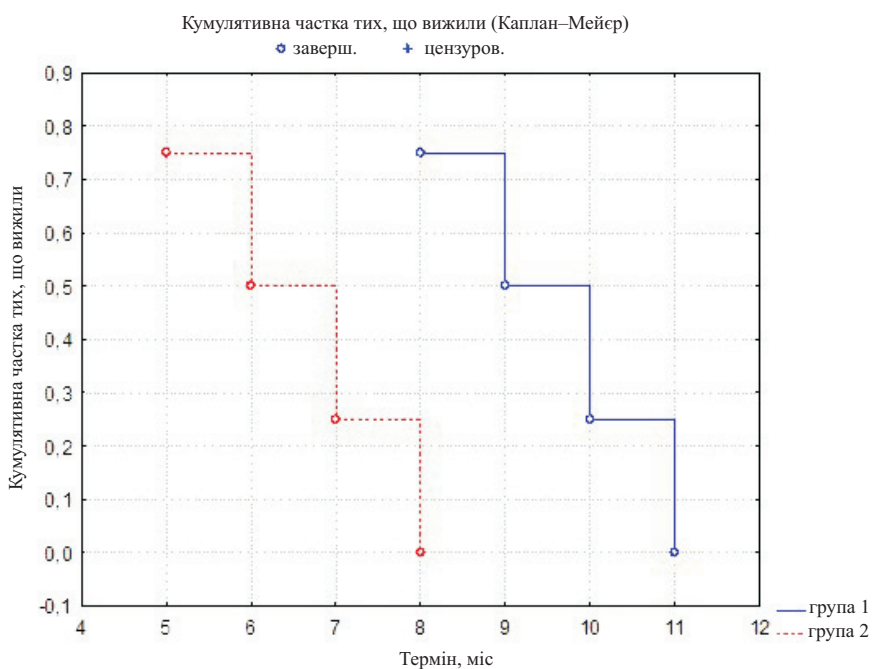


Рис. 5. Графіки оцінених функцій загальної виживаності для пацієнтів з анапластичним раком двох груп дослідження, отримані методом множинних оцінок Каплана–Мейєра

гічне лікування в більш радикальному об'ємі. Застосування запропонованої програми лікування дозволило знизити частоту рецидивів на 34,80 % і підвищити трирічну виживаність пацієнтів на 27,15 %.

Висновки

При комплексному оцінюванні морфологічних даних агресивності пухлинного процесу, отриманих після хірургічного лікування, визначено позитивний ефект запропонованого нами неoad'ювантного хіміопроменевого ліку-

вання, що дозволяє збільшити радикалізм хірургічного етапу і покращити прогноз лікування цієї категорії хворих.

Заява про конфлікт інтересів

Автори заявляють, що дослідження проводилось за відсутності будь-яких комерційних або фінансових відношень, які можна було б визначити як потенційний конфлікт інтересів.

Фінансова підтримка і спонсорство

Для цього дослідження не було отримано фінансової підтримки.

Список літератури

1. Рак в Україні, 2014–2015. Захворюваність, смертність, показники діяльності онкологічної служби : бюл. нац. канцер-реєстру України [Електронний ресурс] / Національний інститут раку ; [гол. ред., д-р мед. наук О. О. Колеснік]. – К., 2016. – № 17. – С. 62–63. – Режим доступу : http://www.ncru.inf.ua/publications/BULL_17/PDF.
2. Абросимов А. Ю. Низкодифференцированный рак щитовидной железы / А. Ю. Абросимов, А. В. Сидорин, А. П. Шинкаркина // Архив патологии. – 2014. – Т. 76, № 2. – С. 48–54.
3. Hannallah J. Comprehensive literature review: recent advances in diagnosing and managing patients with poorly differentiated thyroid carcinoma / J. Hannallah, J. Rose, M. A. Guerrero // International Journal of Endocrinology. – 2013. – Vol. 2013. – 317487. – DOI : 10.1155/2013/317487.
4. Poorly differentiated carcinomas of the thyroid with trabecular, insular, and solid patterns: a clinicopathologic study of 183 patients / M. Volante, S. Landolfi, L. Chiusa [et al.] // Cancer. – 2004. – Vol. 100 (5). – P. 950–957.
5. Гаврилюк Д. В. Трудности в диагностике недифференцированного (анапластического) рака щитовидной железы / Д. В. Гаврилюк, Ю. А. Дыхно, Ф. Б. Хлебникова // Сибир. мед. обозрение. – 2013. – № 2. – С. 86–88.
6. Оценка ответа злокачественных опухолей щитовидной железы на противоопухолевую терапию / Ю. А. Винник, В. Н. Горбенко, А. Р. Васько, В. В. Гаргин // Экспериментальна і клінічна медицина. – 2014. – № 1 (62). – С. 144–149.
7. Poorly differentiated thyroid carcinomas defined on the basis of mitosis and necrosis: a clinicopathologic study of 58 patients / D. Hiltzik, D. L. Carlson, R. M. Tuttle [et al.] // Cancer. – 2006. – Vol. 106 (6). – P. 1286–1295.
8. Пат. 9256/ЗУ/17 Україна, МПК (2017.01) А61N 5/00, А61К 31/00, А61Р 5/00. Спосіб хіміопроменевого лікування місцево-поширеного низкодиференційованого раку щитоподібної залози на передопераційному етапі / Васько А. Р., Вінник Ю. О., Гаргин В. В., Горбенко К. В.; заявник і патенто-власник Харківський національний медичний університет. – № u 2017 00851 ; заявл. 30.01.17 ; опубл. 12.06.17, Бюл. № 11. – 8 с.
9. Горбенко В. Н. Морфологический балл злокачественности различных гистологических вариантов карцином щитовидной железы / В. Н. Горбенко, А. Ф. Яковцова, Е. В. Кихтенко // Медицина сьогодні і завтра. – 2006. – № 1. – С. 22–25.

References

1. Natsionalnyi instytut raku. (2016). *Rak v Ukraini, 2014–2015. Zakhvoriuvanist, smertnist, pokaznyky diialnosti onkologichnoi sluzhby* : biul. nats. kantser-reiestru Ukrainy [Cancer in Ukraine, 2014–2015. Occupation, mortality, demonstrators of oncology service: the newsletter of the National Cancer-Register of Ukraine]. O.O. Kolesnik (Ed.). Kyiv, № 17, pp. 62–63. Retrieved from http://www.ncru.inf.ua/publications/BULL_17/pdf [in Ukrainian].
2. Abrosimov A.Yu., Sidorin A.V., Shinkarkina A.P. (2014). *Nizkodifferentsirovannyi rak shchitovidnoi zhelezy* [High-grade thyroid cancer]. *Arkhiv Patolohii – Archive of Pathology*, vol. 76, № 2, pp. 48–54 [in Russian].

3. Hannallah J., Rose J., Guerrero M.A. (2013). Comprehensive literature review: recent advances in diagnosing and managing patients with poorly differentiated thyroid carcinoma. *International Journal of Endocrinology*, vol. 2013, 317487, DOI 10.1155/2013/317487.
4. Volante M., Landolfi S., Chiusa L., Palestini N., Motta M., Codegone A. et al. (2004). Poorly differentiated carcinomas of the thyroid with trabecular, insular, and solid patterns: a clinicopathologic study of 183 patients. *Cancer*, vol. 100 (5), pp. 950-957.
5. Havriliuk D.V., Dykhno Yu.A., Khlebnikova F.B. (2013). Trudnosti v diahnostike nedifferentsirovannoho (anaplasticheskoho) raka shchitovidnoi zhelezy [Difficulties in diagnosis of undifferentiated (anaplastic) thyroid carcinoma]. *Sibirskoie meditsinskoie obozreniie – Siberian Medical Review*, № 2, pp. 86–88 [in Russian].
6. Vinnik Yu.A., Horbenko V., Vasko A.R., Gargin V.V. (2014). Otsenka otveta zlokachestvennykh opukholei shchitovidnoi zhelezy na protivopukholevuiu terapiiu [Rate answer thyroid cancer tumors for antitumor therapy]. *Eksperymentalna i klinichna medytsyna – Experimental and Clinical Medicine*, № 1 (62), pp. 144–149 [in Russian].
7. Hiltzik D., Carlson D.L., Tuttle R.M., Chuai S., Ishill N., Shaha A. et al. (2006). Poorly differentiated thyroid carcinomas defined on the basis of mitosis and necrosis: a clinicopathologic study of 58 patients. *Cancer*, vol. 106 (6), pp. 1286–1295.
8. Vasko A.R., Vinnik Yu.O., Gargin V.V., Horbenko K.V.; zaiavnyk i patentovlasnyk Kharkivskiy natsionalnyi medychnyi universytet. (2017). *Patent 9256/ZU/17 Ukraina, MPK (2017.01) A61N 5/00, A61K 31/00, A61R 5/00. Sposib khimiopromenevoho likuvannia mistsevo-poshyrenoho nyzkodyferentsiiovanoho raku shchytopodibnoi zalozy na peredoperatsiinomu etapi [Patent 9256 / ZU / 17 Ukraine, IPC (2017.01) A61N 5/00, A61K 31/00, A61R 5/00. Method of chemo-rays treatment of locally distributed undifferentiated thyroid cancer at the preoperative stage].* № u 2017 00851, stated 30.01.17, published by 12.06.17, newsletter № 11 [in Ukrainian].
9. Horbenko V.N., Yakovtsova A.F., Kikhtenko Ye.V. (2006). Morfolohicheskii ball zlokachestvennosti razlichnykh histolohicheskikh variantov kartsinom shchitovidnoi zhelezy [Morphological score of malignancy of various histological variants of thyroid carcinomas]. *Medytsyna sohodni i zavtra – Medicine Today and Tomorrow*, № 1, pp. 22–25 [in Russian].

А.Р. Васько, В.В. Гаргин

ВЛИЯНИЕ МОДИФИЦИРОВАННОЙ НЕОАДЬЮВАНТНОЙ ХИМИОЛУЧЕВОЙ ТЕРАПИИ НА ВЫЖИВАЕМОСТЬ БОЛЬНЫХ С НИЗКОДИФФЕРЕНЦИРОВАННЫМ И АНАПЛАСТИЧЕСКИМ РАКОМ ЩИТОВИДНОЙ ЖЕЛЕЗЫ

Представлена морфологическая оценка влияния модифицированной неоадьювантной химиолучевой терапии, а также оценка трехлетней выживаемости у больных низкодифференцированным и недифференцированным (анапластическим) раком щитовидной железы. Основная группа из 20 больных получала модифицированную неоадьювантную химиолучевую терапию, группа сравнения из 18 пациентов на первом этапе – хирургическое лечение. Благодаря модифицированной неоадьювантной химиолучевой терапии у больных низкодифференцированным и недифференцированным (анапластическим) раком щитовидной железы уровень радикальных операций удалось повысить до 65 % случаев, что положительно повлияло на дальнейший прогноз выживания этих больных. При микроскопическом исследовании с макроскопической характеристикой определен морфологический балл злокачественности в группах по материалам послеоперационных хирургических исследований. Использовали метод лечения больных низкодифференцированным тиреоидным раком, основанный на неоадьювантном лучевом лечении с радиомодификацией доцетакселом. При анализе трехлетней безрецидивной и общей выживаемости больных установлено, что благодаря применению разработанного метода хирургическое лечение проведено более радикально, частота рецидивов снижена на 34,80 % и трехлетняя выживаемость пациентов повышена на 27,15 %.

Ключевые слова: низкодифференцированный рак щитовидной железы, морфологическая диагностика, неоадьювантная химиолучевая терапия.

A.R. Vasko, V.V. Gargin

INFLUENCE OF MODIFIED NEOADJUVANT CHEMO-RAY THERAPY ON SURVIVAL OF PATIENTS WITH NON-INFLAMMATORY AND ANAPLASTIC THYROID CANCER

A morphological assessment of the effect of modified neoadjuvant chemo-ray therapy, as well as an assessment of three-year survival in patients with poorly differentiated and undifferentiated (anaplastic) thyroid cancer is presented. The main group of 20 patients received a modified neoadjuvant chemo-ray therapy, the comparison group of 18 patients at the first stage received surgical treatment. Due to the modified neoadjuvant chemo-ray therapy in patients with poorly differentiated and undifferentiated (anaplastic) thyroid cancer, the level of radical operations was increased to 65 % of cases, which had a positive effect on the future prognosis of these patients. A microscopic examination with a macroscopic characteristic determined the morphological grade of malignancy in groups based on materials of postoperative surgical studies. Used the method of treatment of patients with low-grade thyroid cancer, based on neoadjuvant radiation treatment with radio modification with Docetaxel. When analyzing the three-year relapse-free and overall survival of the patients, it was found that, owing to the application of the developed method, surgical treatment was carried out more radically, the recurrence rate was reduced by 34.80 % and the three-year patient survival was increased by 27.15 %.

Keywords: *low-differentiated thyroid cancer; morphological diagnosis, neoadjuvant chemo-ray therapy.*

Надійшла 26.03.18

Відомості про авторів

Васько Андрій Романович – головний спеціаліст відділу організації надання медичної допомоги дорослому населенню управління медичної допомоги департаменту охорони здоров'я Львівської обласної державної адміністрації, м. Львів.

Адреса: 79005, м. Львів, вул. Конопницької, 3, департамент охорони здоров'я Львівської обласної державної адміністрації.

Тел. +38(050)676-06-83.

E-mail: dr.vaskoa@gmail.com.

ORCID: 0000-0003-0831-9289.

Гаргін Віталій Віталійович – доктор медичних наук, професор кафедри патологічної анатомії Харківського національного медичного університету.

Адреса: 61022, м. Харків, пр. Науки, 4, ХНМУ.

Тел.: +38(057)707-73-33.

E-mail: vitgarg@ukr.net.

ORCID: 0000-0001-8194-4019.