

И. Н. МИХЕЙЦЕВА¹, А. Р. КОРОЛЬ¹, Т. Б. КУСТРИН¹,
А. А. НЕВСКАЯ¹, Т. И. ШАЛАРЬ¹

СТРУКТУРНЫЕ ИЗМЕНЕНИЯ В НЕРВНОМ АППАРАТЕ ГЛАЗ КРОЛИКОВ ПРИ ЭКСПЕРИМЕНТАЛЬНОЙ ГЛАУКОМНОЙ НЕЙРОПАТИИ

Поступила 27.10.12

У кроликов оценивали морфометрические характеристики нейрооптического аппарата глаз с использованием оптической когерентной томографии. У животных с экспериментальной глаукомой, индуцированной курсовыми введениями адреналина, толщина слоя нервных волокон в перипапиллярной зоне сетчатки была меньше, чем у здоровых кроликов, причем особенно значительными были изменения в назальном и темпоральном квадрантах сетчатки (уменьшение в среднем на 34 и 23 % соответственно; $P < 0.05$). Площадь диска зрительного нерва у кроликов с глаукомной нейропатией была почти на 52 % меньше, чем в норме ($P < 0.05$). Применение в экспериментальных исследованиях современных методов визуализации позволяет производить прижизненную оценку морфологии нервных структур глаза, что важно для выяснения динамики этих изменений и разработки методов их коррекции.

КЛЮЧЕВЫЕ СЛОВА: экспериментальная глаукома, оптическая когерентная томография, сетчатка, слой нервных волокон, зрительный нерв.

ВВЕДЕНИЕ

Разработка приемов ранней диагностики первичной глаукомы – одна из основополагающих сложных задач в офтальмологии. По современным представлениям сущностью глаукомного процесса является оптическая нейропатия. Среди соответствующих диагностических подходов все большее значение приобретают приемы визуализации нервных структур глаза – диска зрительного нерва и нервных волокон. Одним из наиболее информативных методов в данном аспекте является оптическая когерентная томография (ОКТ). При оценке параметров, характеризующих изменения диска зрительного нерва и слоя нервных волокон сетчатки в ходе ранней диагностики глаукомы, индексы периметрии демонстрируют наибольшую корреляцию со структурными параметрами, измеренными с использованием ОКТ [1].

Очевидно, что исследования механизмов патогенеза глаукомы, а также разработка методов коррекции в условиях данной патологии требуют использования соответствующих экспериментальных

моделей. Для первичной глаукомы такая модель разработана [2], но возможность использования ОКТ как объективного неинвазивного метода прижизненной оценки состояния нервных структур глаза в условиях опытов на животных до последнего времени не выяснялась.

В настоящем исследовании мы с помощью современных методов визуализации оценивали структурные изменения сетчатки и зрительного нерва у кроликов с экспериментальной глаукомой.

МЕТОДИКА

Исследования были проведены на 15 кроликах породы шиншилла (в возрасте трех с половиной-четырёх лет). У 10 кроликов было индуцировано развитие глаукомы с повышением внутриглазного давления; пять кроликов служили контролем. Развитие глаукомы вызывали с помощью курса системных введений (40 инъекций в краевую вену уха) раствора адреналина по разработанной схеме [2].

Для проведения ОКТ использовали аппарат третьего поколения производства компании «Stratus OCT», модель 3000 («Zeiss», ФРГ). Перед началом исследования зрачок расширяли путем инстилля-

¹ГУ «Институт глазных болезней и тканевой терапии им. В. П. Филатова НАМН Украины», Одесса (Украина).
Эл. почта: mda@soborka.net (И. Н. Михейцева).

ции мидриатика короткого действия в конъюнктивальный мешок, затем голову животного фиксировали в необходимом положении. Для исследования были использованы несколько протоколов сканирования.

Протокол «Macular thickness map» позволяет получить серию линейных сканов, проходящих через общую центральную ось и равномерно распределенных по кругу. Данный протокол предназначен для определения толщины сетчатой оболочки макулярной зоны и применяется совместно с протоколами анализа «Retinal thickness» и «Retinal map». Протокол «Retinal thickness» позволяет получить графики толщины сетчатки для любого скана. С помощью протокола «Retinal map» графическое изображение толщины сетчатки представляется в виде цветной карты с соответствующей палитрой. Для определения средней толщины нервных волокон в перипапиллярной зоне (диаметр 3.4 мм) раздельно в четырех квадрантах (верхнем, нижнем, назальном и темпоральном) использовали протокол «RNFL thickness».

Чтобы измерить площадь диска зрительного нерва, площадь нейроретинального ободка, площадь и объем экскавации, диска зрительного нерва и отношения площади диска к площади экскавации, применялся протокол «Fast optic disc» с последующим анализом данных по протоколу «Optic nerve head».

Полученные числовые данные обрабатывали с использованием непараметрического метода сравнения (вычислений критерия Манна – Уитни). Критический уровень значимости при проверке статистических гипотез принимался равным 0.05.

РЕЗУЛЬТАТЫ И ИХ ОБСУЖДЕНИЕ

Из многочисленных показателей, получаемых с помощью ОКТ, в таблице представлены те, изменения которых в эксперименте были наиболее выражены.

Как следует из полученных данных, толщина слоя нервных волокон в перипапиллярной зоне сетчатки в глазах кроликов с экспериментальной глаукомой была значительно меньше, чем соответствующий показатель у здоровых животных. Данный параметр у животных с глаукомой был особенно существенно снижен в назальном и темпоральном сегментах сетчатки (на 33.7 и 22.5 % соответственно; $P < 0.05$ в обоих случаях; рис. 1, А, Б). Толщина слоя нервных волокон, которая измеряется вокруг диска зрительного нерва по окружности диаметром 3.4 мм, была неравномерно распределена по периметру. Среднее значение этого показателя также демонстрировало аналогичные межгрупповые различия, но в данном случае последние не достигали уровня статистической значимости, оставаясь на уровне выраженной тенденции ($P = 0.07$). Данное обстоятельство могло быть связано с тем, что нервные волокна в верхнем и нижнем квадрантах перипапиллярной зоны сетчатки менее уязвимы, чем в назальном и темпоральном, и относительная величина уменьшения толщины указанного слоя при глаукоме в «вертикальных» секторах также несколько меньше.

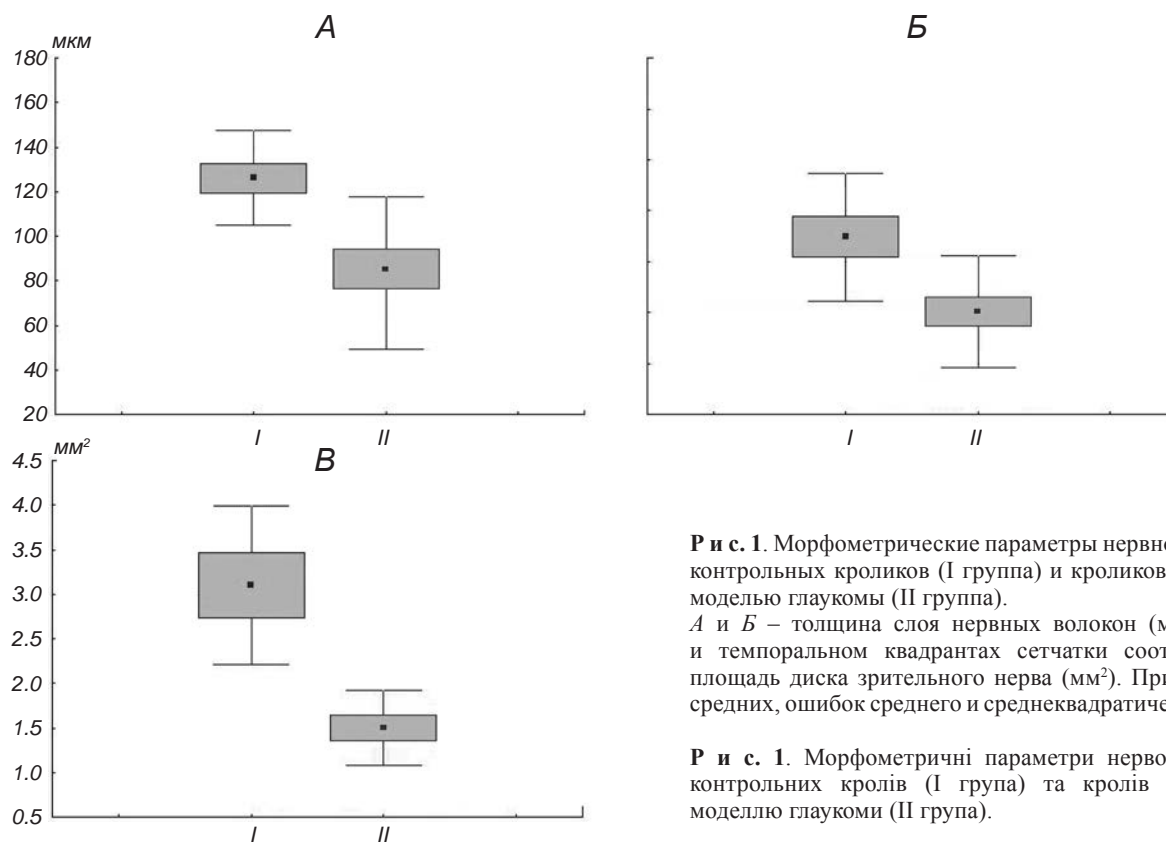
Толщина слоя нервных волокон в центральной части сетчатки, соответствующей макулярной области у людей, у кроликов с адреналиновой моде-

Морфометрические параметры нейрооптического аппарата глаз контрольных кроликов (I группа) и кроликов с моделированием глаукомы (II группа)

Морфометричні параметри нейрооптичного апарату очей контрольних кролів (I група) і кролів з моделюванням глаукоми (II група)

Показатели	I группа (n = 10)	II группа (n = 20)	Уровень значимости различий
Средняя толщина слоя нервных волокон, мкм	111.40 ± 26.16	85.60 ± 22.32	$P = 0.07$
Толщина слоя нервных волокон в назальном секторе, мкм	126.10 ± 21.14	83.50 ± 34.09	$P < 0.05$
Толщина слоя нервных волокон в темпоральном секторе, мкм	129.70 ± 25.13	100.50 ± 21.95	$P < 0.05$
Толщина макулярной зоны сетчатки, мкм	175.17 ± 35.62	151.67 ± 16.60	$P = 0.20$
Площадь диска зрительного нерва, мм ²	3.10 ± 0.89	1.50 ± 0.43	$P < 0.05$

Примечания. Приведены значения средних и среднеквадратических отклонений. Уровень достоверности различий (вероятность нулевой гипотезы) рассчитывался при межгрупповом сравнении с использованием критерия Манна – Уитни. n – количество исследованных глаз.



Р и с. 1. Морфометрические параметры нервного аппарата глаза контрольных кроликов (I группа) и кроликов с адреналиновой моделью глаукомы (II группа). *A* и *Б* – толщина слоя нервных волокон (мкм) в назальном и темпоральном квадрантах сетчатки соответственно; *В* – площадь диска зрительного нерва (мм²). Приведены значения средних, ошибок среднего и среднеквадратических отклонений.

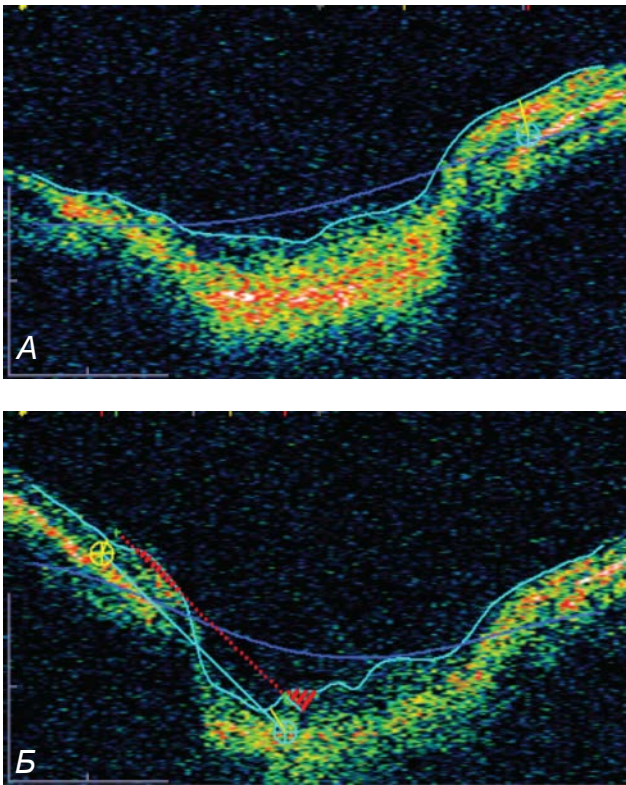
Р и с. 1. Морфометричні параметри нервового апарату ока контрольних кролів (I група) та кролів з адреналіною моделлю глаукоми (II група).

лью глаукомы была снижена в среднем на 13.4 % ($P > 0.05$). Значительные межгрупповые различия были обнаружены для характеристик зрительного нерва – у кроликов с экспериментальной глаукомой площадь его диска была меньше практически вдвое (на 51.6 %; $P < 0.05$), чем у здоровых животных (рис. 1, *B*).

Таким образом анализ результатов прижизненного исследования состояния нейрооптического аппарата глаз животных с экспериментальной глаукомой с использованием ОКТ показал, что при моделировании этого заболевания у кроликов существенным изменениям подвергаются в первую очередь нервные волокна перипапиллярной зоны сетчатки (образованные главным образом аксонами ганглиозных клеток), а также диск зрительного нерва.

Эти экспериментальные данные в целом согласуются с клиническими, полученными с использованием современных методов компьютерной визуализации (включая ОКТ) в ходе обследования пациентов, которые страдали глаукомой. Установлено, что у человека в условиях развития глаукомы наиболее ранние изменения наблюдаются именно

в слое нервных волокон и диске зрительного нерва [1, 3]. Томографические показатели в настоящее время стали одними из определяющих при ранней диагностике глаукомы у человека. Большинство исследователей полагают, что в случае данной патологии прежде всего страдают аксоны ганглиозных клеток сетчатки [4, 5]. Истончение слоя нервных волокон перипапиллярной зоны сетчатки, выявленное в наших опытах у кроликов с экспериментальной глаукомой, является отражением именно этих процессов. В то же время вопрос, в каком секторе сетчатки указанные изменения при заболевании глаукомой происходят прежде всего, пока остается не до конца выясненным. По мнению одних исследователей [6, 7], наиболее ранние структурные изменения слоя нервных волокон возникают в назальной области; согласно же другой точке зрения [8, 9], аксоны назального квадранта как раз наиболее устойчивы, а начальные патологические изменения в условиях глаукомы локализуются в темпоральном секторе. В нашем исследовании у кроликов с моделью глаукомы значительное истончение слоя нервных волокон перипапиллярной зоны сетчатки наблюдалось и в назальном, и в темпоральном ква-



Р и с. 2. Результаты исследования диска зрительного нерва с применением оптической когерентной томографии. *А* – у кролика контрольной группы (физиологическая экскавация диска); *Б* – у кролика с адреналиновой моделью глаукомы (глубокая экскавация).

Р и с. 2. Результати дослідження диска зорового нерва із застосуванням оптичної когерентної томографії.

дрантах, но в назальном секторе изменения были несколько более выраженными. В верхнем и нижнем квадрантах также отмечалось уменьшение толщины слоя волокон, но оно проявлялось слабее (на уровне тенденции).

Статистически значимых изменений величин экскавации диска зрительного нерва в группе животных с экспериментальной глаукомой по сравнению с контролем не выявлялось. Вместе с тем у отдельных кроликов с глаукомой отмечалась ярко выраженная картина глубокой экскавации (рис. 2, Б). Статистическую оценку такого широко применяемого в клинической диагностике показателя, как отношение диаметра экскавации к диаметру диска зрительного нерва (Э/Д), нам произвести не удалось. Это связано, прежде всего, со специфическими особенностями строения глаза кролика (отличающегося от человеческого наличием определенной физиологической экскавации; рис. 2, А).

Таким образом, мы подтвердили возможность прижизненной оценки состояния нейрооптического аппарата глаз у экспериментальных животных с использованием ОКТ. Удалось оценить морфометрические параметры центральной зоны сетчатки, ее перипапиллярных волокон и диска зрительного нерва в норме.

У кроликов с экспериментальной глаукомой *in vivo* получены оценки структурных изменений в нервных тканях глаза. Наиболее значимыми изменениями оказались снижение толщины слоя нервных волокон в назальном и темпоральном квадрантах сетчатки, а также двукратное уменьшение площади диска зрительного нерва.

Обнаруженные структурные изменения тканей нервного аппарата глаза кроликов с экспериментальной глаукомой, сходные с нарушениями у пациентов с этим заболеванием, подтверждают адекватность используемой адреналиновой модели глаукомы. Это указывает на широкие возможности изучения на данной модели различных методов нейропротективной терапии с прижизненной оценкой состояния сетчатки и зрительного нерва в динамике.

*І. М. Михайцева¹, А. Р. Король¹, Т. Б. Кустрін¹,
А. О. Невська¹, Т. І. Шалар¹*

СТРУКТУРНІ ЗМІНИ НЕРВОВОГО АПАРАТУ ОЧЕЙ КРОЛІВ ПРИ ЕКСПЕРИМЕНТАЛЬНІЙ ГЛАУКОМНІЙ НЕЙРОПАТІЇ

¹ДУ «Інститут очних захворювань і тканинної терапії ім. В. П. Філатова НАМН України», Одеса (Україна).

Резюме

У кролів оцінювали морфометричні характеристики нейрооптичного апарату очей з використанням оптичної когерентної томографії. У тварин з експериментальною глаукомою, індукованою курсовими введеннями адреналіну, товщина шару нервових волокон у перипапільній зоні сітківки була меншою, ніж у здорових кролів, причому особливо значними були зміни в назальному і темпоральному квадрантах сітківки (зменшення в середньому на 34 та 23 % відповідно; $P < 0.05$). Площа диска зорового нерва у кролів із глаукомною нейропатією була майже на 52 % меншою, ніж у нормі ($P < 0.05$). Застосування в експериментальних дослідженнях сучасних методів візуалізації дозволяє здійснювати прижиттєву оцінку морфології нервових структур ока, що важливо для з'ясування динаміки цих змін і розробки їх корекції.

СПИСОК ЛИТЕРАТУРЫ

1. Н. И. Курышева, "Роль методов визуализации диска зрительного нерва и слоя нервных волокон сетчатки в ранней диагностике глаукомы", *Глаукома*, № 1, 16-21 (2007).
2. А. с. 19-UA-11.№ 61478-13U, *Спосіб моделювання адреналініндукованої глаукоми у кролів*, І. М. Міхейцева, опубл. 25.07.11, Бюл. № 14.
3. А. В. Куроедов, С. Ю. Голубев, Г. В. Шафранов, "Исследование морфометрических критериев диска зрительного нерва в свете возможностей современной лазерной диагностической техники", *Глаукома*, № 2, 7-19 (2005).
4. M. H. Kuehn, J. H. Fingert, and Y. H. Known, "Retinal ganglion cell death in glaucoma: mechanisms and neuroprotective strategies," *Ophthalmol. Clin. North Am.*, **18**, No. 3, 383-395 (2005).
5. Н. А. Quigley, R. W. Nickells, L. A. Kerrigan, et al., "Retinal ganglion cells death in experimental glaucoma and after axotomy occurs by apoptosis," *Invest. Ophthalmol. Vision Sci.*, **36**, No. 5, 774-786 (1995).
6. Н. И. Курышева, "Офтальмоскопическая характеристика диска зрительного нерва и ретинального слоя нервных волокон сетчатки при глаукоме", *Вестн. офтальмологии*, № 4, 46-49 (2005).
7. A. Kanamori, M. Nakamura, M. F. Escano, et al., "Evaluation of the glaucomatous damage on retinal nerve fiber layer thickness measured by optical coherence tomography," *Am. J. Ophthalmol.*, **135**, No. 4, 513-520 (2003).
8. Т. Б. Джафарли, Д. Ф. Покровский, "Анализ возрастной динамики толщины нервных волокон сетчатки в норме по данным лазерной поляриметрии", в кн.: *Современные методы лучевой диагностики в офтальмологии*, Экономика, Москва (2004), с. 43-49.
9. Н. А. Листопадова, *Глаукомная нейропатия зрительного нерва: ранняя и дифференциальная диагностики, особенности клиники и лечения*, Автореф. дис. ... д-ра мед. наук, Москва (2000).