

## ПАТОМОРФОЛОГІЧНА ХАРАКТЕРИСТИКА ЯЛОВИЧИНИ ЗА САРКОЦИСТОЗУ

**О.М. ЯКУБЧАК**, доктор ветеринарних наук, професор

**Т.В. ТАРАН**, кандидат ветеринарних наук, доцент

*Національний університет біоресурсів і природокористування*

**В.В. БЕРЕЖНЯК**

*УкрНДІНанобіотехнологій*

Показано патоморфологічні зміни яловичини, отриманої від молодняка великої рогатої худоби II категорії вгодованості та худой. За саркоцистозу відзначали деструкцію м'язової тканини (некротичні зміни у вигляді фрагментації, лізису м'язових волокон, наявність в окремих волокнах бурого пігменту ліпофусцину). У продуктах забою поряд із незміненими значна частина саркоцист перебуває у стадії дегенерації, що супроводжується запальними процесами та клітинною інфільтрацією.

**Ключові слова:** *саркоцистоз, яловичина, патоморфологічна характеристика.*

Саркоцистоз – це зоонозне захворювання, яке спричиняють одноклітинні організми, що належать до роду *Sarcocystis*. Дефінітивними хазяями збудника є люди, собаки, коти та інші м'ясоїдні, у кишечнику яких утворюються ооцисти паразита. Проміжні хазяї – це свійські і дикі травоядні та всеїдні тварини, у м'язах яких формуються саркоцисти [5].

Хвороба реєструється в будь-яку пору року. Клінічний прояв хвороби і загибель тварин, уражених саркоцистами, реєструються рідко. Лише за наявності макроцист (2 см і більше) під час післязабійної

експертизи туш та внутрішніх органів тварин можна неозброєним оком виявити овальні, білого кольору новоутворення – “мішерові мішечки” [1].

Основних збитків тваринництву завдає латентна форма захворювання, яка характеризується розвитком саркоцист у м'язах скелета, серця, стравоходу, діафрагми [6]. Правила містять вимоги щодо ветеринарно-санітарної оцінки туш, залежно від ступеня ураження тканин саркоцистами. У разі виявлення саркоцист у м'язах, але за відсутності в них патологічних змін, тушу та інші продукти забою надсилають на промпереробку.

За умов ураження туші саркоцистами і наявності змін у м'язах (виснаження, гідремія, знебарвлення, вапнування м'язової тканини, дистрофічні зміни) тушу й органи утилізують. Сало свиней і внутрішній жир, кишки та шкури тварин усіх видів використовують без обмеження [4].

Макроцисти легко виявити візуально під час ветеринарно-санітарної експертизи туш. У свинячих тушах мікроцисти виявляють під час трихінелоскопії, а в тушах яловичини їх виявляють рідко. Під час забою худих, некатегорійних тварин за відсутності макроскопічних змін у туші і внутрішніх органах та залежно від результатів мікробіологічного дослідження, туші випускають після промпереробки і лише, за необхідності проводять гістологічне дослідження. На наявність чи відсутність саркоцист у м'ясі не зважають.

**Метою досліджень** було вивчення морфологічних змін м'язової тканини молодняка великої рогатої худоби II категорії вгодованості та худой за саркоцистозної інвазії.

**Матеріали та методи дослідження.** Дослідження проводилися протягом 2009-2011 рр. Матеріалом для досліджень слугувала яловичина, одержана із сільськогосподарського підприємства «Надія» Ставищанського району, ВАТ «Западинка» Васильківського району Київської області. Проби відбирали в забійному цеху ЗАТ «Аграрник» (м. Біла Церква) від яловичини II категорії вгодованості, отриманої від молодняка великої рогатої худоби із

забійною масою 380–430 кг (контроль) та худой із забійною масою 140–160 кг (дослід). Вивчали їх скелетні м'язи, серце, печінку, нирки згідно із загальноприйнятими методиками [2, 3].

**Результати власних досліджень.** З'ясовано, що ураження яловичих туш саркоцистами не залежить від рівня годівлі тварин (табл. 1). Саркоцисти були виявлені як у м'язовій тканині яловичини II категорії вгодованості, так і не категорійної (худой). Проте інтенсивність інвазії скелетних м'язів та серця некатегорійної яловичини була значно вищою, порівняно з контрольною групою. У продуктах забою контрольної групи саркоцисти були виявлені (слабка інвазія – 1–2 саркоцисти в полі зору гістопрепарату) у 20 % випадків у скелетних м'язах та у 10% випадків – у серцевому м'язі. У худих тварин м'язові саркоцисти за слабкої інвазії були виявлені у 60 %, а за середньої (3–5 саркоцист у полі зору гістопрепарату) – у 30% випадків. Помітно зростала інтенсивність ураження м'язів серця. Середню інвазію реєстрували у 10%, а слабку – у 20% випадків. Окрім того, у незначній кількості випадків (10%) виявили слабку інвазію саркоцистами печінки.

### 1. Інтенсивність інвазії саркоцистами м'язів та субпродуктів

Досліджуваний матеріал	Інтенсивність інвазії, %			
	яловичина II категорії вгодованості, n=75		худа яловичина, n=44	
	Слабка*	Середня**	Слабка*	Середня**
Muscles ***	20	-	30	60
Серце	10	-	20	10
Печінка	-	-	10	-
Нирки	-	-	-	-

*Примітки:*

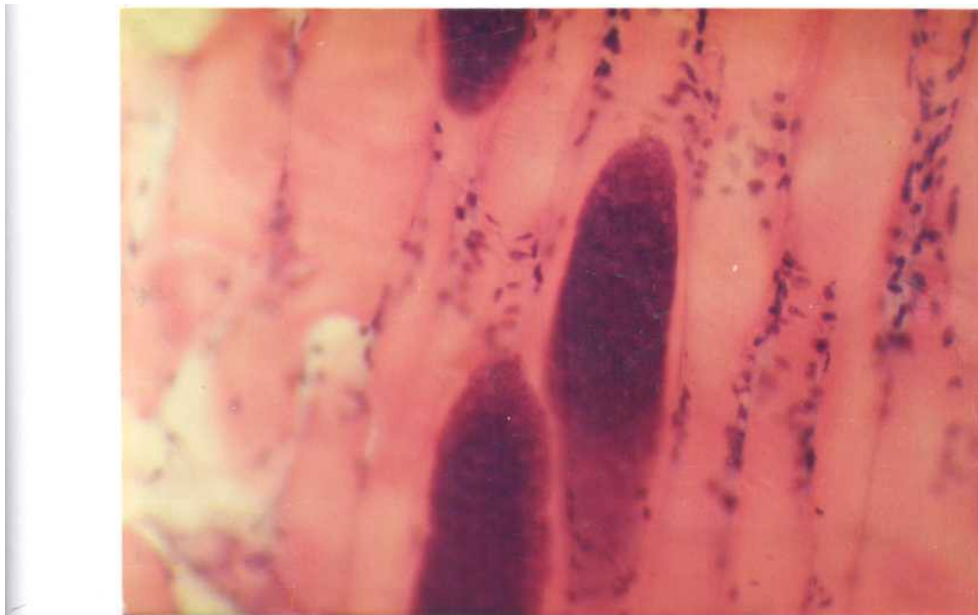
\* - 1–2 саркоцисти в полі зору гістопрепарату;

\*\* - 3–5 саркоцист у полі зору гістопрепарату;

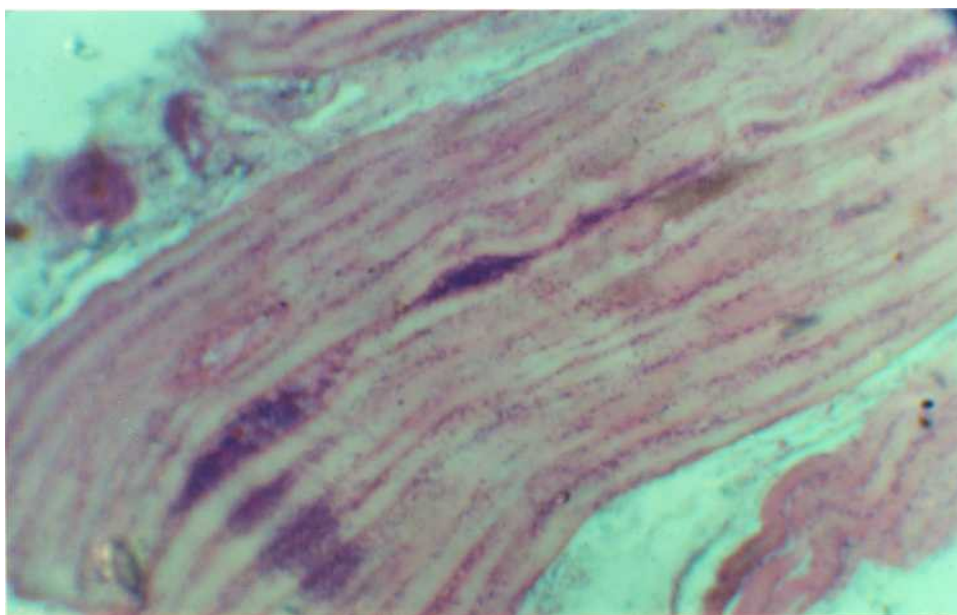
\*\*\* - дослідженню підлягали чотириголовий, повздожній м'язи спини, а також м'язи лопатки та місця зарізу.

У досліджуваних зразках яловичини обох груп виявляли макроцисти в 90 % випадків, у решти – мікроцисти (рис. 1). У м'язових волокнах виявляли саркоцисти у стадії дегенерації. При цьому навколо інтактних саркоцист запальної реакції не спостерігали, тоді як саркоцисти у стадії

дегенерації були оточені клітинним інфільтратом (рис. 2.).



**Рис. 1. Саркоцисти у скелетній мускулатурі (чотириголовий м'яз).  
Фарбування гематоксиліном та еозином, х 280**



**Рис. 2. Інтактні м'язові саркоцисти та саркоцисти у стадії дегенерації. Фарбування гематоксиліном та еозином, х 240**

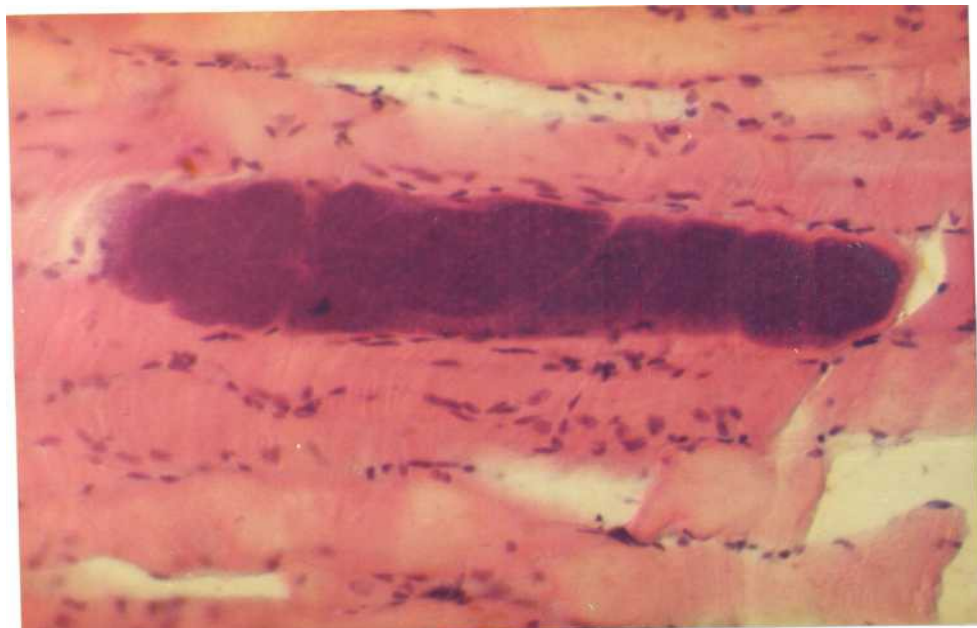
Досить часто в м'язових волокнах (чотириголовий м'яз) відзначали вогнищеву клітинну інфільтрацію, не пов'язану з розміщенням саркоцист. Імовірно, що лейкоцитарна інфільтрація у цьому випадку є наслідком розвитку запальної реакції навколо цист, в яких паразити загинули з різних причин.

У чотириголовому м'язі худой яловичини, ураженої саркоцистозом, реєстрували некротичні процеси, які проявлялися стоншенням волокон, у багатьох випадках – їхньою фрагментацією, відсутністю чи згладженістю поперечної смугастості м'язів, руйнуванням або атрофією м'язових волокон у місцях локалізації саркоцист (рис. 3.).

М'язові волокна за середнього ступеня саркоцистозної інвазії були здебільшого потовщені, мали нечіткі контури і різну товщину. Вони набрякали, набували гомогенності та інтенсивно фарбувалися кислими барвниками. Ядра м'язових волокон при цьому піддавалися рексису і лізису.

**Рис. 3. Волокна чотириголового м'яза. Ценкерівський некроз.  
Фарбування гематоксиліном та еозином, х 280**

Значно уражені м'язові волокна були нерівномірно забарвлені, різної товщини. В окремих місцях вони мали вигляд колбоподібних



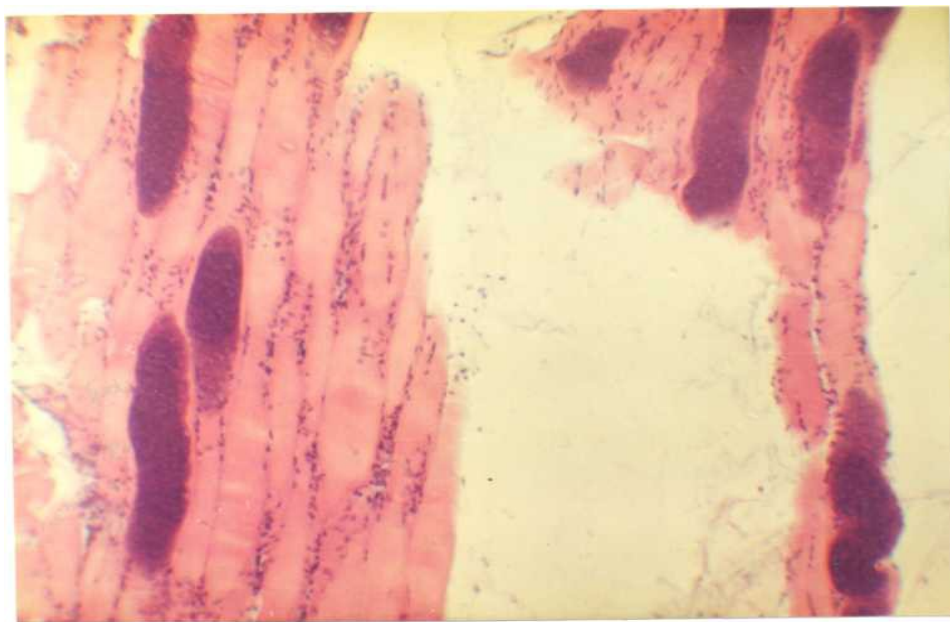
утворень, розпадалися на окремі фрагменти та брилки.

Між м'язовими волокнами, що розпалися, виявляли нагромадження лейкоцитів, макрофагів та фіброblastів, що свідчило про формування сполучної тканини.

Наслідком інвазування м'язової тканини саркоцистами був також

розвиток слизової дистрофії міжм'язової сполучної тканини (рис. 4). Набряклі клітини сполучної тканини мали округлу, веретеноподібну чи зірчасту форму. Між клітинними відростками виявляли нагромадження слизоподібної маси. Сполучнотканинні волокна перебували у стані розпушення та стоншення і в подальшому руйнувалися.

Гістологічна структура серцевого м'яза за саркоцистозної інвазії була збережена, ядра темно-фіолетові, базофільні, сигароподібної форми. У м'язовому пучку між волокнами відзначали їхнє чітке відмежування за рахунок розпушування міжм'язових структур. У серцевому м'язі виявлені поодинокі (у полі зору до двох) округлої форми і темно-синього кольору саркоцисти.



**Рис 4. Ценкерівський некроз м'язових волокон і слизова дистрофія міжм'язової сполучної тканини чотириголового м'яза.**

**Фарбування гематоксиліном та еозином, х 56**

**Висновки**

1. Ураження великої рогатої худоби саркоцистозом не залежить від рівня годівлі. Проте інтенсивність інвазії саркоцистами скелетних м'язів та серця худих тварин значно вища, порівняно з яловичиною II категорії вгодованості. М'язові саркоцисти за слабкої інвазії були виявлені у 30 %, середньої – у 60% випадків. У продуктах забою яловичини II категорії вгодованості саркоцисти виявлені у 20 % випадків у скелетних м'язах (слабка інвазія) та у 10% випадків – у серцевому м'язі.

2. У м'язових волокнах худих тварин, уражених саркоцистозом, спостерігали некротичні процеси, які характеризуються потоншенням м'язових волокон, у багатьох випадках – їх фрагментацією, відсутністю чи слабо вираженою поперечною смугастістю м'язів, руйнуванням або атрофією м'язових волокон у місцях розміщення саркоцист. Середня та слабка саркоцистозна інвазія супроводжується розвитком у м'язах некротичних змін у вигляді фрагментації, лізису м'язових волокон.

3. За відсутності видимих змін м'язової тканини яловичини, отриманої від худих тварин, її слід піддавати гістологічному дослідженню на предмет виявлення саркоцист.

4. У разі виявлення саркоцист тушу і продукти забою направляти на промислову переробку (відсутні дегенеративні зміни) або на утилізацію (наявність дегенеративних змін).

**СПИСОК ЛІТЕРАТУРА**



1. Байер Т.В. Внутриклеточный паразитизм и проблема саркоспоридиоза / Т.В. Байер А.И. Радченко // Известия РАН. Серия биологическая. – 2001. – № 2. – С. 157–164.
2. Волкова О.В. Основы гистохимии с гистологической техникой. / О.В. Волкова, Ю.К. Елецкий – М.: Медицина, 1982. – 303 с.
3. Потоцький М.К. Методичні вказівки Основи гістопатологічної техніки / М.К. Потоцький, О.І. Кривутенко. – К.: НАУ – 2006. – 44 с.
4. Правила передзабійного ветеринарного огляду тварин і ветеринарно-санітарної експертизи м'яса та м'ясних продуктів, затверджені наказом Державного департаменту ветеринарної медицини України від 07.06.2002 № 28 та зареєстровані у Міністерстві юстиції України 21.06.2002 за № 524/6812.
5. Радченко А.И. Особенности строения и функциональные характеристики клеток в цистах саркоспоридий (буйволы, овцы, мыши) / А.И. Радченко, Т.В. Байер // Цитология. – 2004. – т.46.– №7. С.592–600.
6. Chapman I. // Clinical Muscular Sarcocystosis in a Dog / I. Chapman, M. Mense and I.P. Dubey // Journal of Parasitology. – 2005 – №1 – pp. 187–190.

### **Патоморфологическая характеристика говядины при саркоцистозе**

*Якубчак О.М., Таран Т.В., Бережняк В.В.*

Показаны патоморфологические изменения говядины, полученной от молодняка крупного рогатого скота II категории упитанности и худой. При саркоцистозе отмечали деструкцию мышечной ткани (некроз в виде фрагментации, лизис мышечных волокон, наличие в отдельных волокнах бурого пигмента липофусцина). В продуктах убоя вместе с неизмененными, значительная часть саркоцист находится в стадии дегенерации, что сопровождается воспалительными процессами и клеточной инфильтрацией.

*Ключевые слова:* саркоцистоз, говядина, патоморфологическая характеристика.

**Pathological characteristics of slaughter products thin young cattle at sarkotsistoze**

*O.N. Yakybchak, T.V. Taran, V.V. Berezhnyak*

Showing the pathological changes of beef produced from young cattle II category of fatness and lean. When sarkotsistoze noted the destruction of muscle tissue (necrosis in the form of fragmentation, lysis of muscle fibers, broadly, the presence in the individual fibers of brown pigment lipofuscin). In slaughter products with a significant proportion unchanged sarcocyst is being degeneration, accompanied by inflammatory cell infiltration and.

***Key words:*** sarkotsistoz, cattle, beef, pathological characteristics.