УДК: 616.12-008.313-053.31

АРИТМИИ У НОВОРОЖДЕННЫХ (ЧАСТЬ 1)

Г.Э. Сухарева

ГУ «Крымский государственный университет
им. С.И. Георгиевского»
(г.Симферополь, Украина)

Ключевые слова: *новорожденные, нарушения сердечного ритма.*

Резюме. *В статье представлены собственные наблюдения нарушений сердечного ритма у 115 новорожденных, среди которых преобладали экстрасистолические аритмии, пароксизмы суправентрикулярной тахикардии. Дано описание синдрома удлиненного QT у новорожденного.*

Вступление

Одной из серьезных проблем детской кардиологии были и остаются нарушения сердечного ритма и проводимости (НСР). Если же дизритмии выявляются у плода или новорожденного, это вызывает еще большую озабоченность неонатологов и детских кардиологов [2, 3]. Сложна не столько диагностика аритмии, сколько поиск ее причинных факторов и подбор адекватной терапии. НСР представляют достаточно большую и неоднородную группу нарушений сердечной деятельности, в основе которых могут быть как органические заболевания сердца, так и внесердечные причины (электролитные и обменные нарушения, токсико-аллергические состояния, сепсис, пневмония, перинатальная энцефалопатия, родовая травма, кровоизлияния в ЦНС и т. д.). Кроме того, в некоторых случаях нарушения ритма могут иметь функциональный характер или быть проявлением врожденных или наследственных дефектов проводящей системы [1, 3, 4, 5]. Многообразие существующих видов НСР не позволяет рассмотреть каждый из них в полном объеме, поэтому в настоящей работе нам представлялось необходимым обратить внимание на наиболее частые и потенциально опасные для жизни новорожденных формы аритмий. К злокачественным аритмиям у детей относят желудочковую тахикардию, синдром удлиненного QT (Long QT), некоторые формы наджелудочковой тахикардии, полную поперечную блокаду [9].

Цель работы - изучить нарушения сердечного ритма и проводимости у новорождённых для оценки вклада кардиальных и экстракардиальных причин в генез их развития.

Материалы и методы

С помощью комплексного клинико-лабораторного и инструментального обследования, включавшего рентгенографию органов грудной клетки, ЭКГ, ХМ ЭКГ, ДЭхоКГ у 115 новорожденных, находившихся на протяжении 5 лет (2007-2012 г.г.) в отделениях реанимации новорожденных (44 ребенка), патологии новорожденных (51 ребенок), недоношенных новорожденных (20 детей) КРУ «Республиканская детская клиническая больница» (г. Симферополь) проведен анализ некоторых НСР с оценкой вклада кардиальных и экстракардиальных причин в их генез.

Результаты и их обсуждение

Установлено, что у 85% пациентов начало аритмий относится к раннему неонатальному или внутриутробному периоду. Аритмии плода возникали чаще всего после 22 недели гестации. Фетальные аритмии были заподозрены аускультативно во время профилактического осмотра беременной и подтверждены при помощи кардиотокографии (КТГ) и эхокардиографи (ЭхоКГ) плода. Тахикардии у плода были похожи на тахикардии неонатального периода: чаще всего выявлялась экстрасистолия, атриовентрикулярная блокада (АВБ) различных степеней, суправентрикулярная тахикардия (СВТ). Фетальные тахикардии опасны тем, что постоянная тахикардия плода, независимо от ее механизма, может привести к сердечной недостаточности (СН), так называемой неимунной водянки плода, и даже быть причиной смерти.

Характер НСР у новорожденных в наших исследованиях отличался многообразием. Брадикардитические аритмии имели 28 (24,3%) новорожденных. Непароксизмальная правопредсердная тахикардия наблюдалась у 2 детей, миграция водителя ритма зафиксирована у 2 больных. Экстрасистолические аритмии имели 39 (33,9%) детей, наиболее часто они были одиночными, номотопными, суправентрикулярными (27%) (рис. 1).

Реже встречались желудочковые поли-

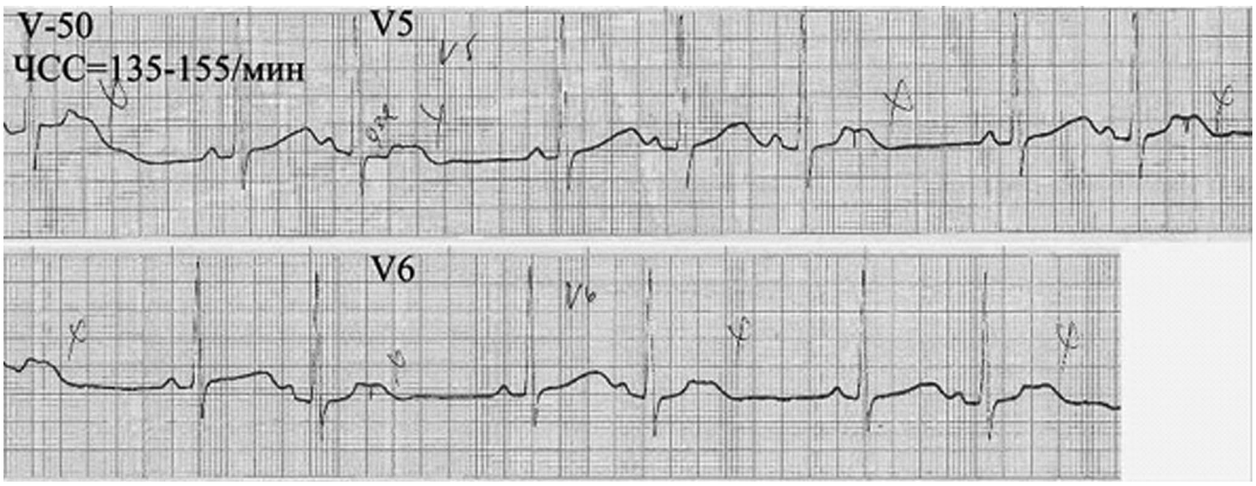

Рис.1. ЭКГ ребенка К., 1 сутки. Частая суправентрикулярная (в т.ч. блокированная) экстрасистолия у ребенка с ВПС (единственный желудочек с атрезией трикуспидального клапана)

топные, парные, групповые экстрасистолы, имеющие характер аллоритмии - (4,3%) (рис. 2).

В наших исследованиях тахиаритмии на-

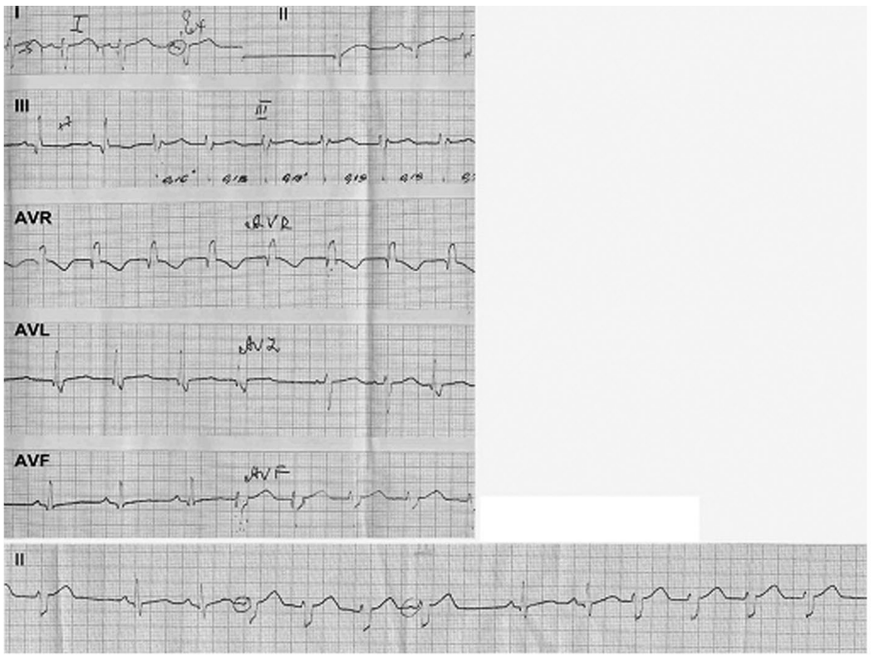

Рис.2. ЭКГ ребенка Д., 10 дней. Частая групповая желудочковая экстрасистолия. Непродолжительные пароксизмы желудочковой тахикардии

иболее часто были представлены пароксизмами СВТ – у 11 детей (0,95 %) (рис. 3): в 1 случае – на фоне опухоли сердца.

СВТ – это наиболее частая форма тахикар-

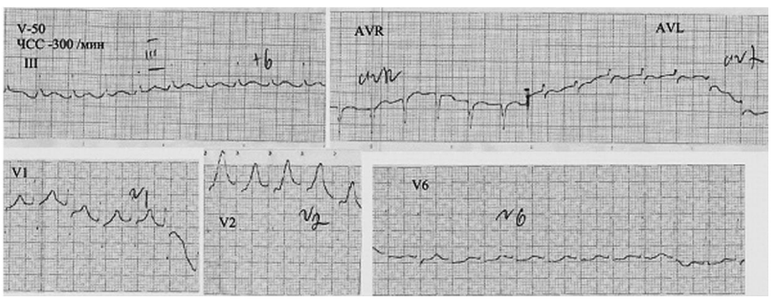

Рис.3. Ребенок А., 1 мес. Пароксизм суправентрикулярной тахикардии

дии, она все чаще распознается внутриутробно как результат кардиотокографического мониторинга и ультразвуковых исследований. Продолжительная фетальная СВТ приводит к застойной СН и водянке плода. СН у новорожденного может развиться через несколько часов после начала приступа, поэтому, учитывая чувствительность тахикардии к внутривенному дигоксину, некоторые авторы рекомендуют лечить плод введением дигоксина матери [5]. У новорожденных эта патология может быть идиопатической или обусловленной раздражением синусового узла вследствие неосторожной катетеризации (рис. 4).

У 8 (20,5 %) детей причиной СВТ явился синдром WPW (рис. 5).

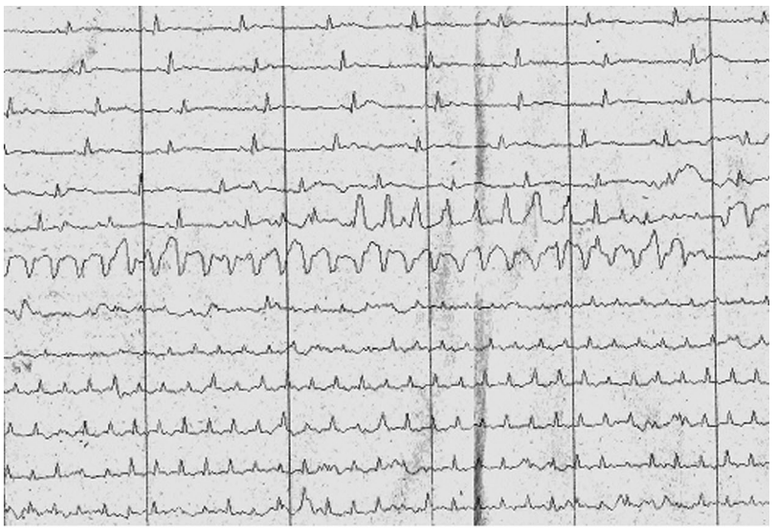

Рис.4. ХМ ЭКГ ребенка А., 24 дня. Пароксизм анти-ортодромной тахикардии

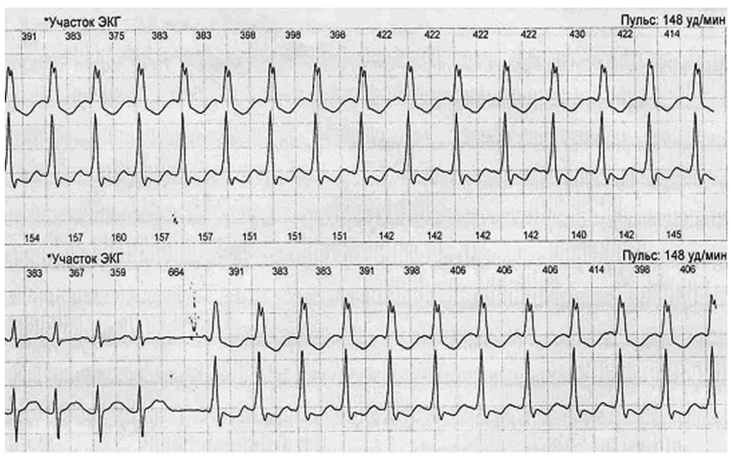

Рис.5. Ребенок К., 21 день. Неустойчивые эпизоды СВТ, прерываемые единичными синусовыми сокращениями, у ребенка с WPW. Пароксизмы антидромной и ортодромной тахикардии: фрагмент ХМ ЭКГ

Признаки органического поражения сердца имели 39 (33,9 %) детей. Летальный исход в этой группе наблюдался у 11 новорожденных. Наиболее частой причиной органической патологии сердца были ВПС – у 28 (71,8 %) детей (рис. 6).

Множественные рабдомиомы сердца были у 1 ребенка. В единичных случаях НСР возникали на фоне родовой травмы (рис. 7).

У одного новорожденного ребенка нами был диагностирован синдром Long QT [8] (рис. 8-11), у него развилась блокада Мобитц-II с последующим переходом в двунаправленную фатальную желудочковую тахикардию типа «пируэт» с последующей асистолией.

Поиск причинных и триггерных факторов у части пациентов, не имеющих органической патологии сердца (76 детей - 66%), позволил выявить патологию анте- и перинатального периода в виде неблагоприятно протекавших беременности и родов, симптомов перинатального поражения ЦНС гипоксически - ишемического генеза.

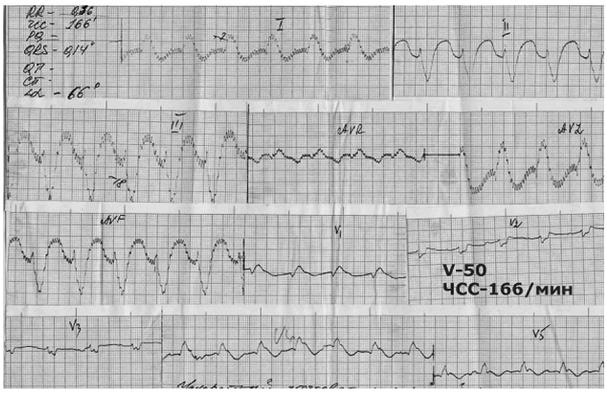

Рис.6. ЭКГ ребенка Б., 5 суток. Пароксизм желудочковой тахикардии у ребенка с ВПС (общий артериальный ствол)

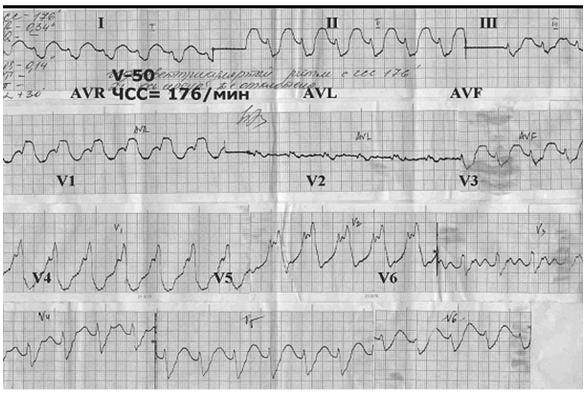

Рис.7. ЭКГ ребенка О., 2 суток. Суправентрикулярная тахикардия с аберрацией проведения на желудочки у ребенка с родовой травмой

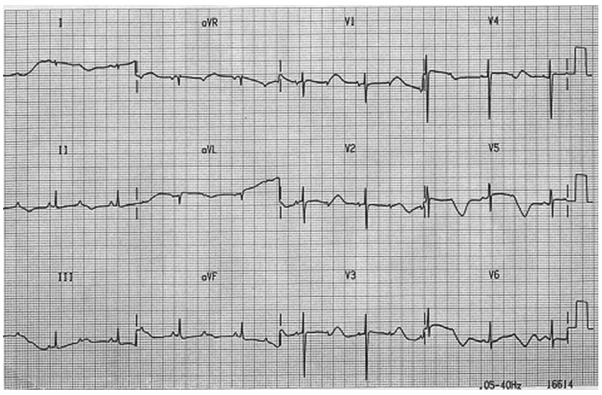

Рис.8. ЭКГ ребенка Г., 2 сут. синдром Long QT (QT – 800 мс). AV-блокада II степени с AV проведением 2:1

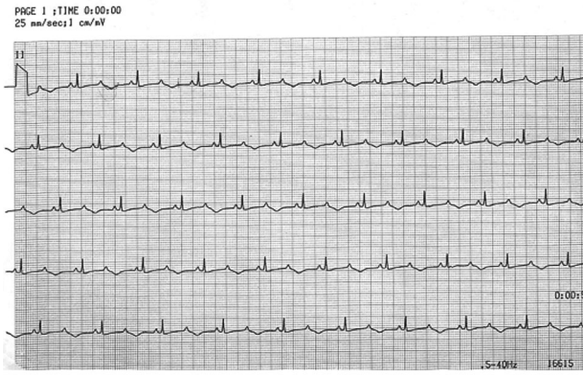

Рис.9. КИГ ребенка Г., 2 сут. синдром Long QT (QT – 800 мс). AV-блокада II степени с AV проведением 2:1

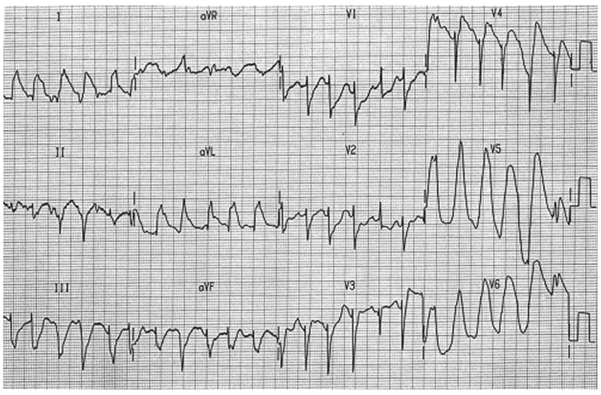

Рис.10. ЭКГ ребенка Г., 3 суток. Желудочковая тахикардия типа «пируэт»

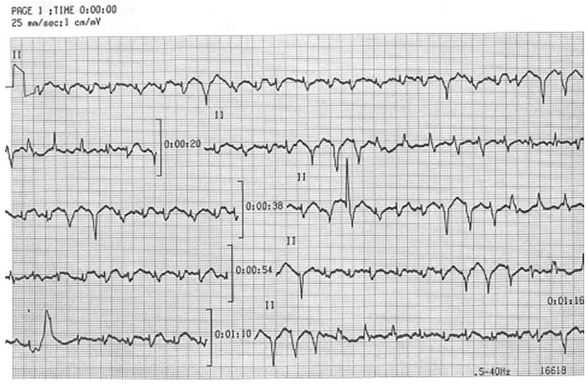

Рис.11. КИГ ребенка Г., 3 суток. Пароксизм ЖТ типа «пируэт»

Под влиянием различных видов перенесенной гипоксии и морфо-функциональной незрелости формируется аритмический вариант синдрома дезадаптации сердечно-сосудистой системы [4, 9], который в наших наблюдениях протекал в виде синдрома синусовой тахи-брадикардии, синусовой аритмии, единичной (чаще суправентрикулярной) экстрасистолии, нарушений внутрижелудочковой проводимости.

Суммируя вышесказанное, хотелось бы подчеркнуть, что благодаря интенсивному развитию пренатальной кардиологии и, в том числе, пренатальной аритмологии, установлено, что истоки многих аритмий лежат во внутриутробном периоде и являются неспецифическими симптомами многих патологических состояний. Доказано, что в периоде

новорожденности встречаются все известные виды аритмий и в этом периоде аритмия часто осложняется развитием СН, что делает необходимым своевременный ЭКГ- скрининг новорожденных [7]. Наиболее частыми НСР являются экстрасистолия и пароксизмальная суправентрикулярная тахикардия. При выявлении нарушений ритма и проводимости должны проводиться обследования новорожденного с целью исключения сопутствующего заболевания сердца. Лечение требуется детям с плохой переносимостью аритмии, гемодинамическими нарушениями и при жизнеугрожающих формах заболеваний [3, 6].

Литература

1. Белозеров Ю.М. Наследственные болезни сердца у детей. Актуальные вопросы кардиологии детского возраста / Ю. М. Белозеров.- М., 1997.— 137 с.

2. Бокерия Л. А. Перинатальная кардиология: современное состояние проблемы и роль / Л. А. Бокерия, Е. Д. Беспалова // Детские болезни сердца и сосудов. — 2007. —№3. —С. 4.

3. Бокерия Е.Л. Нарушения ритма сердца у детей первых лет жизни / Е.Л. Бокерия // Сердечно-сосудистые заболевания. Современные проблемы диагностики и лечения аритмий. – Изд-во НЦССХ им. А.Н.Бакулева РАМН, 2001. —Т. 2., №2. — С.61-77.

4. Котлукова Н.П. Кардиоваскулярная патология у новорожденных и детей раннего возраста (ранняя диагностика, некоторые аспекты патогенеза, организация помощи): автореф. дис. на соискание уч. степени доктора мед. наук: спец. 14.00.10 «Педиатрия» / Н.П. Котлукова. — М.,2001. — 48с.

5. Котлукова Н.П. Фетальные и неонатальные нарушения сердечного ритма и проводимости / О.М. Хузина, В.Б. Немировский, Е.А.Матюнина// Педиатрия. — 2007. — №2. — С.6-12.

6. Опыт применения радиочастотной аблации у детей раннего возраста / А.Ш.Ревишвили, М.Р.Туманян, И.И.Гукасова [и др.] // Анналы аритмологии : I-й Всероссийский съезд аритмологов. —М., 2005. — №2. — С.152.

7. Осокина Г.Г. Нарушения ритма сердца у детей: система раннего выявления, лечения и мониторинг жизнеугрожающих аритмий: автореф. дис. на соискание уч. степени доктора мед.наук: спец. 14.00.10. «Педиатрия» / Г.Г. Осокина — М.,2003. — 50 с.

8. Синдром удлиненного интервала QT / под ред. проф. М.А.Школьниковой. — М., 2001.— 128 с.

9. Школьникова М.А. Жизнеугрожающие аритмии у детей/ Школьникова М.А. — М., 1999. — 230 с.

АРИТМІЇ У НОВОНАРОДЖЕНИХ (ЧАСТИНА 1)

Г.Е. Сухарєва

ДУ «Кримський державний медичний університет ім. С.І. Георгієвського» (м. Сімферополь, Україна)

Резюме. У статті представлені власні спостереження порушень серцевого ритму у 115 новонароджених, серед яких переважали екстрасистолічні аритмії, параксизми суправентрикулярної тахікардії. Дано опис синдрому подовженого QT у новонародженого.

Ключові слова: новонароджені, порушення серцевого ритму.

ARRHYTHMIA IN NEWBORN (PART 1)

G. E. Suhareva

SI «Crimean state medical university named after S. I. Georgievsky» (Simferopol, Ukraine)

Summary. Personal observations of heart rhythm disturbance in 115 newborns and extrasystolic arrhythmia, paroxysmal superventricular tachycardia which is prevailed among them are presented in the article. The description of stretched QT syndrome in newborns was presented.

Keywords: newborns, heart rhythm disturbance.