

УДК: 616.13/.14+616.16] – 053.2 – 07

ПРОМЕНЕВІ МЕТОДИ ВІЗУАЛІЗАЦІЇ
СУДИННИХ АНОМАЛІЙ У ДІТЕЙ**Бензар І.М.¹, Морковкіна Г.Є.²,
Таммо Раад²**Національний медичний університет
імені О.О.Богомольця¹
ДУ «НПМЦ кардіології і кардіохірургії»²
(м. Київ, Україна)**Резюме**

Вступ. Клінічний діагноз судинних аномалій нерідко є складним. Різні інструментальні методи обстеження мають різну інформативність в плані візуалізації судинних аномалій.

Мета: встановити діагностичну цінність та інформативність різних способів візуалізації судинних аномалій у дітей.

Матеріали і методи. У дослідження включено 194 пацієнта з судинними аномаліями віком від 1 місяця до 16 років. Згідно оновленої класифікації ISSVA 2014 року, судинні аномалії поділяли на судинні пухлини і судинні мальформації (СМ). Судинні пухлини діагностовано у 95 пацієнтів, зокрема, інфантильні гемангіоми (ІГ) м'яких тканин (80,0%), гемангіоми печінки (5,3%), ІГ дихальних шляхів (5,3%), ІГ у складі РНАСЕ синдрому (2,1%), у 7 (7,3%) діагностовано рідкісні судинні пухлини. У 99 пацієнтів діагностовано СМ: лімфатичні мальформації (ЛМ) у 86,8%, венозні мальформації (ВМ) у 8,1%, у 5,1% дітей комбіновані СМ.

Результати дослідження. УЗД виконували усім пацієнтам при первинному звертанні та в динаміці. Ступінь активності ІГ визначали за співвідношенням судин малого діаметру та солідної тканини. КТ з контрастуванням та МРТ виконано у 5,3% пацієнтів з ІГ з нетиповою клінічною картиною та з ураженням дихальних шляхів (9,3%). Для підтвердження діагнозу гемангіом печінки виконано КТ з в/в контрастуванням. У 4,4% пацієнтів з відмежованими кістозними ЛМ виконано лише УЗД, усім іншим пацієнтам проведено МРТ. КТ виконано у 5 (10,2%) дітей з ЛМ голови і шиї та симптомами компресії дихальних шляхів як невідкладну діагностичну процедуру. Для ВМ характерним є утворення флеболітів, які можна виявити як при УЗД, так при рентгенологічному обстеженні, для визначення розповсюдження процесу найбільш інформативним є МРТ. Артеріовенозна мальформація в режимі КДС нагадує ІГ у фазі проліферації. У дітей старшого віку додатково необхідно виконати КТ з контрастуванням, за необхідності – і селективну ангіографію.

Висновки. Для діагностики судинних аномалій первинним методом дослідження є УЗД. «Золотим стандартом» діагностики СМ з повільним кровотоком є МРТ. Для діагностики СМ з швидким кровотоком інформативним є КТ з в/в контрастуванням.

Ключові слова: Судинні пухлини, судинні мальформації, ISSVA класифікація, УЗД, комп'ютерна томографія, магнітно-резонансна томографія

Вступ

Клінічний діагноз судинних аномалій нерідко є складним навіть для міждисциплінарних спеціалізованих центрів, оскільки ці ураження можуть маскувати одне одного і деякі злякисні новоутворення [1]. У багатьох випадках досвідчений клініцист може встановити діагноз, базуючись на анамнезі захворювання та результатах фізикального обстеження [2]. Проте не слід гіперболізувати діагностику, виключно спираючись на власному досвіді. Більш як половина пацієнтів з судинними мальформаціями, які потрапили до Бостонської дитячої клініки судинних аномалій, поступали з невірним діагнозом [3]. Складні форми потребують ретельного обстеження із застосуванням сучасних методик і технічних засобів. Різні інструментальні методи обстеження, до яких належать оглядова рентгенографія, ультразвукове дослідження (УЗД), комп'ютерна томографія та ангіографія (КТ-ангіографія), магнітно-резонансна томографія (МРТ) та селективна ангіографія мають різну інформативність з огляду візуалізації судинних аномалій.

Мета роботи: встановлення діагностичної цінності та інформативності зазначених способів дослідження з метою визначення оптимального

діагностичного алгоритму, що дозволить у максимумі короткого часу встановити клінічний діагноз, уникнути необґрунтованих діагностичних процедур та запізнити чи невірної діагностики.

Матеріали і методи

У дослідження включено 194 пацієнта з судинними аномаліями віком від 1 місяця до 16 років, які проходили обстеження та лікування на базі НДСЛ «ОХМАТДИТ» з січня 2011 року до січня 2015 року. За основу прийнято оновлену класифікацію ISSVA (International Society for the Study of Vascular Anomalies – Всесвітнього товариства з вивчення судинних аномалій), прийняту у 2014 році в Мельбурні, Австралія [4]. Судинні аномалії поділяли на судинні пухлини і судинні мальформації (СМ).

Судинні пухлини діагностовано у 95 пацієнтів, судинні мальформації – у 99 осіб. Серед судинних пухлин переважали інфантильні гемангіоми (ІГ) м'яких тканин, які діагностовано у 76 дітей, що склало 80,0%, гемангіоми печінки виявлено у 5 дітей (5,3%), гемангіоми дихальних шляхів – у 5 (5,3%) пацієнтів, гемангіоми у складі РНАСЕ синдрому у 2 двох (2,1%) дітей, у 7 дітей (7,3%) діагностовано рідкісні судинні пухлини: вроджена гемангіома (n=4), китицева ангіома (n=1), ка-

пошиформна гемангіоендотеліома (n=2).

У більшості пацієнтів з групи судинних мальформацій діагностовано лімфатичні мальформації (n=86), що складає 86,8%, венозні мальформації виявлено у 8 дітей (8,1%), в інших 5 (5,1%) пацієнтів були комбіновані судинні мальформації: артеріовенозна в 1 пацієнта, у двох – CLOVES-синдром, та у двох синдром Кліппеля-Треноне.

При поступленні в клініку усім пацієнтам виконували УЗ-дослідження апаратом «Philips» з лінійним датчиком 12-3 MHz у режимах сірої шкали, кольорового доплерівського сканування (КДС) та частково у режимі Допплера. У всіх дітей обстеження проводилося без седації. При УЗ скануванні визначали наступні характеристики: поширення, інфільтрація навколишніх тканин, артеріальне кровопостачання, венозний дренаж.

КТ виконували на апараті Siemens Somatom Definition AS. Для контрастування використовували йодовмісний водорозчинний контрастний середник у дозі від 0,5 до 2,0 мл/кг маси тіла в залежності від віку. При оцінюванні результатів КТ враховували наступні ознаки: локалізація судинних аномалій, розміри, структура, щільність, інтенсивність накопичення контрасту, привідні та дренажні судини, наявність тромбозів, кальцинатів. МРТ виконували на апараті Siemens Avanto 1,5T для уточнення ступеня ураження, топічної діагностики судинних аномалій, та відношення до навколишніх структур.

Результати дослідження

УЗД виконували усім пацієнтам первинно (до застосування інших променеви методів діагностики) та в динаміці для визначення перебігу захворювання, контролю результатів лікування. Кожному пацієнту виконано від 5 до 18 досліджень, у середньому 8,4 діагностичних процедур, інтервал між дослідженнями визначали на основі характеру основного захворювання, важкості перебігу, ускладнень, способів лікування, загалом він складав від 1 доби до трьох місяців. У режимі сірої шкали визначали ехоструктуру, розміри, розповсюдженість судинних утворень.

Інфантильні гемангіоми являють собою гіпо- або гіперехогенні новоутворення, чітко відмежовані від навколишніх тканин, без вираженої капсули. Для фази проліферації характерна гіпоехогенна дольчаста структура (Рис. 1а), у фазі інволюції ІГ набуває гіперехогенної структури (Рис. 1б).

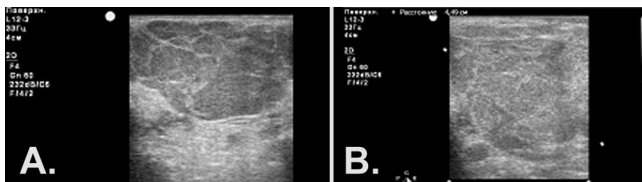

Рис. 1. Хлопчик М., інфантильна гемангіома паротидної ділянки. А – вік 4 місяці, фаза проліферації, гіпоехогенний дольчастий утвір. В – вік 9 місяців, фаза стабілізації, утворення набуває гіперехогенної структури

Ступінь активності гемангіом визначали на основі УЗД в режимі КДС (кольорового доплерівського сканування) за співвідношенням судин малого діаметру та солідної тканини [5]. Відпо-

відно до структури, інтенсивності кровотоку, діаметру судин, частки безсудинних ділянок виділяли 4 фази розвитку гемангіом: продромальну, проліферації, стабілізації, регресу. У продромальній (доклінічній) фазі структура ІГ не визначається, проте інколи можна відмітити припіднімання шкіри або гіперехогенну структуру у дермі. У фазі проліферації ІГ в режимі КДС виявляють максимальну мікроциркуляцію, практично відсутні ділянки невазуляризованої тканини. Фаза дозрівання (стабілізації) характеризується зниженням проліферації вдвічі, що при УЗ-дослідженні в режимі КДС відображається формуванням великих дренажних вен і появою безсудинних ділянок (Рис. 2).

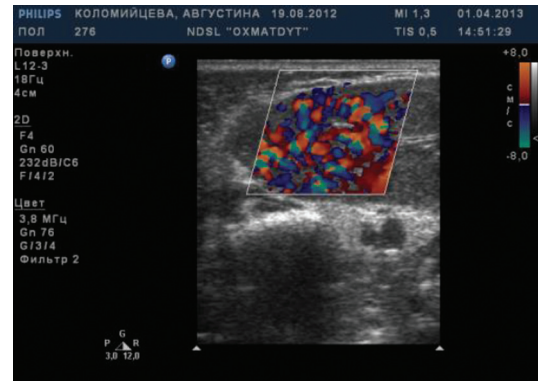


Рис. 2. Дівчинка К., 5 місяців, ІГ обличчя, фаза проліферації, УЗД в режимі ЦДК виявляє інтенсивну васкуляризацію

Поява гіперехогенних ділянок, зменшення кількості судин свідчить про початок фіброзно-жирової трансформації та інволюції (регресу) гемангіоми.

Додаткові методи дослідження, зокрема, КТ з внутрішньовенним контрастуванням (n=2) та МРТ (n=2) виконано у 4 (5,3%) пацієнтів з нетиповою клінічною картиною, глибоким розташуванням, відсутністю характерних змін шкіри (Рис. 3).

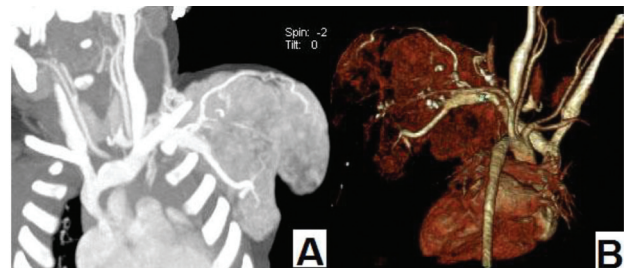


Рис. 3. Дівчинка К., 8 місяців, гемангіома м'яких тканин передньої поверхні грудної клітки та плеча. КТ: мал. А- тонкий МІР та мал. В - VRT-реконструкції. Кровопостачання та дренажування гемангіоми забезпечується за рахунок a.et v.subclavia.

У пацієнтів з РНАСЕ-синдромом (n=2) проведено КТ з контрастуванням з метою встановлення ступеню компресії дихальних шляхів (Рис. 4).

Усім пацієнтам з ізольованими ІГ дихальних шляхів, окрім ендоскопічних методів дослідження, виконано променеві методи дослідження: КТ з контрастуванням (n=4) та МРТ (n=1) (Рис. 5).

Для гемангіом печінки УЗД є скринінговим методом, для підтвердження діагнозу та визначення форми захворювання усім 5 пацієнтам виконано КТ з в/в контрастуванням (Рис. 6).

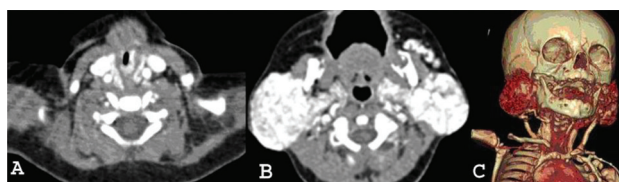


Рис. 4. Дівчинка Б., 4 місяці, РНАСЕ-синдром. КТ з контрастуванням: А – ІГ трахеї зі звуженням просвіту, В – двобічні ІГ м'яких тканин обличчя, С – VRT-реконструкція.

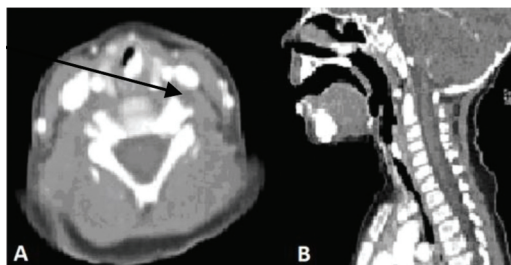


Рис. 5. Хлопчик С., 5 місяців, ІГ трахеї з порушенням прохідності дихальних шляхів (стрілка). КТ- зображення: А – аксіальна проекція, В – сагітальна проекція

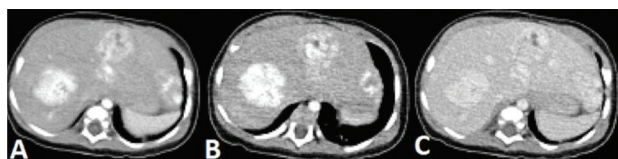

Рис. 6. Хлопчик С., 3 місяців, гемангіоми печінки, КТ- зображення, аксіальна проекція: А – артеріальна фаза, В – портальна фаза, С-відстрочена фаза.

Ультразвуковою ознакою кістозних лімфатичних мальформацій (ЛМ) є наявність гіпо- або анехогенних кіст, вповнених рідинним вмістом з наявністю тонких перетинок (Рис. 7). У режимі КЛС кровоток у власне кістах відсутній, визначається у перетинках.

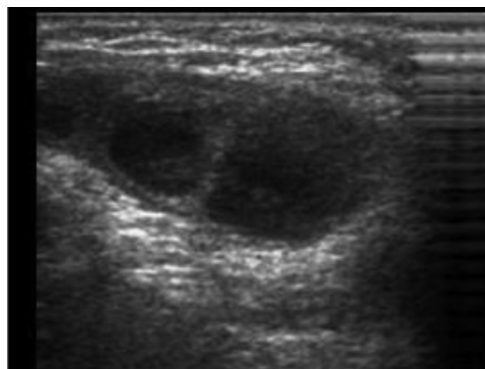


Рис. 7. Дівчинка К., 8 місяців. ЛМ латеральної поверхні шиї. УЗД в режимі сірої шкали виявляє гіпоехогенний (рідинний) утвір з перетинками

Дрібнокістозні ЛМ візуалізуються як гіперехогенні структури, без чітких кістозних утворень. Виключно ультразвукове дослідження виконано у 3-х (4,4%) пацієнтів з кістозними формами ЛМ. Це діти з відмежованими, поверхневими ЛМ. Усім іншим пацієнтам проведено МРТ. Згідно результатів МРТ, окрім визначення розмірів утворення, розмірів кіст, що утворюють цю лімфатичну мальформацію, визна-

чали її поширення і співвідношення з сусідніми органами. Відповідно до об'єму кіст ЛМ класифікували на великокістозні, дрібнокістозні та змішані (Рис. 8).

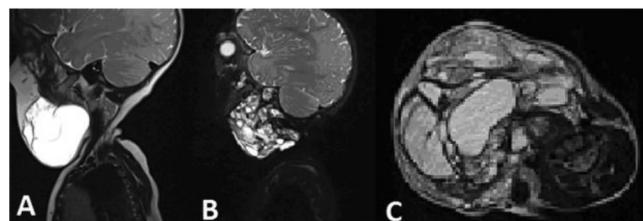


Рис. 8. МРТ в режимі Т2-33, сагітальна проекція. А – великокістозна ЛМ обличчя і шиї, В – дрібнокістозна ЛМ голови, шиї, С – змішана ЛМ шиї

Крововилив в порожнину кісти ЛМ призводить до зміни її структури, що можна виявити за зміною ехоструктури при УЗД, та більш інформативною є МРТ (Рис. 9).

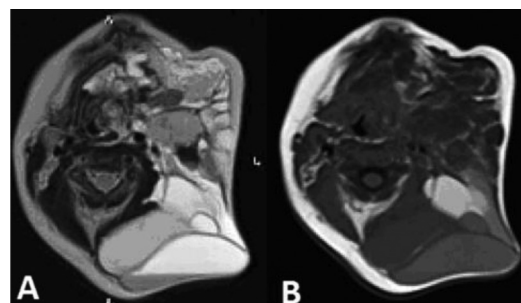


Рис. 9. МРТ у пацієнта з ЛМ лівої половини шиї, стисненням трахеї, огортанням судин шиї, з крововиливом на різних стадіях. Кісти різної структури – гіперінтенсивний сигнал на Т2 (А) з горизонтальним гіпоінтенсивним рівнем у зоні крововиливу (гостра фаза) на Т2 та Т1 (В). Кісти з гіперінтенсивним сигналом на Т1 та Т2 свідчать про підгостру стадію крововиливу

КТ виконано у 5 (10,2%) дітей з ЛМ голови і шиї та симптомами компресії дихальних шляхів як невідкладну діагностичну процедуру.

У пацієнтів з первинною лімфедемою необхідність у проведенні МРТ виникла у трьох випадках (20%), коли необхідно було виключити інші причини лімфатичного набряку. Для діагностики захворювання в типових випадках достатньо клінічного дослідження та УЗД судин кінцівок. Для лімфедеди характерною ознакою при МРТ є потовщення підшкірної клітковини, яка має вигляд «медових стільників» (Рис. 10).

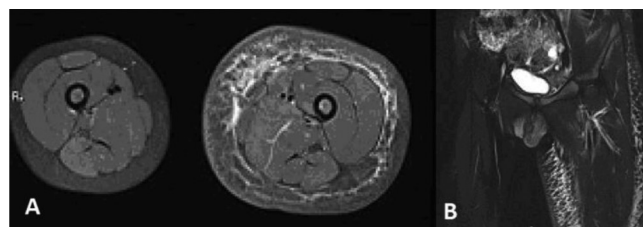


Рис. 10. Дівчинка П., 3 роки. Первинна лімфедема лівої нижньої кінцівки. МРТ в режимі Т2-STIR: А – аксіальна проекція, В – фронтальна проекція. Потовщення та набряк підшкірної клітковини у вигляді «медових стільників»

КТ з контрастуванням проведено у двох пацієнтів з ознаками лімфатичного набряку нижніх кінцівок. В одного хлопчика 14 років невідповідність змін шкіри, які характерні для IV стадії лімфедми, та змін підшкірної клітковини, що відповідають I-II стадії захворювання, виникла необхідність у проведенні біопсії шкіри. За результатами гістологічного дослідження встановлено діагноз китицевої ангиоми.

Для венозних мальформацій (ВМ) характерним є утворення флеболітів, які можна виявити як при УЗД, так при рентгенологічному обстеженні, зокрема, оглядовій рентгенографії, комп'ютерній томографії, проте для визначення розповсюдження процесу найбільш інформативним є МРТ (Рис. 11), яку виконували перед початком лікування усім пацієнтам.

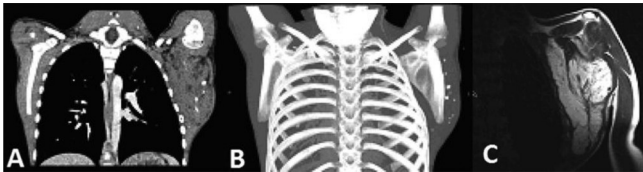

Рис. 11. Хлопчик П., 8 років. Венозна мальформація плечового поясу зліва. А, В – КТ з контрастуванням (А-MPR- фронтальна площина, В – MIP-реконструкція) – виявлено множинні флеболіти. С-з допомогою МРТ в режимі Т2 краще видно ступінь ураження та співвідношення до навколишніх тканин

АВМ з формуванням «вогнища» патологічних судин при УЗД в режимі ЦДК має таку ж ехокартину, як ІГ у фазі проліферації. Якщо такі УЗ-ознаки виявляють у дітей старше 2-х років, необхідно виконати КТ з контрастуванням, за необхідності, селективну ангиографію (Рис. 12).

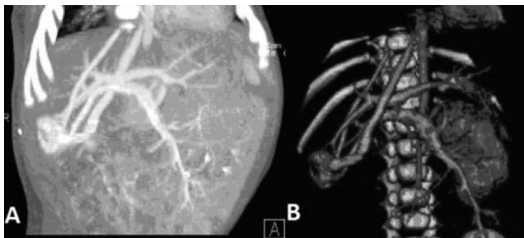


Рис. 12. КТ пацієнта 3 міс з артеріовенозною мальформацією, А-MIP-реконструкція, В-VRT-реконструкція

Для діагностики синдромальних форм змішаних мальформацій, у яких переважають мальформації з повільним кровотоком, зокрема, CLOVES-синдром (n=2) та синдром Кліппеля-Треноне (n=2) оптимально виконати МРТ.

Обговорення

Наявність численних способів візуалізації, їх відносна доступність може стати причиною використання в одного пацієнта багатьох досліджень, нерідко інвазивних і недостатньо інформативних. Тому, з метою уникнення необґрунтованих діагностичних процедур та запізнілої чи невірної діагностики, доцільно впроваджувати локальний діагностичний алгоритм [6]. Навіть якщо пацієнт звертається в спеціалізовану клініку з результатами попередніх досліджень, першим обстеженням повинно бути УЗД з використанням режиму Допплера. У дітей з типовими про-

явами судинних аномалій первинне УЗ-сканування дозволить відрізнити судинні пухлини, мальформації з повільним (ВМ або ЛМ) та швидким (АВМ) кровотоком. При гемангіомах УЗД проводиться з метою діагностики, а також для моніторингу ефективності медикаментозної терапії і для визначення показань до оперативного лікування.

Патогномонічною ознакою кістозних ЛМ є наявність гіпо- або анехогенних кіст, виповнених рідким вмістом з наявністю тонких перетинок [7]. Кровоток у власне кістах відсутній, а у перетинках визначається. Проте ці ознаки не властиві дрібно-кістозним формам лімфатичних мальформацій, які внаслідок наявності множинних перетинок візуалізуються як гіперехогенні структури, у яких також може визначатися кровоток [8]. Проте, навіть у досвідчених руках, диференційний діагноз судинних пухлин з судинними мальформаціями є складним. Можливості вимірювання розмірів судинних мальформацій під час ультразвукового обстеження обмежені, що пояснюється маленьким акустичним вікном та утрудненою візуалізацією цілісного ураження під час одного сканування [9].

МРТ є неінвазивним та інформативним способом діагностики судинних мальформацій, який базується на визначенні структури, розповсюдженості та гемодинамічних характеристиках [10]. За його допомогою можна визначити анатомічні співвідношення між судинними ураженнями і сусідніми органами, нервами, сухожиллями і м'язами. МРТ візуалізація у режимах T1 і T2, T2-STIR є золотим стандартом діагностики судинних мальформацій з повільним кровотоком. Для діагностики інфантильних гемангіом МРТ використовують зрідка, лише у сумнівних випадках, при глибоких ураженнях і не змінній шкірі, коли необхідно визначити розповсюдженість процесу, для визначення тактики лікування та оцінки його ефективності [11].

КТ з контрастуванням має ряд переваг у випадку діагностики судинних аномалій внутрішніх органів, кишечника і легень, для візуалізації судин, які кровопостають та дренують новоутворення. Додатково при КТ можна виявити флеболіти, що характерно для венозних мальформацій, а також кісткову атрофію в результаті тривалої компресії [12].

Проведення МРТ вимагає 20 хвилин або більше, у дітей молодшого віку обстеження проводять з використанням седатії. На відміну від МРТ, проведення КТ триває менше хвилини і може бути швидкою альтернативою у пацієнтів з нестабільним станом, серцево-судинною чи дихальною недостатністю. Крім того, КТ застосовують у випадку протипоказань до проведення МРТ, зокрема, за наявності водія ритму, хірургічних кліпс, які можуть спричинити магнітні артефакти [13].

Якщо у пацієнта нетипова хронологія історії захворювання (ураження з'явилося гостро або не проявлялось роками), або попередні результати обстеження виявили неспецифічні, неоднозначні ознаки, можливо, необхідно використати альтернативні способи діагностики, інші способи візуалізації або біопсію [14].

Висновки. Для діагностики судинних аномалій первинним методом дослідження є УЗД в режимі сірої шкали, КДС та Допплера. «Золотим стандартом» діагностики судинних мальформацій з повільним кровотоком є МРТ. За його допомогою можна визна-

чити анатомічні співвідношення між судинними ураженнями і сусідніми органами, нервами, сухожиллями і м'язами. Недоліком методу МРТ є тривалість обстеження та необхідність седації у дітей молодшого віку. Для діагностики судинних мальформацій з швидким кровотоком інформативним є КТ з в/в контрастуванням. У випадках нетипового клінічного перебігу, відсутності характерних ознак при різних

способах візуалізації, необхідно виконати біопсію.

Перспективи подальших досліджень

Перспективним є подальше вивчення можливостей неінвазивних методів діагностики судинних аномалій у дітей, які впроваджуються в практичну медицину з розвитком технічних можливостей, зокрема, динамічної МРТ.

Література

1. Christison-Lagay E.R. Vascular Anomalies / E.R. Christison-Lagay, S.J. Fishman // Surg Clin N Am, 2006 – Vol. 86 – P. 393–425.
2. Domp Martin A. Venous Malformation: update on etiopathogenesis, diagnosis & management / A. Domp Martin, M. Vikkula, L.M. Boon // Phlebology, 2010 – Vol. 25(5) – P. 224–235.
3. Konez O. Magnetic resonance of vascular anomalies / O. Konez, P.E. Burrows // Magn Reson Imaging Clin N Am, 2002 – Vol. 10(2) – P. 363–388.
4. Wassef M. Vascular Anomalies Classification: Recommendations From the International Society for the Study of Vascular Anomalies / M. Wassef, F. Blei, D. Adams, A. [et al] // Pediatrics, 2015 – Vol. 136 (1) – P. e203 – e215.
5. Бензар І.М. Оцінка клінічної активності та ефективності лікування інфантильних гемангіом з допомогою ультразвукового сканування / І.М. Бензар, О.К. Полулях // Неонатологія, хірургія та перинатальна медицина. 2014.-, Т. IV, № 3 (13). – С. 208 – 213.
6. Legiehn G. M. A Step-by-Step Practical Approach to Imaging Diagnosis and Interventional Radiologic Therapy in Vascular Malformations / G. M. Legiehn, M.K.S. Heran // Semin Intervent Radiol, 2010 – Vol. 27(2) – P. 209–231.
7. Burrows P. Radiological Imaging in Vascular Malformations In: Mulliken & Young's Vascular anomalies Hemangiomas and Malformations / Patricia E. Burrows, John B. Mulliken, Steven J. Fishman. – 2nd ed. – Oxford University Press, 2013 – P. 392–479.
8. Dubois J. Vascular anomalies: what a radiologist needs to know / J. Dubois, M. Alison // Pediatr Radiol, 2010 – Vol. 40 (6) – P. 895–905.
9. Trop I. Soft-tissue venous malformations in pediatric and young adult patients: diagnosis with Doppler US / I. Trop, J. Dubois, L. Guibaud, G. Beaudoin // Radiology, 1999 – Vol. 212(3) – P. 841–845.
10. Moukaddam H. MRI characteristics and classification of peripheral vascular malformations and tumors / H. Moukaddam, J. Pollak, A.H. Haims // Skeletal Radiology, 2009. – Vol. 38 – No 6 – P. 535–547.
11. Flors L. MR Imaging of Soft-Tissue Vascular Malformations: Diagnosis, Classification, and Therapy Follow-up / L. Flors, C. Leiva-Salinas, I. M. Maged, P. T. Norton, A.H. Matsumoto, J. F. Angle, H. Bonatti, A. Whan Park, E. A. Ahmad, U. Bozlar, MD, A. M. Housseini, T. E. Huerta, K. D. Hagspiel // RadioGraphics, 2011 – Vol. 31 – P. 1321–1340.
12. Legiehn G. M. Venous malformations: classification, development, diagnosis, and interventional radiologic management / G. M. Legiehn, M.K. Heran // Radiol Clin North Am, 2008 – Vol. 46 – P. 545–597.
13. Bittles M.A. Multidetector CT angiography of pediatric vascular malformations and hemangiomas: utility of 3-D reformatting in differential diagnosis / M.A., Bittles M.K. Sidhu, R.W. Sze, L.S. Finn, V. Ghioni, J.A. Perkins // Pediatr Radiol., 2005 - Vol. 35(11) – P. 1100–1106.
14. Legiehn G. M. A Step-by-Step Practical Approach to Imaging Diagnosis and Interventional Radiologic Therapy in Vascular Malformations / G. M. Legiehn, M.K.S. Heran // Semin Intervent Radiol, 2010 – Vol. 27(2) – P. 209–231.

ЛУЧЕВЫЕ СПОСОБЫ ВИЗУАЛИЗАЦИИ СОСУДИСТЫХ АНОМАЛИЙ У ДЕТЕЙ

Бензар И.Н.¹, Морковкина А.Е.², Таммо Раад²

Национальный медицинский университет имени А.А.Богомольца¹

ГУ «НПМЦ кардиологии и кардиохирургии»²
(г. Киев, Украина)

Резюме

Вступление. Клинический диагноз сосудистых аномалий у детей часто вызывает существенные затруднения. Различные инструментальные методы обследования имеют разную информативность в плане визуализации сосудистых аномалий.

Цель: установить диагностическую ценность и информативность различных способов визуализации сосудистых аномалий у детей.

Материалы и методы. В исследование включено 194 пациента с сосудистыми аномалиями в возрасте от

RADIOLOGICAL VISUALIZATION OF VASCULAR ANOMALIES IN CHILDREN

Benzar I.¹, Morkovkina A.², Tammo Raad²

Bogomolets National Medical University¹

Research Center of Cardiology
and Cardiac Surgery²
(Kyiv, Ukraine)

Summary

Background. Clinical diagnosis of vascular anomalies is often difficult. The informative of different instrumental evaluations isn't the same in terms of visualization of vascular anomalies.

Purpose: to establish the diagnostic value and informative of different visualization's methods of vascular anomalies in children.

Methods. The study included 194 patients with vascular anomalies in age from 1 month to 16 years. According to the updated ISSVA classification 2014, vascular anomalies

1 місяця до 16 лет. Согласно обновленной классификации ISSVA 2014 года, сосудистые аномалии разделяли на сосудистые опухоли и сосудистые мальформации (СМ). Сосудистые опухоли диагностированы у 95 пациентов, в частности, инфантильные гемангиомы (ИГ) мягких тканей (80,0%), гемангиомы печени (5,3%), ИГ дыхательных путей (5,3%), ИГ в составе PHACE синдрома (2,1%), у 7 (7,3%) диагностированы редкие сосудистые опухоли. В 99 пациентов диагностированы СМ: лимфатические мальформации (ЛМ) в 86,8%, венозные мальформации (ВМ) в 8,1%, в 5,1% детей диагностированы комбинированные СМ.

Результаты исследования. УЗИ выполняли всем пациентам при первичном обращении и в динамике. Степень активности ИГ определяли по соотношению сосудов малого диаметра и солидной ткани. КТ с контрастированием и МРТ выполнено в 5,3% пациентов с ИГ с нетипичной клинической картиной и с поражением дыхательных путей (9,3%). Для подтверждения диагноза гемангиом печени выполнено КТ с в/в контрастированием. У 3-х (4,4%) пациентов с ограниченными кистозными ЛМ выполнено только УЗИ, всем остальным пациентам проведено МРТ. КТ выполнено в 5 (10,2%) детей с ЛМ головы и шеи и симптомами компрессии дыхательных путей как неотложную диагностическую процедуру. Для ВМ характерно образование флеболитов, которые можно обнаружить как при УЗИ, так при рентгенологическом обследовании, для определения распространения процесса наиболее информативным является МРТ. Артериовенозная мальформация в режиме ЦДС имеет такую же эхокартину, как ИГ в фазе пролиферации. У детей старшего возраста дополнительно необходимо выполнить КТ с контрастированием.

Выводы. Для диагностики сосудистых аномалий первичным методом исследования является УЗИ. «Золотым стандартом» диагностики сосудистых мальформаций с медленным кровотоком является МРТ. Для диагностики СМ с быстрым кровотоком информативным является КТ с в/в контрастированием.

Ключевые слова: Сосудистые опухоли, сосудистые мальформации, ISSVA классификация, УЗИ, компьютерная томография, магнитно-резонансная томография.

divided into vascular tumors and vascular malformations (VMs). Vascular tumors are diagnosed in 95 patients, in particular, infantile hemangiomas (IHs) of soft tissues (80.0%), liver hemangiomas (5.3%), airways IHs (5.3%), IHs as a part of PHACE syndrome (2.1%). Rare vascular tumors were in 7 (7.3%) patients. In 99 patients VMs diagnosed: lymphatic malformations (LM) in 86.8%, venous malformations in 8.1%, and combined VMs in 5.1% of children.

Results. Ultrasound examinations performed as a primary method and follow-up studies. The activity of IHs was determined by the ratio of small diameter vessels and solid tissue. CT with contrast enhanced and MRI performed in 5.3% patients with IHs of soft tissue with atypical clinical presentations and in patients with airway IHs (9.3%). To confirm the diagnosis of the liver hemangiomas the CT with contrast enhanced performed. In 4.4% patients with well localized cystic LM performed ultrasound only, all other patients underwent MRI. CT scans performed in 10.2% children with LM of head and neck and symptoms of airway compression as emergency diagnostic procedure. The peculiarity of VM is phleboliths formation. It can be detected as ultrasound, so X-ray examination but to determine the distribution of process is the most informative is MRI. Arteriovenous malformation in CDS scale has the same characteristic as the IHs in proliferative phase. So if these features are revealed in older children CT with contrast enhanced is necessary.

Conclusions. For the diagnosis of vascular anomalies the primary investigation is ultrasound examination. The "gold standard" for diagnosis of slow-flow VM is the MRI. For the diagnosis of high flow VM informative is the CT scan with contrast enhanced.

Key words: Vascular tumors, vascular malformations, ISSVA classification, ultrasound, computed tomography, magnetic resonance imaging

Контактна інформація:

Бензар Ірина Миколаївна, к.м.н., доцент, доцент кафедри дитячої хірургії НМУ ім. О.О.Богомольця (м. Київ, Україна)

Контактна адреса: Кафедра дитячої хірургії НДСЛ "Охматдит", вул.Черновола, 28/1, м.Київ, Україна.

Контактний телефон: +38 (095) 1295882

e-mail: ira_benzar@yahoo.com

Контактная информация:

Бензар Ирина Николаевна, к.м.н., доцент, доцент кафедры детской хирургии НМУ им. А.А.Богомольца (г. Киев, Украина)

Контактный адрес: Киев, ул.Черновола, 28/1, НДСБ "Охматдет", кафедра детской хирургии

Контактный телефон: +38(095)1295882

e-mail: ira_benzar@yahoo.com

Contact Information:

Benzar Irina, PhD, MD, Associate Professor, Department of Pediatric Surgery NMU them. Bogomolets (Kiev, Ukraine)

Contact Address: Department of Pediatric Surgery NDSB "Okhmatdet", Chernovola str., 28/1, Kiev, Ukraine

Phone: +38 (095) 1295882

e-mail: ira_benzar@yahoo.com