

УДК: 616.132-007.271-053.31-089.844  
DOI: 10.24061/2413-4260.VIII.2.28.2018.8

ВИКОРИСТАННЯ АУТОПЕРИКАРДУ  
ДЛЯ ПЛАСТИКИ СТУЛОК АОРТАЛЬНОГО  
КЛАПАНА У НОВОНАРОДЖЕНИХ  
І НЕМОВЛЯТ

Є.М. Чоренька, А.В. Максименко,  
О.М. Романюк

ДУ «Науково-практичний медичний центр  
дитячої кардіології та кардіохірургії  
МОЗ України»  
(м. Київ, Україна)

### Резюме

**Вступ.** Патологія аортального клапана у новонароджених і немовлят є важливою проблемою у кардіохірургії, оскільки фібрознозмінений і диспластичний клапан тяжко піддається пластиці.

**Мета роботи.** У даній статті зроблено аналіз результатів пластики аортального клапана аутоперикардом у новонароджених і немовлят прооперованих у нашому Центрі.

**Матеріали та методи.** За період з 2009 по 2016 рік у 10 пацієнтів віком до 1 року була виконана відкрита аортальна вальвулопластика з подовженням чи заміною стулок аутоперикардом. Вісім з 10 пацієнтів перенесли балонну вальвулопластику в періоді новонародженості. Серед 10 пацієнтів у 7 (70%) використали свіжий аутоперикард, у 3 (30%) – аутоперикард оброблений глютаральдегідом. Медіана віку склала 1,77 міс ( від 6 днів до 11,5 міс), два з 10 пацієнтів були новонародженими. Середня вага  $4,8 \pm 1,9$  кг ( від 2,9 до 8,4 кг).

**Результати дослідження.** Під час операції у 5 (50%) пацієнтів було виконано подовження стулки аутоперикардом і у 5 (50%) заміна однієї чи двох стулок аутоперикардом. Вісім пацієнтів (80%) з десяти мали реоперації на аортальному клапані, медіана часу реоперації склала 3 роки ( від 0 до 5 років). Госпітальної летальності не було, віддалена летальність склала 1(10%).

**Висновки.** Свобода від реоперації після пластики аутоперикардом склала 20%. Більшість пацієнтів 8(80%), що були прооперовані з використанням аутоперикарду перенесли 12 операцій у віддаленому періоді. Отже пластика аортального клапана перикардом пов'язана з високим ризиком реінтервенції.

**Ключові слова:** новонароджені; немовлята; аортальний стеноз; аутоперикард.

### Вступ

При патології аортального клапана (АК) у новонароджених і немовлят необхідно зберегти власний клапан до того віку, коли його заміна буде можливою і не буде вимагати частих реоперацій через швидкий ріст дитини. Коли неможливо зберегти всі стулки клапана роблять пластику чи заміну однієї чи двох стулок. У випадках пошкодження або значного фіброзу та дисплазії АК виникає потреба у використанні додаткових матеріалів для досягнення оптимального результату пластики. У дитячій кардіохірургії використовується багато різних матеріалів - синтетичні, натуральні і композитні. Для пластики АК використовується ePTFE, аутологічний перикард, алогенний і ксеногенний перикард, екстрацелюлярний матрикс, дакрон насичений колагеном. Усі матеріали мають свої недоліки і переваги. В нашому Центрі для пластики АК використовують аутоперикард нативний, чи оброблений глютаральдегідом. За думкою багатьох авторів цей матеріал на сьогодні є золотим стандартом у кардіохірургії. [1,4] Вперше техніка подовження власних стулок АК аутоперикардом була описана Дюран та АльФаджей 1988 році при набутих аортальних вадах.[2] У 2005 році Одім використав цю техніку для пластики вродженої патології аортального клапана. [3]

### Мета роботи

Дослідити власний досвід, що до використання аутоперикарду для пластики стулок АК у дітей з аортальним стенозом віком до року.

### Матеріали і методи

У нашому Центрі методом вибору для лікуван-

ня аортального стенозу у дітей обрано хірургічний підхід. При проведенні хірургічної пластики перевагу надають методам без використання додаткових матеріалів, проте в ряді випадків провести таку корекцію неможливо. У таких пацієнтів виникає необхідність використання аутоперикарду для відновлення адекватної клапанної функції.

За період з 2009 по 2016 рік у 10 пацієнтів віком до 1 року була виконана відкрита аортальна вальвулопластика (ХВП) з подовженням чи заміною стулок аутоперикардом. У всіх пацієнтів був ізольований стеноз АК. У дослідження включено пацієнтів із відкритою боталовою протокою та відкритим овальним вікном. Один пацієнт мав попередню хірургічну корекцію коарктації аорти. В досліджуваній групі 8 пацієнтів з 10 в період новонародженості потребували балонної вальвулопластики (БВП) у зв'язку з важким станом. Серед 10 пацієнтів у 7 (70%) використали свіжий аутоперикард, у 3 (30%) – аутоперикард оброблений в глютаральдегідом. Чотирьом (40%) пацієнтам виконано подовження стулки латкою, шість (60%) мали висічення однієї чи двох старих стулок та формування однієї чи двох нових. Медіана віку склала 1,77 міс ( від 6 днів до 11,5 міс), два з 10 пацієнтів були новонародженими. Середня вага  $4,8 \pm 1,9$  кг ( від 2,9 до 8,4 кг).

Хірургічна корекція доповнювалася пластикою стулки аутоперикардом при її первинному пошкодженні в результаті БВП чи при її пошкодженні при видаленні фіброзних нашарувань безпосередньо під час операції. Основною метою було попередити створення недостатності клапана через вкорочення стулки при звичайному зашиванні

пошкодження. При суттєвому ушкодженні стулки в результаті видалення фіброзу заплату формували округлої форми, відповідно до форми і розміру ушкодження. При розриві стулки в напрямку стінки аорти в результаті БВП, заплату формували клиновидної форми.

Методика подовження стулки аутоперикардом заключає у собі створення перикардіальної латки довжиною більше діаметру аорти на 15-20%, це необхідно, оскільки довжина зменшиться при пришиванні, та оскільки в подальшому пацієнт буде рости, що також потребує запасу тканин. З часом сама латка зменшиться у розмірі, враховуючи особливості тканини. Висоту заплати формували так, щоб сформована стулка була на декілька міліметрів вище, ніж сама висока точка нативних стулок, але так, щоб була оптимальна коаптация стулок у центральній частині клапана. Пришивання перикарда починається від центра стулки та продовжується в обох напрямках до стінки аорти. Подовження кріпиться до аортальної стінки, створюючи неокмісури на рівні синотубулярного з'єднання. Після створення клапану перевіряється адекватність його відкриття та здатність його пропустити щуп відповідно до нормограми (відповідність розміру клапана площі поверхні тіла пацієнта).

При повному заміщенні стулки використовують ті ж правила, але попередньо видаляють нативну стулку, а латку для стулки формують півмісяцевої форми.

Усім пацієнтам на доопераційному етапі було виконано двовимірне ехокардіографічне дослідження. До операції хірургічної вальвулотомії середній піковий градієнт на аортальному клапані складав  $32 \pm 12,5$  мм рт.ст. (від 20 до 57 мм.рт.ст.), фракція викиду  $52,2 \pm 24,6$  % (від 19 до 85%), у трьох пацієнтів фракція викиду складала менше 45%.

Морфологія аортального клапана: 1 (10 %) пацієнт мав функціонально моностулковий клапан, 7 (70%) пацієнтів - двостулковий, 2 (20%) пацієнта - тристулковий аортальний клапан.

Результати операції оцінювалися як добрі у випадку, коли недостатність на аортальному клапані не була вищою за мінімальну, а градієнт не перевищував 30 мм рт.ст.

### Результати та обговорення

Під час операції у 5 (50%) пацієнтів було виконано подовження стулки ауто перикардом і у 5 (50%) заміна однієї чи двох стулок аутоперикардом. Аутоперикард оброблений глутаральдегідом використовувався у 3(30%) пацієнтів, у всіх інших використовувався нативний аутоперикард. П'ять (50%) пацієнтів мали різкий фіброз стулок, 1 (10%) пацієнт мав розрив стулок після балонної вальвулопластики, 1(10%) мав пролапс стулки після комісуротомії, 3(30%) пацієнти мали пошкодження стулки в результаті видалення фіброзних нашарувань. Зазвичай вихідна кількість стулок зберігалася, але у 1(10%) пацієнта моностулковий клапан був переведений в двостулковий, а у 3(30%) пацієнтів двостулковий було переведено в трьохстулковий. Середній показник різниці між щупом фактичним і щупом, що було виміряно по нормограмі склав  $0,2 \pm 0,4$  мм. Всі операції були виконані одним хірургом.

Середні показники тривалості операції, часу апарату штучного кровообігу та перетиснення аорти склали відповідно  $263 \pm 81,5$  хв.,  $127 \pm 55,8$  хв.,  $65,6 \pm 20,4$  хв.

У таблиці 1 приведені безпосередні і віддалені результати аортальної вальвулопластики з використанням ауто перикарду.

Таблиця 1

### Безпосередні і віддалені результати аортальної вальвулопластики з використанням аутоперикарду (n=10) Медіана (від-до)

Показник	До операції	Безпосередній	Віддалений
ФВ, %	50 (19-74)	60 (12-64)	70 (44-81)
$\Delta P_{\max}$ , мм.рт.ст.	61 (20-95)	13,5 (4-62)	45 (15-99)
КДО, мл	21 (6-47,5)	20 (11-35)	55,45 (35-91)
КДІ, мл/м <sup>2</sup>	84 (27-112)	79,3 (46,6-114,2)	87,2 (50-161,4)

Зростання кількості пацієнтів з аортальною недостатністю (АН) та поява пацієнтів із 3 і 4

ступенем недостатності у віддаленому періоді показане у таблиці 2.

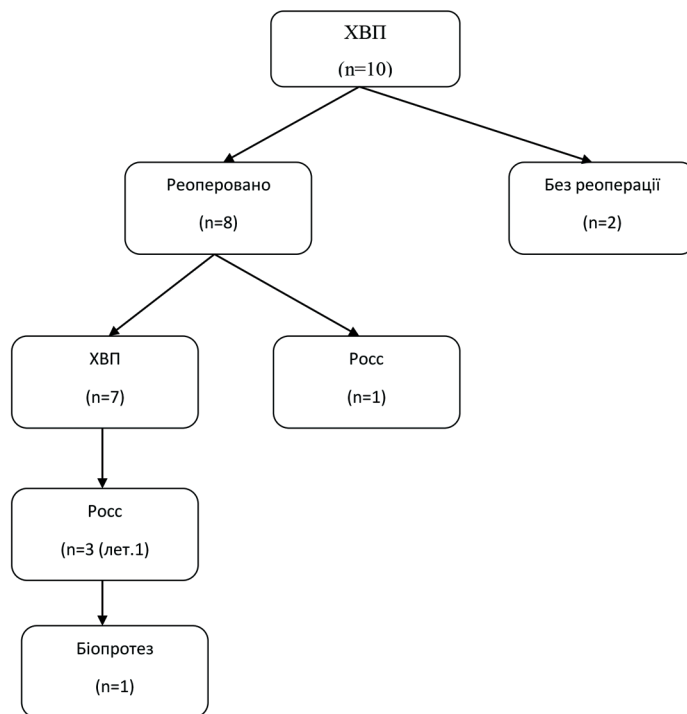
Таблиця 2

### Безпосередні і віддалені показники аортальної недостатності. К-сть (%)

АН ступінь	До операції	Безпосередній	Віддалений
Відсутня	3(30%)	3(30%)	0
Мінімальна	4(40%)	6(60%)	1(10%)
Невелика	0	1(10%)	2(20%)
Помірна	2(20%)	0	3(30%)
Виражена	1(10%)	0	4(40%)

Вісім пацієнтів (80%) з десяти перенесли 12 операцій у віддаленому періоді на аортальному клапані. (Рис.1) Медіана часу реоперації склала 3 роки (від 0 до 5 років). У двох пацієнтів з 8,

що вже мали по дві операції, за даними останнього обстеження спостерігається або виражена АН, або виражений стеноз клапана аорти ( $\Delta P_{\max}$  100 мм.рт.ст.).



**Рис.1. Реоперації у віддаленому періоді**

Серед трьох пацієнтів, яким була виконана операція Росса, один помер через 37 місяців від дати першої операції, мав попередню повторну вальвулопластику аортального клапана поєднану з пластикою мітрального клапана.

Медіана періоду післяопераційного спостереження склала 5,6 років (від 0,5 до 8 років). Протягом цього періоду 8 (80%) пацієнтів мали реоперації, половина з них мали по дві реоперації. Віддалена летальність склала 1(10%).

У віддаленому періоді 2 пацієнта, що не були реоперовані мали показники недостатності 2 та 3 ступеня і максимальні градієнти на клапані 60 та 30 мм.рт.ст. відповідно. У цих пацієнтів був двостулковий клапан і було виконане подовження однієї із стулочок ауто перикардом. У віддаленому періоді у пацієнта, що отримав, як другу операцію операцію Росса, відзначалися добрі результати. Серед чотирьох пацієнтів, що отримали, як другу операцію хірургічну пластику клапана, у віддаленому періоді у одного клапан був компетентний, з максимальним градієнтом 47 мм. рт. ст., у двох визначалася недостатність 3 ступеня з градієнтом 18 мм. рт. ст., у одного пацієнта визначався виражений стеноз і у одного – виражена недостатність. Серед пацієнтів, що були реоперовані трічі (операція Росса), один – помер у віддаленому періоді, один був з доброю функцією гомографта у аортальній позиції, і один переніс 4-ту операцію по заміні гомографта на біопротез.

### Дискусія

За результатами цього дослідження пацієнти, що вимагали при первинній пластичі клапана використання аутоперикарду є групою високого ризику що до множинних реоперацій. Вісім пацієнтів (80%) з

десяти перенесли 12 операцій у віддаленому періоді на аортальному клапані. Медіана часу реоперації склала 3 роки (від 0 до 5 років). Вірогідно це пов'язано із первинною важкістю стенозу та значними фіброзними та диспластичними змінами аортального клапана. Разом з тим у статті Belli E. та співавторів у групі новонароджених та немовлят, де 29% були із супутньою патологією лише 51% пацієнтів протягом 5 років не вимагали повторних втручань, та 35% протягом 10 років і 18% протягом 15 років. Отже не зважаючи на досить велику групу пацієнтів (n=83) та використання різних методик ХВП, результат був схожим на наше дослідження. [5] А такі лідери дитячої кардіохірургії, як Hraska, вказують на чудові безпосередні і віддалені результати ХВП незалежно від морфології клапана. [6]

В досліджуваній групі 8 пацієнтів з 10 в період новонародженості потребували балонної вальвулопластики у зв'язку з важким станом. За даними Hill G.D. та співавторів необхідність у повторних операціях вище у пацієнтів, що мали БВП, як первинну опцію. Ця стаття вказує на ризик реінтервенції саме у групі новонароджених та немовлят. [7] Усі пацієнти, включені у наше дослідження були віком до 1 року. Разом з тим, два пацієнта, що не були реоперовані і яким було виконане лише одне хірургічне втручання отримали БВП, як первинну процедуру. А за даними протоколів операцій, лише в одного пацієнта в цьому дослідженні був значимий розрив стулочок після БВП, що вплинув на результати пластики і потребував використання перикарду.

Отже, на велику кількість реоперацій у пацієнтів досліджуваної групи вплинули малий вік, попередня БВП та наступна ХВП з використанням аутоперикарду. Нажаль, мала кількість пацієнтів не дає мож-

ливості зробити остаточний висновок щодо даного питання та потребує подальших досліджень. Разом з тим результати даного дослідження вказують на необхідне подальше удосконалення алгоритму допомоги немовлятам з критичним аортальним стенозом.

### Висновки

Свобода від реоперації після пластики аутоперикардом склала 20%. Більшість пацієнтів (8(80%)),

### Література

1. Weber A, Nouredine H, Englberger L, Dick F, Gahl B, Aymard T, et al. Ten-year comparison of pericardial tissue valves versus mechanical prostheses for aortic valve replacement in patients younger than 60 years of age. *J Thorac Cardiovasc Surg.* 2012;144(5):1075-83. doi: 10.1016/j.jtcvs.2012.01.024.
2. Duran CM, Alonso J, Gaité L, Alonso C, Cagigas JC, Marce L, et al. Long term results of conservative repair of rheumatic aortic valve insufficiency. *Eur J Cardiothorac Surg* 1988;2(4):217-23.
3. Odim J, Laks H, Allada V, Child J, Wilson S, Gjertson D. Results of aortic valve-sparing and restoration with autologous pericardial leaflet extensions in congenital heart disease. *Ann Thorac Surg.* 2005;80(2):647-53. doi: 10.1016/j.athoracsur.2005.03.060.
4. Nosál M, Poruban R, Valentík P, Šagát M, Nagi AS, Kántorová A. Initial experience with polytetrafluoroethylene leaflet extensions for aortic valve repair. *Eur J Cardiothorac Surg* 2012;41(6):1255-7. doi: 10.1093/ejcts/ezr214.
5. Galoin-Bertail C, Capderou A, Belli E, Houyel L. The mid-term outcome of primary open valvotomy for critical aortic stenosis in early infancy - a retrospective single center study over 18 years. *J Cardiothorac Surg.* 2016;11(1):116. doi: 10.1186/s13019-016-0509-9.
6. Hraška V. Neonatal Aortic Stenosis Is a Surgical Disease. *Semin Thorac Cardiovasc Surg Pediatr Card Surg Annu.* 2016;19(1):2-5. doi: 10.1053/j.pcsu.2015.11.002.
7. Hill GD, Ginde S, Rios R, Frommelt PC, Hill KD. Surgical Valvotomy Versus Balloon Valvuloplasty for Congenital Aortic Valve Stenosis: A Systematic Review and Meta-Analysis. *J Am Heart Assoc [Internet].* 2016[cited 2018 Apr 9];5(8). pii: e003931. Available from: <http://jaha.ahajournals.org/content/5/8/e003931> doi: 10.1161/JAHA.116.003931

### ИСПОЛЬЗОВАНИЕ АУТОПЕРИКАРДА ДЛЯ ПЛАСТИКИ СТВОРОК АОРТАЛЬНОГО КЛАПАНА У НОВОРОЖДЕННЫХ И ГРУДНИЧКОВ

*Е.Н. Черненко, А.В. Максименко, А.Н. Романюк*

ГУ «Научно-практический медицинский центр  
детской кардиологии и кардиохирургии МОЗ  
Украины»  
(г. Киев, Украина)

### Резюме

**Введение.** Патология аортального клапана у новорожденных и младенцев является важной проблемой в кардиохирургии, поскольку фиброзно-измененный и диспластический клапан тяжело поддается пластике.

**Цель работы.** В данной статье сделан анализ результатов пластики аортального клапана аутоперикардом у новорожденных и младенцев прооперированных в нашем Центре.

**Материалы и методы.** За период с 2009 по 2016 год у 10 пациентов в возрасте до 1 года была выполнена открытая аортальная вальвулопластика с удлинением или заменой створок аутоперикардом. Восемь из 10 пациентов перенесли баллонную вальвулопластику в периоде новорожденности. Среди 10 пациентов у 7 (70%) использовали свежий аутоперикард, у 3 (30%) - аутоперикард обработанный глютаральдегидом. Медиана возраста составила 1,77 мес. (от 6 суток до 11,5 мес.), два из 10 пациентов были новорожденными. Средний вес  $4,8 \pm 1,9$  кг (от 2,9 до 8,4 кг).

що були прооперовані з використанням аутоперикарду перенесли 12 операцій у віддаленому періоді. Отже пластика аортального клапана перикардом пов'язана з високим ризиком реінтервенцій.

### Перспективи подальших досліджень

Дане дослідження потребує подальшого набору пацієнтів та вивчення безпосередніх і віддалених результатів ХВП з використанням аутоперикарду.

### References

1. Weber A, Nouredine H, Englberger L, Dick F, Gahl B, Aymard T, et al. Ten-year comparison of pericardial tissue valves versus mechanical prostheses for aortic valve replacement in patients younger than 60 years of age. *J Thorac Cardiovasc Surg.* 2012;144(5):1075-83. doi: 10.1016/j.jtcvs.2012.01.024.
2. Duran CM, Alonso J, Gaité L, Alonso C, Cagigas JC, Marce L, et al. Long term results of conservative repair of rheumatic aortic valve insufficiency. *Eur J Cardiothorac Surg* 1988;2(4):217-23.
3. Odim J, Laks H, Allada V, Child J, Wilson S, Gjertson D. Results of aortic valve-sparing and restoration with autologous pericardial leaflet extensions in congenital heart disease. *Ann Thorac Surg.* 2005;80(2):647-53. doi: 10.1016/j.athoracsur.2005.03.060.
4. Nosál M, Poruban R, Valentík P, Šagát M, Nagi AS, Kántorová A. Initial experience with polytetrafluoroethylene leaflet extensions for aortic valve repair. *Eur J Cardiothorac Surg* 2012;41(6):1255-7. doi: 10.1093/ejcts/ezr214.
5. Galoin-Bertail C, Capderou A, Belli E, Houyel L. The mid-term outcome of primary open valvotomy for critical aortic stenosis in early infancy - a retrospective single center study over 18 years. *J Cardiothorac Surg.* 2016;11(1):116. doi: 10.1186/s13019-016-0509-9.
6. Hraška V. Neonatal Aortic Stenosis Is a Surgical Disease. *Semin Thorac Cardiovasc Surg Pediatr Card Surg Annu.* 2016;19(1):2-5. doi: 10.1053/j.pcsu.2015.11.002.
7. Hill GD, Ginde S, Rios R, Frommelt PC, Hill KD. Surgical Valvotomy Versus Balloon Valvuloplasty for Congenital Aortic Valve Stenosis: A Systematic Review and Meta-Analysis. *J Am Heart Assoc [Internet].* 2016[cited 2018 Apr 9];5(8). pii: e003931. Available from: <http://jaha.ahajournals.org/content/5/8/e003931> doi: 10.1161/JAHA.116.003931

### THE USE OF AUTOLOGOUS PERICARDIUM FOR THE PLASTY OF AORTIC VALVE CUSPS IN NEONATES AND INFANTS

*I. Chornenka, A. Maksimenko, O. Romanyuk*

Ukrainian Childrens  
Cardiac Center  
(Kyiv, Ukraine)

### Summary

**Introduction.** The pathology of the aortic valve in neonates and infants is an important problem in cardiac surgery, since the fibrously modified and dysplastic valve is difficult to apply to plastic.

**Objective.** This article analyzes the results of plasty of aortic valve with autopericardium in neonates and infants which were operated in our Center.

**Materials and methods.** For the period from 2009 to 2016, 10 patients under the age of 1 year were exposed to open aortic valvuloplasty with extension or replacement of aortic cusps with autopericardium. Eight of 10 patients have undergone balloon valvuloplasty in the newborn period. Among the 10 patients, 7 (70%) had a fresh autopericardium, 3 (30%) - autopericardium treated with glutaraldehyde. The median age was 1.77 months (from 6 days to 11.5 months), two of the 10 patients were newborns. Average weight  $4.8 \pm 1.9$  kg (from 2.9 to 8.4 kg).

**Results.** During the operation in 5 (50%) patients were performed the extension of leaflet with autopericardium and in 5 (50%) was made replacement of one or two leaflets

**Результаты исследования.** Во время операции у 5 (50%) пациентов было выполнено удлинение створки аутоперикардом и у 5 (50%) замена одной или двух створок аутоперикардом. Восемь пациентов (80%) из десяти имели реоперации на аортальном клапане, медиана времени реоперации составила 3 года (от 0 до 5 лет). Госпитальной летальности не было, удаленная летальность составила 1 (10%).

**Выводы.** Свобода от реоперации после пластики аутоперикардом составила 20%. Большинство пациентов 8 (80%), которые были прооперированы с использованием аутоперикарда, перенесли 12 операций в отдаленном периоде. Итак, пластика аортального клапана перикардом связана с высоким риском реинтервенций.

**Ключевые слова:** новорожденные; младенцы; аортальный стеноз; аутоперикард.

with autopericardium. Eight patients (80%) out of ten had reoperations at the aortic valve, the median time of reoperation was 3 years (from 0 to 5 years). There was no immediate mortality, the long-term mortality was 1 (10%).

**Conclusions.** Freedom from reoperation after plasty with autopericardium was 20%. Most of the patients 8 (80%) who were operated using autopericardium underwent 12 operations in the remote period. Thus, the plasty of the aortic valve with pericardium is associated with a high risk of re-interventions.

**Key words:** neonates; infants; aortic stenosis; autopericardium.

**Контактна інформація:**

**Чорненька Єкатерина Миколаївна** - лікар-хірург серцево-судинний, ДУ «Науково-практичний медичний центр дитячої кардіології та кардіохірургії МОЗ України» (м. Київ, Україна)

**Контактна адреса:** 23А, кв. 45, вул. М. Василенко, м. Київ 03124, Україна,

**Контактний телефон:** +380979753399

**e-mail:** katarinaatidorfa@live.ru

**ORCID ID:** <https://orcid.org/0000-0002-2368-9512>

**Resercher ID:** L-5096-2018

**Контактная информация:**

**Чёрненькая Екатерина Николаевна** - сердечно-сосудистый хирург, ГУ «Научно-практический медицинский центр детской кардиологии и кардиохирургии МОЗ Украины» (г. Киев, Украина)

**Контактный адрес:** 23А, кв. 45, ул. Н.Василенко, г.Киев 03124, Украина.

**Контактный телефон:** +380979753399

**e-mail:** katarinaatidorfa@live.ru

**ORCID ID:** <https://orcid.org/0000-0002-2368-9512>

**Researcher ID:** L-5096-2018

**Contact Information:**

**Iekateryna Chornenka** – Cardiovascular surgeon, Ukrainian Childrens Cardiac Center (Kyiv, Ukraine)

**Contact Address:** 23A, apt.45. N. Vasylenko Str., Kiev, 03124, Ukraine.

**Phone:** +380979753399

**e-mail:** katarinaatidorfa@live.ru

**ORCID ID:** <https://orcid.org/0000-0002-2368-9512>

**Resercher ID:** L-5096-2018

© С.М. Чорненька, А.В. Максименко, О.М. Романюк, 2018

© I. Chornenka, A. Maksimenko, O. Romanyuk, 2018

Надійшло до редакції 04.01.2018  
Підписано до друку 20.06.2018