УДК 616.12-089

Оцінка точності хірургічних шаблонів SKY PlanX в експерименті

Evaluation of SKY PlanX Surgical Guides Precision in Experimental Conditions

Солонько М.Ю., Угрин М.М.
Львівський національний медичний університет ім. Данила Галицького, каф. ортопедичної стоматології (зав. – проф. В.Ф. Макєєв)
Центр стоматологічної імплантації та протезування «ММ» (керівник — доц. М.М. Угрин)
M.J. Solonko, M.M. Uhryn

Резюме Основною вимогою сучасної ортопедичної реабілітації з використанням дентальних імплантатів є правильне позиціювання імплантатів з огляду на майбутню протезну конструкцію, тобто реалізація підходу «crown down». Одним зі способів досягнення цієї мети є використання складних хірургічних шаблонів, виготовлених на основі даних ортопедичного планування. У дослідженні доведено високу точність позиціювання дентальних імплантатів за складними хірургічними шаблонами.

Summary Main requirement of contemporary prosthetic rehabilitation incorporating dental implants is correct implant position based on future prosthetic restoration, i.e. implementation of «crown-down» approach. One of the ways to achieve this goal is use of complex surgical guides, fabricated on the basis of prosthetic treatment planning. The aim of this study was to evaluate, in vitro, precision of dental implants placement using computer-based planning and complex surgical guides, fabricated in dental lab.

Ключові слова дентальна імплантація, хірургічний шаблон, позиціювання імплантатів

Key words dental implants placement, implant positioning, surgical guide

Вступ

У сучасній ортопедичній реабілітації пацієнтів з частковою та повною відстуністю зубів спостерігається зміна тенденцій. Якщо колись, у період розвитку функціональних робіт, імплантати встановлювали у наявну кістку, обсяг якої оцінював хірург під час оперативного втручання (Jaffin RA та співавт., 1991), то сьогодні імплантати встановлюються з урахуванням, перш за все, кінцевого результату протезної реабілітації (Ericsson та співавт., 2000; Esposito M та співавт., 1998; Misch C., 1993, 1999). Основною вимогою сьогодні стає встановлення імплантатів незалежно від наявного обсягу кістки там, де це необхідно з естетичної та функціональної точки зору (Jung R.E., 2009; Заблоцький Я.В., 2006; Угрин М.М., 2007; Sennerby L, Roos J., 1998).

Виконання цих вимог є можливим за умови реалізації в клінічній практиці підходу «crown down» — планування розміщення імплантатів на підставі даних ортопедичного планування (Molly L., 2006; Norton MR, Gamble C., 2001; Scarfe WC, 2010; Schwarz MS та співавт., 1987; St-Onge MP та співавт., 2004; Stoppie N та співавт., 2006).

Згідно з J.Ganales,2011, це дозволяє забезпечити:

- полегшення процесу протезування;
- оптимальну форму та естетику реставрацій;
- оптимальну біомеханіку;
- прогнозований та послідовний процес протезування.

Одним із методів реалізації цього підходу є використання хірургічних шаблонів.

Згідно з визначенням словника імплантологічних термінів ICOI, «хірургічний шаблон (surgical guide) – це напрямляч, виготовлений на підставі даних ортопедичного планування, який допомагає хірургу при позиціюванні та встановленні імплантатів».

W. Scarfe, 2010, запропонував розділити хірургічні шаблони на дві групи:

1) прості, або орієнтувальні (non-restrictive) — є орієнтиром форми майбутньої протезної конструкції, задають

Мал.1. Об'єкт дослідження — повністю беззуба нижня щелепа в умовах *in vitro*

Мал. 2. Встановлення тимчасових імплантатів U-impl у тіло нижньої щелепи

Мал. 3. Чотири тимчасові імплантати, встановлені для створення нерухомої опори для хірургічного шаблону

Мал. 4. Індивідуальні відбиткові ковпачки з кобальто-хромового сплаву

положення платформ імплантатів;

2) складні, або обмежуючі (restrictive) — окрім точного положення платформи, задають напрямок свердління.

Виготовлення складних хірургічних шаблонів базується на методиці тривимірної (3D) візуалізації, яка є основою систем комп'ютерного планування дентальної імплантації, дозволяє провести точну діагностику та віртуально спланувати лікування.

Мета дослідження — визначити в умовах *in vitro* точність встановлення дентальних імпланатів з використанням даних комп'ютерного планування та складних хірургічних шаблонів, виготовлених зуботехнічним способом.

Матеріали та методи дослідження

Дослідження проводили на повністю беззубій людській трупній нижній щелепі в умовах *in vitro* (мал. 1). З метою створення нерухомої опори для виготовлення хірургічного шаблону в тіло нижньої щелепи встановили чотири тимчасові імплантати U-Impl Temp («U-impl», Україна) (мал. 2, 3). Для точного перенесення положення тимчасових імплантатів на гіпсову модель було виготовлено індивідуальні видбиткові ковпачки з кобальто-хромового сплаву (мал. 4).

Для проведення воскового прогнозування планованої протезної роботи та виготовлення складного хірургічного шаблону знято відбиток з використанням індивідуальних відбиткових ковпачків (мал. 5, 6). На гіпсовій моделі, відлитій по знятому відбитку, проведено діагностичну воскову постановку зубів.

Воскові зуби дубльовано з рентгеноконтрастної пластмаси X-resin («bredent medical», Німеччина) з використанням силіконового матеріалу для дублювання. На гіпсовій моделі з рентгеноконтрастними зубами виготовлено термопластичну капу, і за допомогою пластмаси 3D-resin («bredent medical») до капи приєднано пластинку з позиціонуючими пінами. Так отримано рентгеноконтрастний скан-протез (мал. 8).

Мал. 5. Зняття відбитка С-силіконовою відбитковою масою

Мал. 6. Відбиток з індивідуальними відбитковими ковпачками

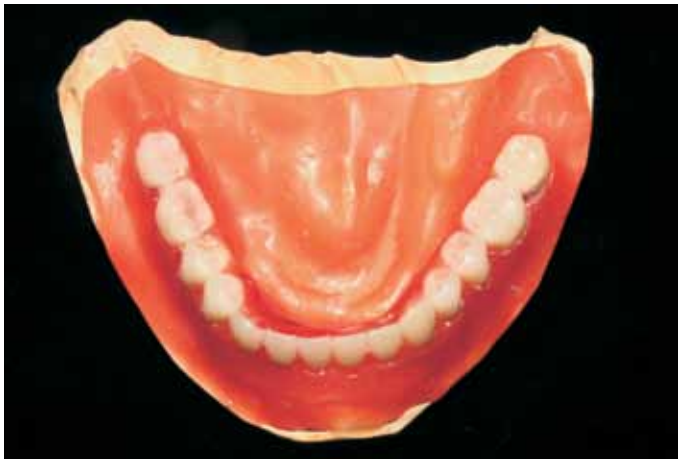

Мал. 7. Діагностична воскова постановка на гіпсовій моделі

Мал. 8. Скан-протез, виготовлений з рентгеноконтрастної пластмаси

Мал. 9. Скан-протез, встановлений на нижню щелепу

Мал. 10. Нижня щелепа зі скан-протезом, зафіксована у комп'ютерному томографі

Скан-протез встановили на нижню щелепу (мал. 9), після чого її зафіксували у конусно-променевому комп'ютерному томографі Morita Accuitomo 170 («J. Morita Corporation», Японія). Проведено комп'ютерну томографію щелепи з зоною сканування 10х10 см.

Комп'ютерну томограму експортовано у формат Dicom 2.0 та перенесено у програму для планування дентальної імплантації bredent SKY PlanX («bredent medical»). У програмі проведено планування розміщення імплантатів відносно положення змодельованих рентгеноконтрастних зубів та топографо-анатомічних особливостей альвеолярного відростка нижньої щелепи (мал. 11, 13). На основі даних комп'ютерного планування в зуботехнічній лабораторії встановлено напрямні гільзи у скан-протез (мал. 12). Таким способом було

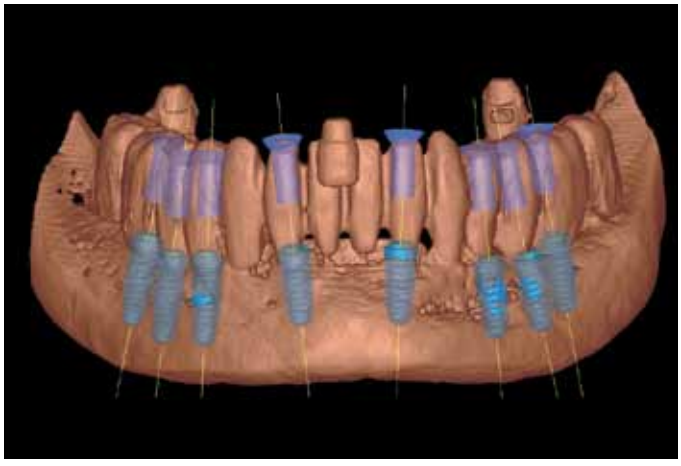

Мал. 11. Комп'ютерне планування розміщення імплантатів

Мал. 12. Хірургічний шаблон зі встановленими гільзами

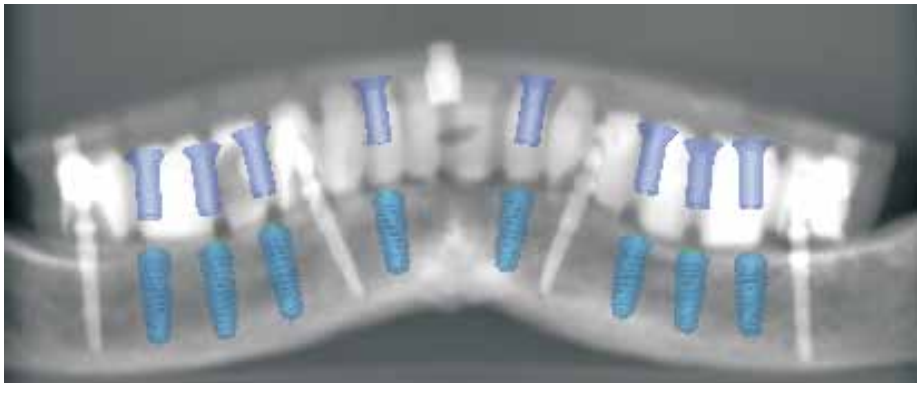

Мал. 13. Схематичне зображення запланованого положення імплантатів на комп'ютерній томограмі

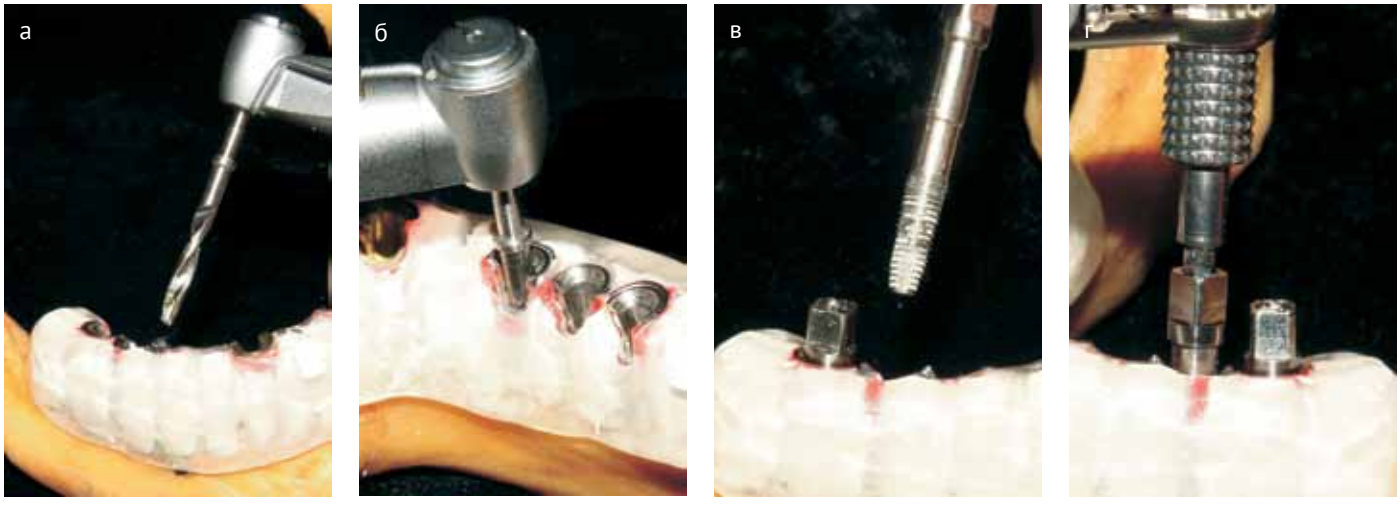

Мал. 14. Встановлення імплантатів за хірургічним шаблоном. Протокол full-guided: а) використання свердла 2.0; б) використання основного свердла. Свердління проводиться до обмежувача глибини; в) імплантат, зафіксований на імплантоводі з обмежувачем глибини позиціювання; г) імплантат, встановлений за допомогою імплантоводу та динамометричного ключа

отримано складний хірургічний шаблон.

Використано два типи гільз:

- для протоколу full-guided — три гільзи. За першими двома гільзами проводиться свердління свердлом 2.0 та основним свердлом, а за третьою гільзою з використанням імплантоводу з обмежувачем глибини — встановлення імплантату;
- для протоколу half-guided — три гільзи. Основну гільзу використовують для встановлення гільз для свердління. Зелену гільзу діаметром 2,39 мм використовують для свердла діаметром 2,35 мм, а жовту гільзу діаметром 3,24 мм — для свердла діаметром 3,2 мм. За цим протоколом імплантат встановлюють без напрямної гільзи.

З використанням хірургічного шаблону встановлено дентальні імплантати U-impl у альвеолярний відросток нижньої щелепи. Три імплантати справа було встановлено за протоколом full-

Мал. 15. Встановлені імплантати з прикрученими імплантоводами

Мал. 16. Кінцеве положення імплантатів, встановлених за протоколом full-guided



Мал. 17. Встановлення імплантатів за хірургічним шаблоном. Протокол half-guided: а) використання зеленої гільзи діаметром 2,39 мм та свердла 2,35 мм; б) заміна зеленої гільзи на жовту діаметром 3,24 мм; в) використання свердла 3,2 мм; г) встановлення імплантату без використання напрямної гільзи

Мал. 18. Кінцеве положення імплантатів, встановлених за протоколом half-guided

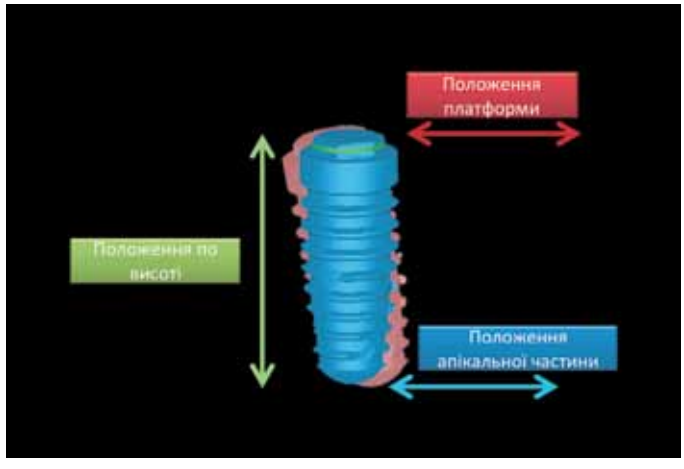

Мал. 19. Показники позиціювання імплантатів, за якими оцінювали точність використання хірургічних шаблонів

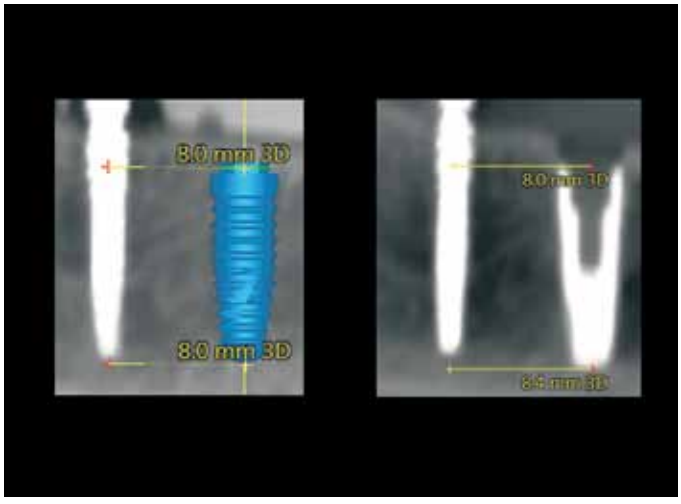

Мал. 20. Визначення ступеня зміщення платформи та апексу імплантату відносно запланованого положення. Використання тимчасового імплантату як нерухомого орієнтира

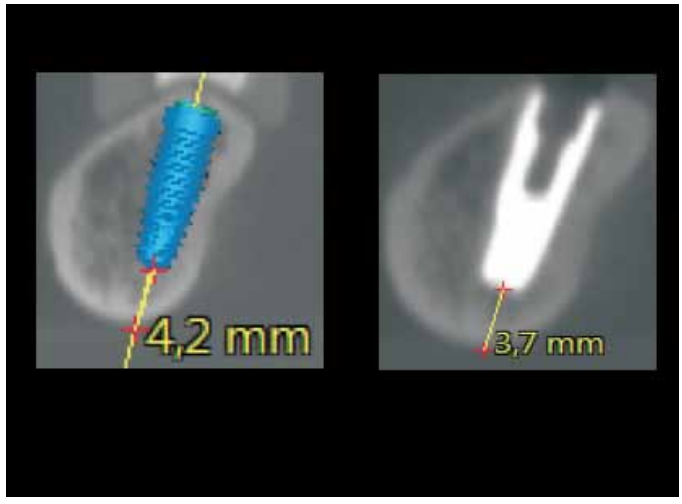

Мал. 21. Визначення ступеня зміщення глибини положення імплантату відносно запланованого положення. Використання нижнього краю щелепи як нерухомого орієнтира

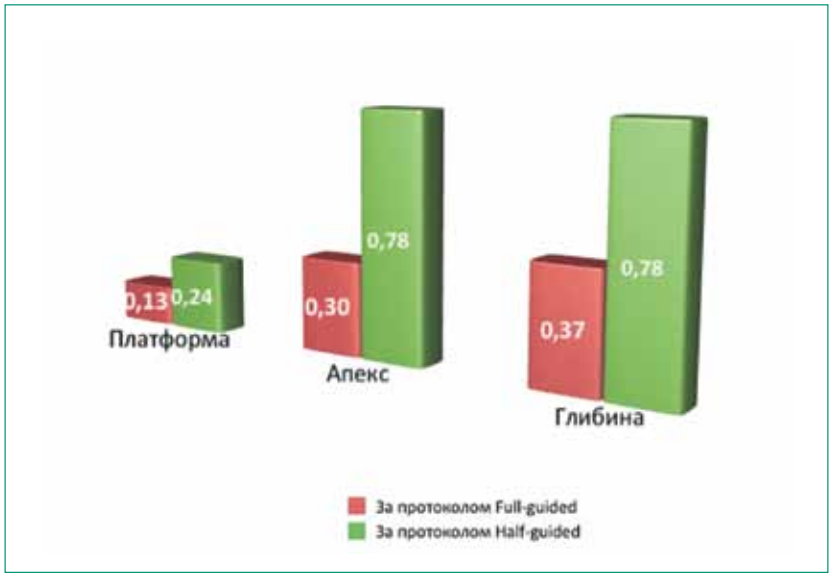

Мал. 22. Показники зміщення положення платформи, апексу та глибини порівняно з запланованими параметрами

guided (мал. 14, 15, 16), решту імплантатів — за протоколом half-guided (мал. 17, 18). Для рентгенологічного контролю позиціювання імплантатів проведено контрольну комп'ютерну томограму нижньої щелепи зі встановленими імплантатами.

Для визначення точності використання хірургічних шаблонів порівняли заплановане положення імплантатів та їх положення після встановлення за шаблоном (на основі даних комп'ютерної томографії). Оцінювали положення платформи імплантату, його апексу (верхівки), а також глибини його встановлення (мал. 19).

Як фіксовані орієнтири для проведення вимірювань використовували тимчасові імплантати, а також нижній край тіла нижньої щелепи.

Так, на поперечних комп'ютерно-томографічних зрізах визначали відстань від тимчасового імплантату до середини платформи імплантату та до апексу імплантату (мал. 20). Для встановлення глибини позиціювання визначали відстань від апексу імплантату до нижнього краю тіла нижньої щелепи (мал. 21). Вимірювання проводили на комп'ютерній томограмі, яку використовували для планування, а також на контрольній комп'ютерній томограмі.

Результати дослідження та їх обговорення

Результати вимірювань для кожного з 8-ми імплантатів було занесено у таблиці 1, 2, 3.

Визначено, що середня похибка для положення платформи імплантату становила 0,13 мм для протоколу full-guided та 0,24 мм для протоколу half-guided; для положення апексу — 0,30 мм та 0,78 мм відповідно; для глибини позиціювання імплантату — 0,37 мм та 0,78 мм відповідно.

Результати вимірювань подано у вигляді діаграми (мал. 22).

	Положення платформи (зміщення в мм відносно нерухомого орієнтира)		
	планування	кінцеве положення	похибка
Full-guided			
Імплантат 1	8	8	0
Імплантат 2	15,4	15,7	0,299999999999999
Імплантат 3	6,4	6,3	-0,100000000000001
		середня похибка	0,13
Half-guided			
Імплантат 4	8,7	9,1	0,4
Імплантат 5	6,7	6,8	0,099999999699996
Імплантат 6	8,5	8,3	-0,199999999999999
Імплантат 7	13,4	13,7	0,2999999999999999
Імплантат 8	6,3	6,1	-0,2
		середня похибка	0,24

Таблиця 1. Показники зміщення платформи імплантату відносно запланованого положення

	Положення апексу (зміщення в мм відносно нерухомого орієнтира)		
	планування	кінцеве положення	похибка
Full-guided			
Імплантат 1	8,4	8,1	-0,3
Імплантат 2	16,1	16,3	0,2
Імплантат 3	9,4	9,8	0,4
		середня похибка	0,3
Half-guided			
Імплантат 4	7,6	8,9	1,3
Імплантат 5	6,2	6,1	0,1
Імплантат 6	10,7	10,1	-0,6
Імплантат 7	14,9	16,3	1,4
Імплантат 8	6,8	7,3	0,5
		середня похибка	0,78

Таблиця 2. Показники зміщення платформи імплантату відносно запланованого положення

Висновки

Отримані результати засвідчили високу точність складних хірургічних шаблонів, виготовлених в умовах зуботехнічної лабораторії на основі даних ортопедичного планування та комп'ютерно-томографічного обстеження. Для усіх трьох параметрів похибка при позиціюванні імплантатів не перевищувала 0,8 мм. Виявлено значно меншу похибку при встановленні імплантатів за протоколом full-guided (за яким і свердління, і встановлення імплантатів проводили з напрямними гільзами) порівняно з протоколом half-guided (за гільзами проводили лише формування лож для імплантатів).

	Глибина позиціювання імплантату (зміщення в мм відносно нерухомого орієнтира)		
	планування	кінцеве положення	похибка
Full-guided			
Імплантат 1	4,2	3,7	-0,5
Імплантат 2	3,3	3	-0,3
Імплантат 3	3,6	3,9	0,3
		середня похибка	0,37
Half-guided			
Імплантат 4	3,2	4,2	1
Імплантат 5	3,4	4,8	1,4
Імплантат 6	4,7	5,4	0,7
Імплантат 7	4,3	4,2	-0,1
Імплантат 8	4,2	4,9	0,7
		середня похибка	0,78

Таблиця 3. Показники зміщення глибини позиціювання імплантату відносно запланованого положення

Література

1. Заблоцький Я.В. Імплантація в незнімному протезуванні / Я.В. Заблоцький. — Львів : Галдент, 2006. — 156с.
2. Угрин М.М. Особливості протезування на імплантатах у пацієнтів різного віку з повною відсутністю зубів / М.М. Угрин // Імплантологія Пародонтологія Остеологія. — 2007. — №3(7). — С.15 — 26.
3. Ericsson I., Randow K., Nilner C., Pettersson A. Early functional loading of of Brånemark dental implants: A 5-year follow-up study // Clin Implant Dent Relat Res. — 2000. — №2. — P.70 —77.
4. Esposito M., Hirsch JM., Lekholm U., Thomsen P. Biological factors contributing to failures of osseointegrated oral implants. (II). Etiopathogenesis. Eur J Oral Sci. — 1998.— V.106,№3. — P.721—64.
5. Esposito M., Hirsch JM, Lekholm U., Thomsen P. Biological factors contributing to failures of osseointegrated oral implants. I. Success criteria and epidemiology // Eur J Oral Sci. — 1998. —№106. — P.721—764.
6. Ganeles, J., G. A. Mandelaris, et al. (2011). «Image guidance for implants improves accuracy and predictability» Compend Contin Educ Dent 32 Spec No 4: 52—55.
7. ICOI glossary of implant dentistry,2008.
8. Jaffin RA, Berman CL. The excessive loss of Branemark fixtures in type IV bone: a 5-year analysis. J Periodontol. — 1991.— V.62,№1. — P.2— 4.
9. Jaffin, R.A. & Berman, C.L. (1991) The excessive loss of Branemark fixtures in type IV bone: a 5-year analysis. Journal of Periodontology 62: 2 — 4.
10. Jung RE, Schneider D, Ganeles J, Wismeijer D, Zwahlen M, Hammerle CH, et al. Computer technology applications in surgical implant dentistry: a systematic review. Int J Oral Maxillofac Implants. — 2009.— V.24 Suppl. — P.92 — 109.
11. Misch, C.E. (1993) Density of bone: effect on treatment planning, surgical approach and healing. In: Misch, C.E., ed. Contemporary Implant Dentistry, 469–485. St Louis: Mosby Inc.
12. Misch, C.E. Contemporary implant dentistry. 2nd ed. — St.Louis: Mosby, 1999. – 684p.
13. Molly L. Bone density and primary stability in implant therapy. Clin. Oral Imp. Res., 17 (Suppl. 2), 2006; 124–135
14. Norton MR, Gamble C. Bone classification: an objective scale of bone density using the computerized tomography scan. Clin Oral Implants Res. — 2001.— V.12,№1. — P.79 — 84.
15. Scarfe WC, Farman AG, Levin MD, Gane D. : Essentials of maxillofacial cone beam computed tomography. Alpha Omegan 2010, 103(2):62—67.
16. Schwarz MS, Rothman SL, Rhodes ML, Chafetz N. Computed tomography: Part I. Preoperative assessment of the mandible for endosseous implant surgery. Int J Oral Maxillofac Implants. — 1987.— V.2,№3. — P.137— 41.
17. Sennerby L, Roos J. Surgical determinants of clinical success of osseointegrated oral implants. A review of the literature // Int J Prosthodont. — 1998. — №11. — P.408—420.
18. St-Onge MP, Wang J., Shen W., Wang Z., Allison DB, Heshka S., et al. Dual-energy x-ray absorptiometry-measured lean soft tissue mass: differing relation to body cell mass across the adult life span. J Gerontol A Biol Sci Med Sci. — 2004.— V.59,№8. — P.796— 800.
19. Stoppie N., Pattijn V., Van Cleynenbreugel T., Wevers M., Vander Sloten J., Ignace N. Structural and radiological parameters for the characterization of jawbone. Clin Oral Implants Res. — 2006.— V.17,№2. — P.124 — 33.