

Естетичні вініри — мінімально інвазійно і з незначним препаруванням твердих тканин

Естетичні реставрації з IPS Empress® Esthetic

С.-К. Лі, Х.-С. Йо, Сеул, Південна Корея
Seung-Kyn Lee, Ha-Sung Yoo

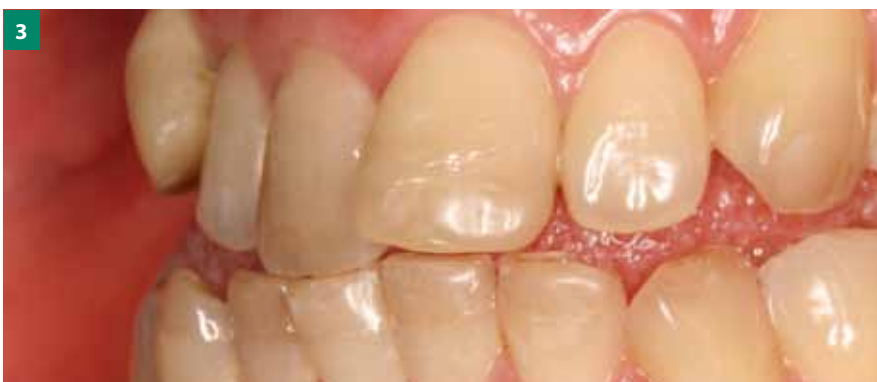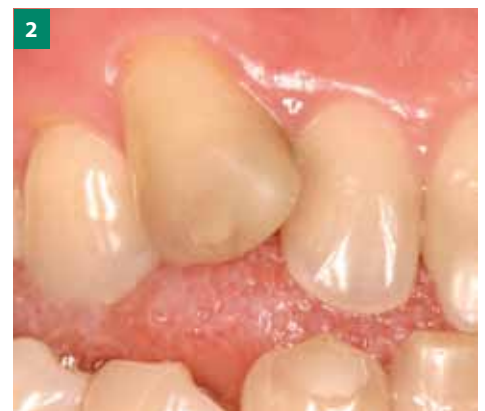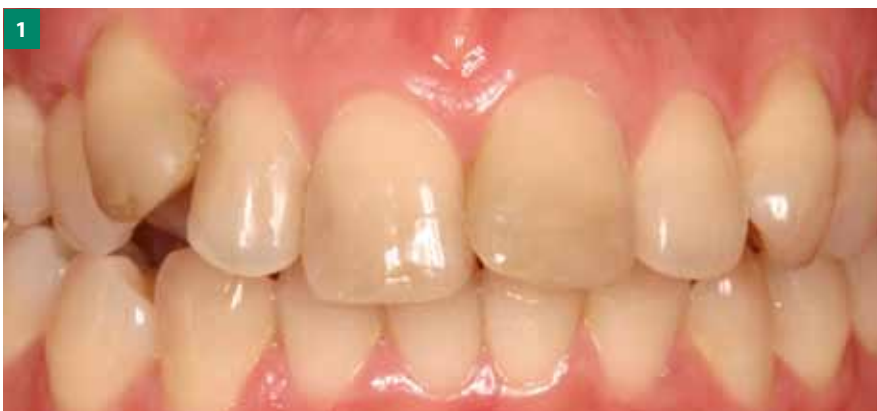Попереднє ортодонтичне лікування іноді стає справжнім випробуванням терпеливості пацієнта. Власне виготовлення вінірів при наявності брекетів з язикової сторони дає змогу скоротити тривалість лікування.

29-річна пацієнтка звернулася у нашу клініку з приводу зміни кольору передніх зубів верхньої і нижньої щелеп. Вона бажає виготовити вініри, оскільки багаторазове вибілювання зубів не дає можливості досягти бажаного результату. Ще однією проблемою є виражена скупченість і неправильне розміщення зубів, яке потребує проведення попереднього ортодонтичного лікування (мал. 1-3). Тому спочатку пацієнтку скерували до ортодонта.

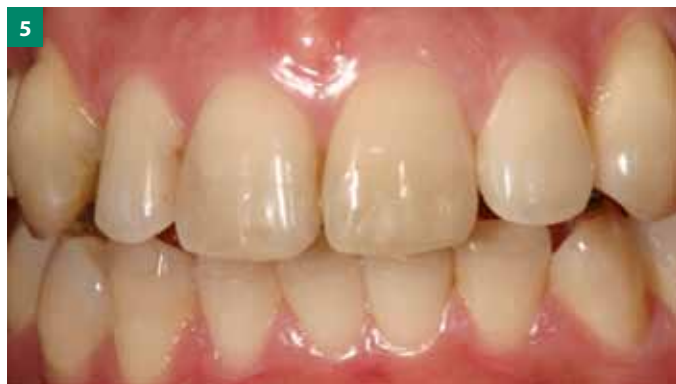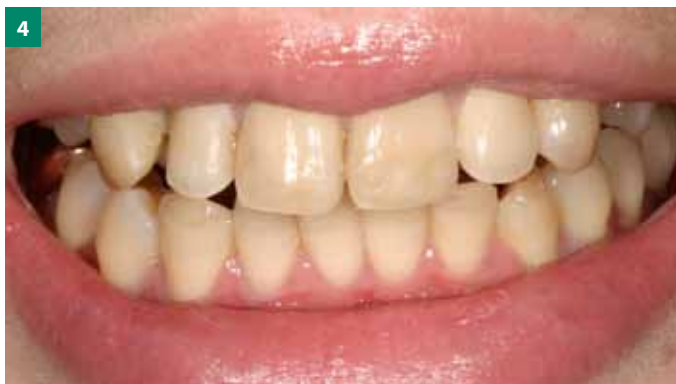Ортодонтичне лікування ще не було завершено, але через 6 місяців пацієнтка знову звернулася у нашу клініку з побажанням негайно розпочати виготовлення вінірів для поліпшення естетичної ситуації. Після докладної консультації з усіма членами команди і обговорення технічних і медичних можливостей нам вдалося знайти спосіб задоволення категоричного побажання пацієнтки і виготовити вініри у процесі ортодонтичного лікування (мал. 4, 5).

Препарування і тимчасова реставрація

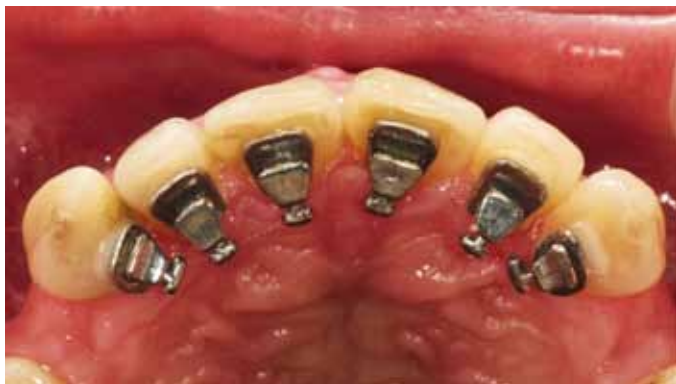Оскільки ортодонтичне лікування проводиться з використанням брекетів з язикової сторони, в цьому випадку є можливість виготовлення відбитка зі сторони губної поверхні за допомогою індивідуальної відбиткової ложки (мал. 6). Губна ложка дає можливість запобігти спотворенню відбитка брекетами (мал. 7).



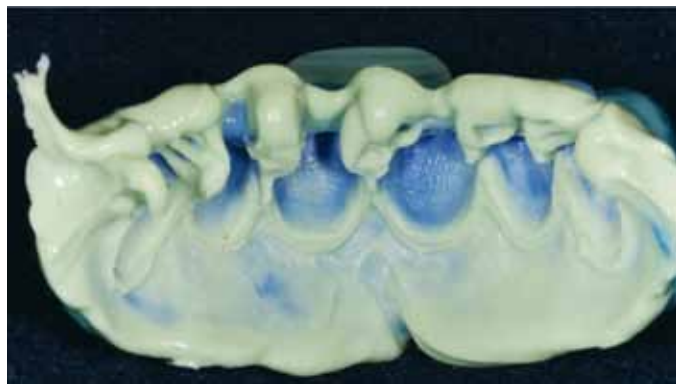
Мал. 1-3. Виражена скупченість і неправильне розміщення зубів потребує попереднього ортодонтичного лікування перед протезуванням



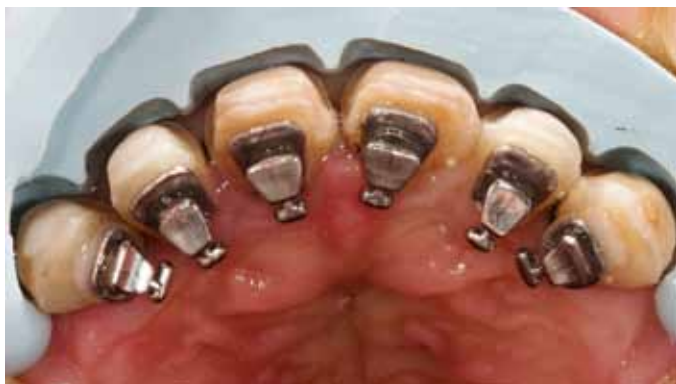Мал. 4, 5. Через 6 місяців ортодонтичного лікування пацієнтці не вистачило терпеливості. Вона забажала негайно виготовити постійну реставрацію. На цих знімках зображено вихідну ситуацію



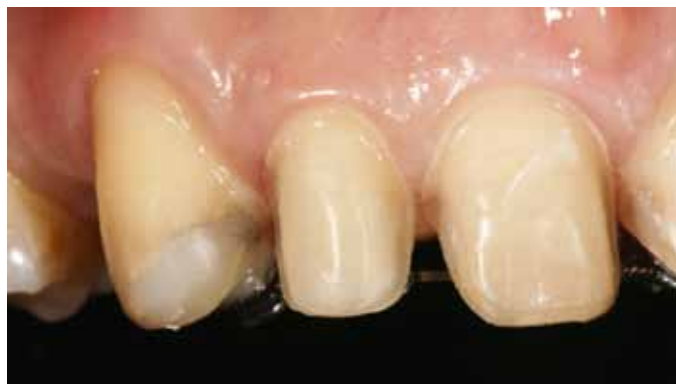Мал. 6. Брекети з язикової сторони дають можливість провести препарування губної поверхні і виготовити відбиток



Мал. 7. Силіконовий відбиток губної поверхні з індивідуальною ложкою



Мал. 8. Контроль вільного простору за допомогою силіконового шаблону



Мал. 9. Збільшене зображення препарованих зубів

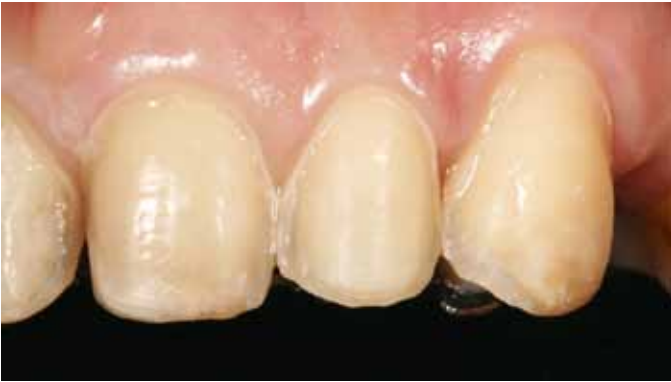Для оцінки функціональних і естетичних характеристик виготовляють воскову модель реставрації (Wax-up). На основі Wax-up на моделі виготовляють силіконовий шаблон, який згодом використовують для контролю глибини препарування зубів і наявності достатнього вільного простору для виготовлення вінірів (мал. 8). На мал. 9 і 10 зображено збільшені знімки препарованих зубів. Одночасно на основі Wax-up виготовляються тимчасові по-

лімерні реставрації (мал. 11). Для фіксації тимчасових вінірів на губну поверхню і в ділянці міжзубних проміжків наносять полімерний матеріал.

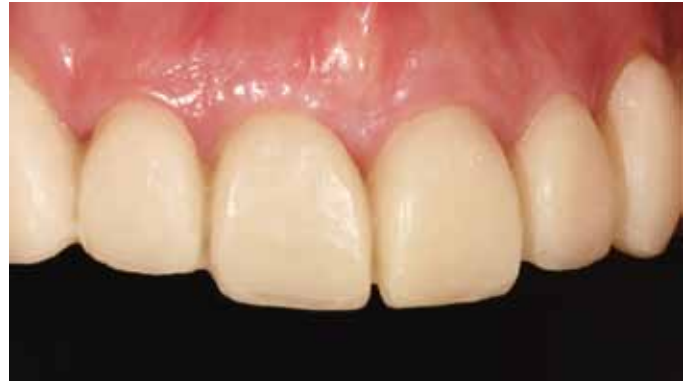Виготовлення постійних реставрацій

Оскільки колір зубів відповідає A1.5, для виготовлення вінірів ми вирішили використати стандартну заготовку пресованої кераміки на основі лейци-

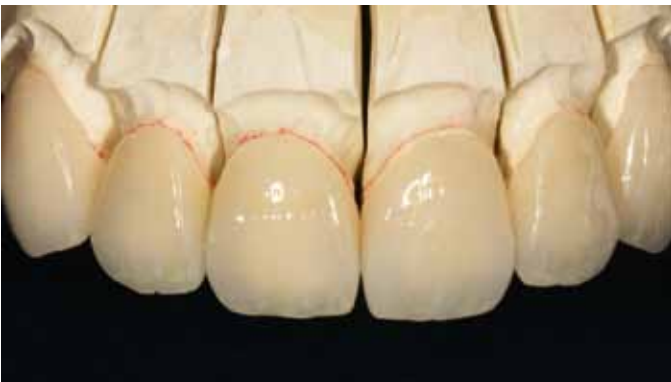ту IPS Empress Esthetic кольору ETC1, яка добре підходить для реставрації дуже світлих чи вибілених зубів. Кераміка IPS Empress Esthetic відзначається природним розсіюванням світла і дуже гармонійним ефектом хамелеона. До складу системи входять стандартні заготовки 12 типів 7 ступенів прозорості. Вони призначені для виготовлення одиничних реставрацій: вінірів, вкладок, накладок, часткових і повних коронок для пе-



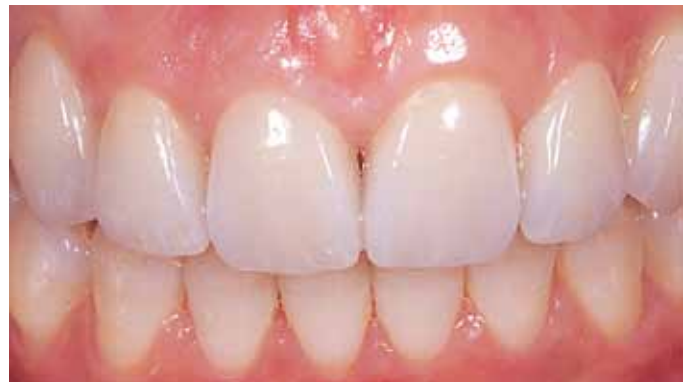Мал. 10. Збільшене зображення препаративних зубів



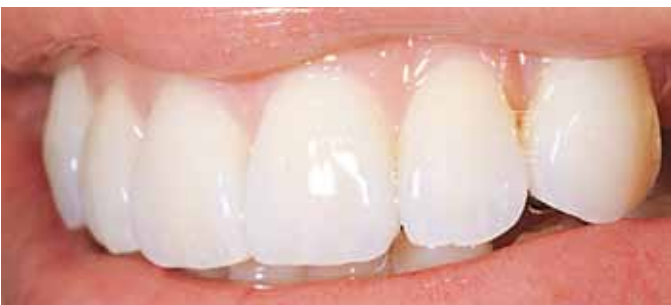Мал. 11. Тимчасові полімерні вініри *in situ*



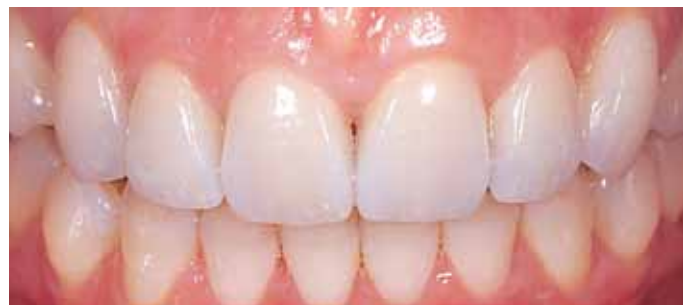Мал. 12. Готові вініри IPS Empress Esthetic на моделі



Мал. 13. Вініри (колір A1.5) *in situ*



Мал. 14. Лінія усмішки. Вигляд дещо збоку



Мал. 15. Кінцевий результат через 3 роки *in situ*

редніх і жувальних зубів. Вініри пресують на основі повністю анатомічної воскової моделі. Для моделювання природної структури мамелонів частину кераміки в різцевій третині усувають. Індивідуальні характеристики відтворюють за допомогою спеціальних пастоподібних барвників (Modifier Sky Blue, MM yellow-orange, MM reddish-orange, high value та ін.), які спікають при температурі 650 ° С. Потім вініри облицьовують масами IPS Empress Esthetic Veneer Incisal Opal LT, MT, NT і Incisal White, Orange. Враховуючи молодий вік пацієнтки, ді-

лянку ріжучого краю і текстуру поверхні формують без виражених абразивних фасеток. Після глазурувального випалу текстуру поверхні оптимізують силіконовими полірувальними інструментами. На закінчення вініри полірують алмазною пастою (мал. 12).

Для фіксації вінірів у порожнині рота використовують композитний цемент світлового твердіння Variolink II Base (прозорий). Результат лікування зображено на мал. 13 і 14. Тепер пацієнтка задоволена з вигляду своїх зубів. Планована тривалість подальшого

ортодонтичного лікування становить 12 місяців.

Кінцевий результат

Довговічність результату є важливим критерієм оцінки якості будь-якого стоматологічного лікування. Тому після завершення ортодонтичного лікування для стабілізації нової позиції передніх зубів верхньої та нижньої щелеп на їх язиковій стороні встановили ретенційну шину. На мал. 15 зображено кінцевий естетичний результат лікування через 3 роки після його завершення.