Застосування лазерів Cr, ER:YSGG та CO_2 для усунення над'ясенників (епулісів)

Removal of Epuli Using Cr, Er:YSGG and CO_2 Lasers

Дембовска Е.[1], Чуришкєвіч-Цирана Й.[1], Мазурек-Мохоль М.[1], Якубовска-Коцур У.[2], Свістельніцка-Тромбска М.[1], Раславска-Соха Й.
[1]відділення пародонтології Поморського медичного університету, Щецін, Польща
[2]приватний стоматологічний кабінет, Щецін, Польща
Dembowska E., Czuryszkiewicz-Cyrana J., Mazurek-Mochol M., Jakubowska-Kocór U., Świstelnicka-Trąbska M., Rasławska-Socha J.

Резюме: Над'ясенники (епуліс) є найпоширенішими локалізованими запальними гіперплазійними змінами ясен. У статті описані два клінічні випадки усунення епулісу за допомогою лазерів CO_2, Cr, Er:YSGG. Річне спостереження підтвердило успіх усунення локалізованої гіперплазії ясен. Гістопатологічне дослідження підтвердило клінічний діагноз epulis fibrosum.

Ключові слова: над'ясенник, лазер Cr, Er:YSGG, лазер CO_2, хірургічне лікування.

Summary: Epuli are the most frequently occurring localised, inflammatory, proliferative gingival changes in the oral cavity. The study describes two cases of removal of epuli with the help of the CO_2 and Cr, Er:YSGG lasers. Annul observation showed effective removal of local proliferations of gingiva. Histopathology confirmed the clinical diagnosis of epulis fibrosum.

Key words: epulis, laser Cr, Er:YSGG, laser CO_2 surgical treatment.

Над'ясенники (лат. *epulides*) — це найпоширеніші гіперплазійні зміни на ділянці альвеолярного гребеня. Термін «*epulis*» у перекладі з грецької дослівно означає «на яснах». Ці зміни локалізуються передусім на ділянці передніх зубів, дещо частіше на верхній, ніж на нижній щелепі. Захворюваність на над'ясенники у 2–3 рази вища у жінок, ніж у чоловіків. Дуже рідко вони перероджуються у злоякісну форму. До недавнього часу їх класифікували як доброякісний новоутвір, тепер вказують на їхній запальний характер і багатофакторну етіологію. Виникнення над'ясенників пов'язане насамперед з місцевим хронічним механічним або хімічним подразненням тканин ясен. Сприятливими факторами їхнього виникнення також є гіповітаміноз, гормональні зміни, спричинені дозріванням, вагітністю та менопаузою. Тривала дія подразників може привести до розвитку новоутворів [1, 2]. У польській літературі за клінічно-гістологічною ознакою над'ясенники поділяють на грануляційні, фіброзні, периферичні гігантоклітинні та ангіоматозні [3—7]. Ураховуючи гістогенез, найменш дослідженою групою є вроджені над'ясенники і новоутвори при вагітності [8]. У пацієнта з локалізованою гіперплазією ясен лікар-стоматолог окрім докладного опитування повинен провести ретельний клінічний огляд змін, що виникли на яснах, оцінити їхній вигляд, колір, локалізацію і консистенцію, а також рекомендувати зробити рентгенівський знімок для оцінки структури краю альвеолярного гребеня на ділянці над'ясенника.

Над'ясенники супроводжуються незначними недомаганнями і часто пов'язані радше з естетичним дискомфортом пацієнта, ніж з болем, кровотечею та іноді труднощами прийому їжі. Прийняття рішення про відповідне лікування є нелегким, тому що необхідно враховувати диференціальну діагностику, яка завжди бере до уваги злоякісні новоутвори, особливо міоми і вузликоподібні утворення коричневого кольору.

Метод лікування над'ясенників полягає в усуненні місцевих подразників, після чого їх хірургічно усувають. Клінічну проблему становить обсяг хірургічного втручання. Яким воно повинно бути: щадним чи більш радикальним, з видаленням зубів, резекцією альвеолярного відростка і коагуляцією прокладки або навіть з видаленням окістя? У сучасній літературі немає чітких вказівок щодо методик лікування. На користь радикальних методів лікування говорить схильність до рецидиву і можливість переродження у злоякісну гіперплазію [9, 10]. У деяких випадках з огляду на походження гіперплазій-

них змін сполучної тканини, зрослої з окістям і волокнами періодонта, необхідне також видалення зуба разом з періодонтом і коагуляція окістя [8]. Однак прийняття рішення про видалення суміжного із зубом над'ясенника виправдано лише тоді, коли тканини новоутвору явно проникають у простір періодонта. Рішення про видалення зуба, особливо на передній ділянці верхньої та нижньої щелеп, надзвичайно важливе, оскільки спричиняє необхідність його заміщення. Зарубіжні автори надають перевагу щадному висіканню над'ясенників, без видалення зуба і електрокоагуляції лунки. Проте відносно частими є рецидиви, що становлять 5–70,6% випадків, які зазвичай пов'язані з нерадикальним проведенням первинного втручання [9].

Хірургічне втручання з усунення новоутвору під місцевим знеболенням можна провести традиційно — за допомогою скальпеля, електрохірургічним способом високопотужним лазером або з використанням кріотерапії [11]. Застосування високопотужних лазерів CO_2 (10600 нм) та Cr, Er:YSGG (2780 нм) рекомендовано для лікування доброякісних змін як фіброми, папіломи, гемангіоми, гіпертрофія ясен, афтозні виразки і доновоутворові зміни у перебігу червоного плоского лишаю і лейкоплакії [11—14]. Дія CO_2-лазера у цих захворюваннях полягає в усуненні змін слизової оболонки порожнини рота технікою поверхневого висікання у процесі вапоризації та абляції. Найбільша перевага подібних втручань при використанні лазерів — мінімальний набряк, відсутність рубцювання, прискорення загоювання рани без больових симптомів. Застосування лазерів рекомендовано також тому, що на відміну від традиційного розрізу скальпелем вони забезпечують стерильність і гомеостаз операційного поля. Крім того, це безконтактна і високопрецизійна лазерна техніка, фактично кожна секунда втручання контрольована, без надмірного травмування тканин [15—18]. З 1997 р. CO_2-лазер застосовується як стандартний пристрій для лікування стоматологічних пацієнтів у Швейцарії, а тепер і в багатьох європейських країнах [10]. Лазерні пристрої постійно удосконалюються, тому спектр показань для лікування з використанням їх у хірургії м'яких тканин порожнини рота щораз розширюється. Мета дослідження — на підставі власних спостережень і результатів описати лікування над'ясенників за допомогою високопотужних CO_2-лазерів, а також лазерів Cr, Er:YSGG.

Клінічний випадок 1

Пацієнтка, 62 роки, прийшла на прийом у травні 2011 р. у відділення пародонтології Поморського медичного університету у Щеціні з приводу гіперплазії ясен, локалізованої на ділянці зубів 22 та 21. Гіперплазія утримувалась біля 6 місяців, не спричиняючи больових відчуттів. На опитуванні встановлено, що пацієнтка загалом здорова і не приймає ліків. Клінічне обстеження виявило на губному боці вузлик розміром 8х9 мм на широкій основі щільної консистенції, не кровоточивий, кольору ясен (мал. 1). Крім того, виявлено нависаюче утворення на дистальній поверхні зуба 21, який був місцевим подразником і міг спричинити локалізовану гіперплазію ясен. На рентгенівському знімку видно неналежно виконані відновлення. Пародонтологічне обстеження виявило численні пародонтальні кишені глибиною від 3 до 5 мм. Зробили оглядовий пантомографічний знімок і прицільний знімок ділянки зубів 21, 22 (мал. 2, 3). На рентгенівському знімку виявили остеоліз у перебігу пародонтиту, а на ділянці гіперплазії — зниження висоти альвеолярного відростка і стирання його кортикальної пластинки. Діагностовано хронічний пародонтит середнього ступеня. Пацієнтка пройшла інструктаж з гігієни порожнини рота та професійну гігієнічну чистку, після фази протизапального лікування приступали до планового втручання з усунення гіперплазії. Проведене хірургічне лікування полягало у висіканні зміни за допомогою пучка променів лазера Cr, Er:YSGG (Water Laser) при інфільтраційному знеболенні провідниковим препаратом Scandonest 3% (мепівакаїн). Кутовий наконечник оснащений смарагдовим аплікатором діаметром 0,4 мм, довжиною 16 мм. Для усунення змін застосовували лазер потужністю 2,5 Вт, частотою 20 pps, тривалістю дії близько 60 с (мал. 4 а–в). Забраний матеріал передали для гістологічного дослідження з клінічним діагнозом фіброзного над'ясенника. Гістологічне дослідження підтвердило клінічний діагноз (*epulis fibrosa*). Під час контрольних відвідувань стверджено, що загоювання проходило належним чином, без запальних явищ і больових відчуттів. Пацієнтка прийшла на контрольний огляд через 12 місяців після втручання, без ознак рецидиву і запального стану (мал. 4 г).

Клінічний випадок 2

Пацієнтка, 24 роки, прийшла на прийом у приватний стоматологічний кабінет у Щеціні. Скаржилась на дискомфорт під час прийому їжі, оскільки на ділянці зубів 43–42 утворився над'ясенник, що утримувався біля 8 місяців, не спричиняв больових відчуттів, однак іноді кровоточив. На опитуванні встановлено, що пацієнтка назагал здорова і не приймає ліків. Клінічне дослідження виявило вузликоподібне утворення з губного боку розміром 25х18 мм, розміщене на широкій основі, однорідної консистенції, некровоточиве, яскраво червоного забарвлення (мал. 5). На рентгенівському знімку патологічних змін альвеолярного відростка не встановлено (мал. 6). Проведене хірургічне лікування полягало у висіканні зміни під місцевим знеболенням інфільтраційним провідниковим препаратом Scandonest 3% (мепі-

Мал. 1. Пацієнтка 1: вигляд до втручання з усунення гіперплазії на ділянці зубів 21 та 22

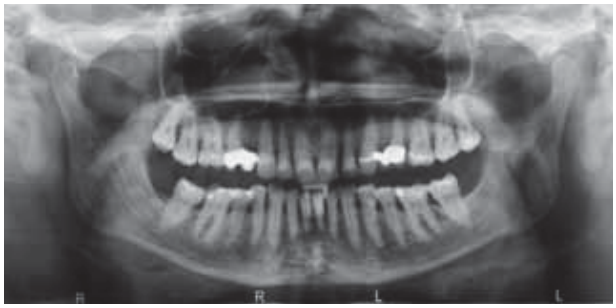

Мал. 2. Пантомограма пацієнтки 1: видно помірний остеоліз альвеолярного відростка у перебігу хронічного пародонтиту середнього ступеня тяжкості

Мал. 3. Рентгенівський знімок ділянки зубів 21 та 22: видно остеоліз альвеолярного відростка у перебігу хронічного пародонтиту

Мал. 5. Пацієнтка 2: вигляд перед втручанням з усунення над'ясенника

Мал. 4. Пацієнтка 1: а — усунення над'ясенника лазером Cr, Er:YSGG; б — втручання з усунення над'ясенника лазером Cr, Er:YSGG; в — вигляд після усунення гіперплазії, видно відкритий міжзубний простір, відсутній контактний пункт; г — вигляд через рік після усунення над'ясенника, заміна відновлень і закриття міжзубного проміжку композитом

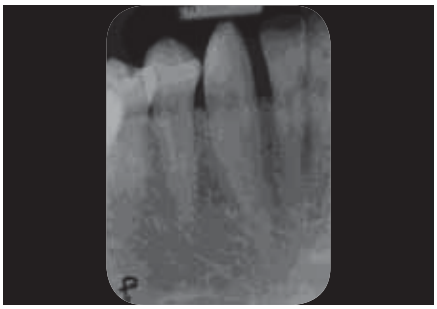

Мал. 6. Пацієнтка 2: рентгенівський знімок ділянки зубів 43–42. Видно правильний контур альвеолярного відростка без ознак остеолізу

вакаїн) за допомогою випромінювання CO_2-лазера (Центр лазерної техніки, Варшава). Для усунення змін застосовували лазер потужністю 4 Вт, частотою 10 pps, тривалість дії близько 60 с. Забраний матеріал передали для гістологічного дослідження з клінічним діагнозом фіброзного над'ясенника. Гістологічне дослідження підтвердило клінічний діагноз (*epulis fibrosa*). Під час контрольних відвідувань стверджено, що загоювання проходило належним чином без запальних явищ і больових відчуттів. Пацієнтка прийшла на контрольний огляд через 1 та через 3 тижні після проведення втручання (мал. 7 а, б). Однак через місяць встановлено, що зміна усунена не повністю. Повторно застосовували CO_2-лазер потужністю 3 Вт, частотою 10 pps протягом 30 с. Через 8 місяців після проведення втручання на контрольному огляді рецидиву не виявлено (мал. 7 в). Пацієнтки залишаються під регулярним наглядом відділення пародонтології ПМУ.

Висновки

Хірургічне лікування, що полягає у традиційному усуненні над'ясенника, зокрема локалізованого на ділянці передніх зубів, може спричинити естетичний дефект м'яких тканин і порушувати пропорції зубо-ясенного комплексу. Іноді рубцювання і післяопераційні рецесії утруднюють проведення гігієнічних заходів не тільки внаслідок порушення правильної морфології ясен, але й гіперчутливості кореневого цементу. Описуються клінічні випадки з необхідністю використання вільного трансплантата прикріплених ясен і міжзубних сосочків після втручання з усунення над'ясенників [18]. Kesler [19] представив результати дослідження загоювання ясен і характе-

Мал. 7. Пацієнтка 2: а — тиждень після усунення над'ясенника лазером CO_2, видно загоювання без запального стану; б — три тижні після усунення гіперплазії лазером CO_2, видно залишки грануляційної тканини; в — через вісім місяців після втручання з усунення гіперплазії лазером CO_2

ристики колагенових волокон після застосування лазера Er:YAG з параметрами: 500 мДж, 10 pps, діаметр пучка 3 мм. Через 14 днів після втручання з приводу гіперплазії ясен виявив нормальну, схожу на здорове контрольне місце структуру і ущільнення колагену. Дослідження підтверджують відсутність утворення рубців після дії випромінювання лазера Er: YAG [19]. У дослідженнях Cheng і співавт. оцінювали ефект поєднання дії лазерів CO_2 та Er:YAG на келоїдні рубці і нормальну шкіру обличчя. Оцінювали активність цитокіну TGF-бета 1 (*tumor growth factor* – фактор пухлинного росту) та bFGF (*fibroblast growth factor* – фактор росту фібробластів), що впливають на загоювання ран. Нормальні фібробласти (NF) і фібробласти келоїдних рубців (FB) піддавали дії лазерів. Значно менше TGF-бета 1 після випромінювання виробляли нормальні фібробласти (NF), порівняно з контрольною групою без дії випромінювання. Дія лазерів підвищила вивільнювання фактору росту фібробластів bFGF, що сприяє формуванню колагену і знижує концентрацію TGF-бета 1, який підтримує формування фіброзу, тобто ущільнення. У роботі показано, що лазери слід застосовувати для лікування келоїдних рубців і посттравматичних шрамів [20]. Слід зазначити, що над'ясенники є поширеною причиною порушення естетики зубоясенного комплексу. Рекомендоване проведення досліджень, що порівнюють ефективність традиційних хірургічних методів з використанням високопотужних лазерів.

Список використаної літератури

1. Niedzielska I.: Nadziąślak — guz zapalny czy nowotworowy. Pol. Merkuriusz Lek., 2008, 24, 140, 149-150.
2. Niedzielska I., Sypniewski D., Wziątek-Kuczmik D.: Różnicowanie procesów rozrostowych dziąseł na podstawie oceny ekspresji genów pobudzanych przez IFN gamma przy użyciu techniki RT-PCR. Chir. Pol., 2005, 7, 3, 174-179.
3. Niedzielska I., Borgiel-Marek H.: Epulides — a clinicomorphological analysis. Dent. Med. Probl., 2009, 46, 1, 17-24.
4. Denisewicz K. B. i wsp.: Analiza histopatologiczna 114 przypadków zmian hiperplastycznych błony śluzowej jamy ustnej, poprzednio określanych jako nadziąślaki, w materiale biopsyjnym ze szczególnym uwzględnieniem procesu metaplazji kostnej. Czas. Stomatol., 2007, 60, 5, 306-311.
5. Dominiak M. i wsp.: Nowotwory łagodne pochodzenia nabłonkowego lub mezenchymalnego jamy ustnej u pacjentów Zakładu Chirurgii Stomatologicznej AM we Wrocławiu w latach 2003-2004. Porad. Stomatol., 2007, 7, 12, 335-343.
6. Sokalski J., Czechowska E.: Analiza różnic w rozpoznaniach klinicznych i histopatologicznych zmian zapalno-rozrostowych występujących w obrębie wyrostka zębodołowego. Dent. Forum, 2006, 34, 2, 27-33.
7. Fioroni M. i wsp. : Epulides: anatomic-clinical considerations on 113 cases. Gazz. Med. Ital., 2001, 160, 6, 181-188.
8. Bugała-Musiatowicz B. i wsp.: Badania ekspresji receptorów estrogenowych i progesteronowych w nadziąślakach olbrzymiokomórkowych. Czas. Stomatol., 2003, 56, 7, 475-479.
9. Gaspar L., Szabo G.: Removal of epulis by CO2 laser. J. Clin. Laser Med. Surg., 1991, 9, 4, 289- 294.
10. Droździk A. i wsp.: Leczenie zlokalizowanych zmian rozrostowych dziąseł – obserwacje własne. Czas. Stomatol., 2008, 61, 8, 564-570.
11. American Academy of Periodontology Statement Regarding Gingival Curettage. J. Periodontol., 2002, 73, 101231-1239.
12. Rezvan B., Mahmoudhashemi H.: Comparative survey on carbon dioxide laser and surgical scalpel removal of epulis fissuratum. J. Oral Laser Applications, 2007, 7, 187-190.
13. Strauss R.A., Jones G., Wojtkowski D.E.: A comparison of postoperative pain parameters between CO2 laser and scalpel biopsies. J. Oral Laser Applications, 2006, 8, 39-42.
14. Sweeney S., Romanos G.E.: Laser-assisted soft tissue management in esthetic dentistry. J. Oral Laser Applications, 2006, 6, 133-139.
15. Boj J.R.: Treatment of pyogenic granuloma with a laser-powered hydrokinetic system: case report. J. Oral Laser Applications, 2006, 6, 301-306.
16. Bornstein M.M. i wsp.: The CO2 laser for excisional biopsies of oral lesions: a case series study. Int. J. Periodontics Restorative Dent., 2005, 25, 221-229.
17. Jafarzadeh H., Sanatkhani M., Mohtasham N.: Oral pyogenic granuloma: a review. J. Oral Sci., 2006, 48, 4, 167-175.
18. Anderegg C.R., Metzler D.G.: Free gingival graft following biopsy. Case reports: a case report of tissue management. J. Periodontol., 1996, 5, 532-535.
19. Kesler G. i wsp.: Differences in histochemical characteristica of gingival collagen after Er:YAG laser periodontal plastic surgery. J. Clin. Laser Med. Surg., 2000, 4, 203-207.
20. Cheng E.T., Pollard J.D., Koch R.J.: Effect of blended CO2 and Erbium:YAG laser irradiation on normal and keloid fibroblasts: a serum-free study. J. Clin. Laser Med. Surg., 2003, 6, 337-343.