

# Пухлини та пухлиноподібні захворювання щелеп із залишкового залозистого епітелію

## Jaw Tumour and Tumour-like Diseases of the Residual Glandular Epithelium

Шувалов С.М.<sup>1</sup>, проф., д.мед.н.,

Нагайчук В.В.<sup>1</sup>, к.мед.н., ас.,

Кузняк Н.Б.<sup>2</sup>, доц., к.мед.н.,

Палис С.Ю.<sup>2</sup>, ас.,

Король А.П.<sup>3</sup>, к.мед.н., доц.

<sup>1,3</sup>Вінницький національний медичний університет ім. М.І. Пирогова

<sup>2</sup>Буковинський державний медичний університет

Shuvalov S.M.<sup>1</sup>, Nagaichuk V.V.<sup>1</sup>,

Kuzniak N.B.<sup>2</sup>, Palis S.Yu.<sup>2</sup>,

Korol A.P.<sup>3</sup>

<sup>1,3</sup>M.I. Pyrogov Vinnytsia National Medical University

<sup>2</sup>Bukovinian State Medical University

Адреса для кореспонденції:

Шувалов Сергій Михайлович

e-mail: dr\_shuvalov@mail.ru

### Вступ

Кісти щелеп – одна з найпоширеніших патологій з-поміж захворювань щелепно-лищевої ділянки. Серед хірургічних втручань, виконаних хірургами-стоматологами в амбулаторних умовах, операції з усунення одонтогенних кіст щелеп поступаються лише операціям з видалення зуба, а серед

**Мета:** Представити два випадки кіст щелеп та дослідити можливі причини їх розвитку.

**Методи:** Описали два випадки виявлення кіст. У першому залозисто-одонтогенну кісту у фронтальному відділі нижньої щелепи спостерігали у пацієнта, 43 роки, в Чернівецькій обласній клінічній лікарні 2013 р. У другому випадку помірно-диференційовану аденокарциному верхньої щелепи справа виявили у пацієнтки, 55 років, у Вінницькій обласній клінічній лікарні ім. М.І. Пирогова 2008 р. В обох випадках попередньо діагностували одонтогенну кісту і провели операцію цистектомії під місцевим знеболенням.

**Результати:** При патогістологічному дослідженні в обох випадках відзначили залозисті структури (слинні залози). **Висновки:** В постнатальному періоді залишки залозистого епітелію є причиною залозисто-одонтогенних кіст.

**Ключові слова:** залозисто-одонтогенна кіста, аденокарцинома щелеп, залишковий залозистий епітелій.

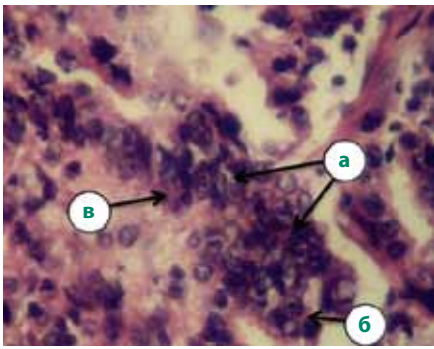
**Purpose:** To describe two clinical incidents cyst of the jaw pathology and investigate the possible reasons of their development. **Methods:** We have described two incidents: the glandular odontogenic cyst of the frontal part of the lower jaw was observed at a 43-year old patient in Chernivtsi Regional Clinical Hospital in 2013. The moderate differential adenocarcinoma of the upper jaw on the right was diagnosed at a 55-year old patient in Vinnytsia Regional Clinical M.I. Pyrogov Hospital in 2008. In both incidents the previous diagnosis was odontogenic cyst and the operation cystectomy was carried out under local anesthesia. **Results:** On the basis of the pathohistological investigation of the two incidents there were glandular structures (salivary glands) revealed. **Conclusions:** In the postnatal period remnants of the glandular epithelium are the reason for the glandular odontogenic cysts.

**Key words:** the glandular odontogenic cyst, adenocarcinoma of jaw, the residual glandular epithelium.

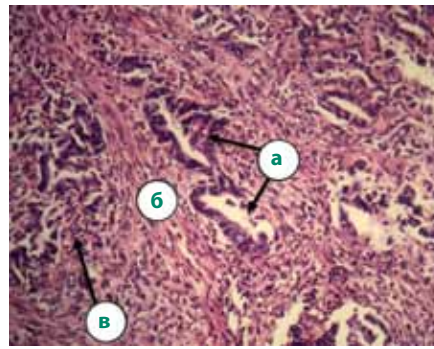
пацієнтів, які потрапляють у стоматологічні стаціонари, хворі з одонтогенними кістами становлять близько 8% [1–3]. Клінічний перебіг цих захворювань добре вивчений, не має особливих труднощів у діагностиці. Але інколи після операції кістектомії та патологоанатомічного дослідження хірург-стоматолог отримує досить неочікувані результати, коли у внутрішньокі-

сткових пухлинах та кістах виявляють тканину слинних залоз.

1984 р. на Міжнародній конференції Асоціації патологоанатомів темою обговорення стали кісти з поєднаними ознаками як одонтогенних кіст, так і слинних залоз. Вперше таку кісту назвали сіало-одонтогенною Padayachee та Van Wyk 1987 р. Через рік Гарнер та співавт. описали її як залозисту одон-



**Мал. 2.** Фрагмент аденокарциноми з помірним диференціюванням та запальною інфільтрацією, об'єктив х40, окуляр х10, забарвлення гематоксилін-еозин: а — ядерний поліморфізм; б — великі структури; в — еозинофільний секрет



**Мал. 3.** Фрагмент аденокарциноми з помірним диференціюванням та запальною інфільтрацією, об'єктив х10, окуляр х10, забарвлення гематоксилін-еозин: а — слинні залози з гіперхромним епітелієм; б — фіброзна тканина; в — запально-клітинні елементи

тогенну кісту (ЗОК). 1992 р. цей термін ввели у Міжнародну класифікацію захворювань Всесвітньої організації охорони здоров'я (ВООЗ) і почали використовувати в наукових публікаціях. До ранніх спостережень із виявлення таких кіст належать праці Waldron та Koh (1990 р.), які описали кісти в контексті можливого зв'язку з центральною мукоепідермоїдною пухлиною щелеп. Ficarra та співавт. (1990 р.) також представили випадок, у якому діагностували таку кісту як неповноцінну мукоепідермоїдну карциному [4]. 2008 р. H. Geňa та співавт. описали випадок центральної аденокарциноми у ділянці одонтогенної фолікулярної кісти верхньої щелепи [5].

Залозиста одонтогенна кіста є рідкісним захворюванням. В архіві відділення щелепної патології Вітватерсрандського університету (Південно-Африканська Республіка) за період 1992–2004 рр. зареєстрували лише 6 випадків такої кісти із 3498 спостережень щелепних кіст (0,2%). Jones та співавт. (2006 р.) за 30-річний період виявили 11 випадків із 7121 кісти щелеп (0,2%). На сьогодні описано понад 100 випадків цієї патології: серед 112 пацієнтів 62 чоловіків (55,4%) і 50 жінок (44,6%). Кісти у 66,3% пацієнтів локалізувались на нижній щелепі, переважно у фронтальній ділянці. Рентгенологічно мали чіткі межі та багато-

коміркову, рідше однопорожнинну будову. Клінічно характеризувались агресивним перебігом з великою схильністю до рецидивів (від 21 до 55%). Причому більшість авторів відзначили, що однопорожнинні кісти мають нижчий ризик до рецидиву, аніж багатокоміркові [4]. Проте у сучасних джерелах літератури не виявили опису причин розвитку таких кіст. Мета роботи — представити два випадки кіст щелеп та дослідити можливі причини їх розвитку.

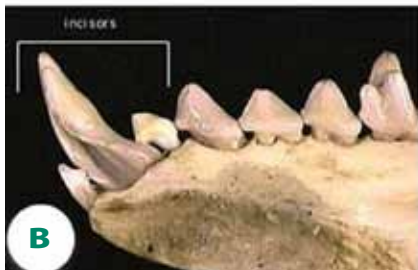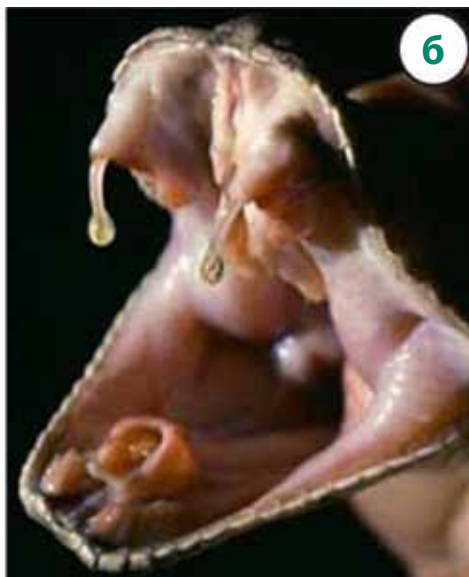## Матеріал і методи

У першому випадку залозисто-одонтогенну кісту у фронтальному відділі нижньої щелепи спостерігали у пацієнта, 43 роки, в Чернівецькій обласній клінічній лікарні 2013 р. У другому випадку помірно-диференційовану аденокарциному верхньої щелепи справа діагностували у пацієнтки, 55 років, у Вінницькій обласній клінічній лікарні ім. М.І. Пирогова 2008 р. В обох випадках попередньо діагностували одонтогенну кісту і провели операцію цистектомії під місцевим знеболенням.

Пацієнт Р., 43 роки, звернувся у відділення хірургічної стоматології Чернівецької обласної клінічної лікарні зі скаргами на періодичний біль у фронтальній ділянці нижньої щелепи, періодичне набрякання нижньої губи.

Скарги виникли 8 місяців тому, пацієнт їх ні з чим не пов'язує. У фронтальній ділянці нижньої щелепи перехідна згортка присінка порожнини рота незначно набрякла, болюча при пальпуванні. Перкусія інтактних зубів 31, 32, 41, 42 дещо болюча. На ортопантограмі визначається розрідження кісткової тканини у фронтальній ділянці нижньої щелепи полікістозної будови з чіткими контурами, найбільшого діаметра 35 мм. Коронки зубів 31, 32, 41, 42 інтактні, але їхні корені занурюються на 1/3 довжини у порожнину кісти. Попередній діагноз: радикарна кіста нижньої щелепи в ділянці зубів 31, 32, 41, 42. В передопераційний період зуби 31, 32, 41, 42 депульповані та ендодонтично ліковані. Провели цистектомію на нижній щелепі у фронтальній ділянці з резекцією коренів зубів 31, 32, 41, 42. Результати патогістологічного дослідження: фіброзна тканина з ділянками скупчення слинних залоз, крововиливи. Заключний діагноз: залозисто-одонтогенна кіста фронтального відділу нижньої щелепи.

Пацієнтка О., 55 років, звернулася у щелепно-лицеве відділення Вінницької обласної клінічної лікарні ім. М.І. Пирогова зі скаргами на неприємні відчуття у ділянці першого моляра верхньої щелепи справа упродовж 3-х років. Неприємні відчуття виникали періодично, за медичною допомогою не зверталась. Близько місяця тому зуб почав періодично турбувати при накушуванні. Загальний стан пацієнтки задовільний. Екстраоральних змін немає. У порожнині рота виявили, що зуб 16 розташований під штампованою коронкою та є опорним для мостоподібного протеза. Перкусія безболісна, але супроводжується посиленням неприємних відчуттів. На альвеолярному відростку в ділянці зуба набухання кортикальної пластинки овальної форми з відносно чіткими межами, діаметром близько 1 см, в центрі якого при пальпуванні відчувається розм'якшення (відсутність кортикальної пластинки). На внутрішньо-



**Мал. 4.** Отрутовидільна система, пов'язана з зубами: а — гаїтянський щілинозуб; б — отруйний другий нижній різець щілинозуба; в — отруйні зуби змії

ротовій прицільній рентгенограмі альвеолярного відростка верхньої щелепи справа в ділянці зуба 16 відзначили полікістозне розрідження кісткової тканини діаметром близько 1,3 см. Ендодонтично зуб не лікований, бухта правої верхньощелепної пазухи прослідковується чітко, без патологічних змін (мал. 1).

### Результати та їх обговорення

Попередній діагноз: радикарна кіста верхньої щелепи в ділянці зуба 16. Під провідниковим місцевим знеболенням виконали видалення зуба 16 та кістектомію. При усуненні патологічного вогнища виявили, що воно не має чіткої кісточної оболонки, а представлено м'якотканинним утворенням білуватого кольору, спаяним зі слизовою верхньощелепною пазухою. Під час огляду операційної рани патологічних змін у ділянці верхньощелепної пазухи не виявили. Рану промили, заповнили кров'ю та ушили з виконанням пластики ороантрального сполучення слизово-окісним клаптом з вестибулярної поверхні альвеолярного відростка. Видалену тканину скерували на гістологічне дослідження. Рана загоїлась первинним натягом без ускладнень.

При гістологічному дослідженні ідентифікували численні залозисті струк-

тури з різною кількістю шарів пухлинних клітин. Клітинні елементи були з великими поліхромними ядрами та еозинофільною цитоплазмою. Серед хаотично розташованих клітинних елементів траплялися великі комплекси (клітини, що зливаються між собою). Окремі клітини були з ознаками секреції. Спостерігали решітчасті та фолікулоподібні структури, а також накопичення слизу між клітинами. Простори між залозистими структурами заповнені хаотично розташованими клітинами без чітких меж з більш компактними темними ядрами. Тканина пухлини інфільтрована запально-клітинними елементами. У всіх зрізах виявили виражений клітинний та ядерний поліморфізм, поліхромію ядер ракових клітин, ознаки секреції пухлинного епітелію із накопиченням у залозах еозинофільного секрету, десквамацію епітелію (мал. 2). Спостерігали ділянки пухлини з ознаками диференціювання. Слинні залози у структурі ракової пухлини розташовані серед пухкої оформленої фіброзної тканини, інфільтровані запально-клітинними елементами, серед яких визначали сегментоядерні лейкоцити, поодинокі лімфоцити та плазмоцити зі зміщеними ядрами (мал. 3). Результат гістологічного дослідження: аденокарцинома з помірним ступенем диференціювання та запальною інфіль-

трацією. Заключний діагноз: помірно-диференційована аденокарцинома верхньої щелепи справа.

Залозистий епітелій у кістах щелеп і внутрішньокісткових пухлинах щелеп, які розвиваються із тканин слинних залоз, трапляється досить рідко і сприймається клініцистами радше як казус, необґрунтований факт, а інколи відкидається як помилковий діагноз. Повідомлення про наявність залозистого епітелію у тканинах щелеп ембріона виявили лише в роботі С.Г. Ніконорова (1990 р.). У результаті проведених досліджень на 96 ембріонах автор виявив, що закладення залозистого епітелію відбувається у першій половині пренатального онтогенезу в віці 11–12 тижнів у «яснах» (за термінологією автора) ембріона. На нашу думку, навряд чи можна ці утворення називати «яснами», оскільки ще немає сформованих альвеолярних відростків та зубів. Вірогідно, залозисті елементи виявляли під шаром ектодерми, їх ще називають підслизовими залозами. Починаючи з 17-тижневого віку, кількість залозистих закладень у «яснах» різко зменшується, що супроводжується порушенням їх розвитку: зникає глікоген, порушується функція. До кінця пренатального онтогенезу слизова оболонка «ясен» практично вільна від залозистої тканини, однак, у деяких випадках, трапляються її залишки. На

думку автора, проведені дослідження дозволяють припустити, що в постнатальному періоді ці залишки можуть стати причиною деяких захворювань ясен [7]. С.Г. Ніконоров вказує на виявлені в літературі досить суперечливі поодинокі дослідження залозистого епітелію в ембріональному періоді. Так, І.С. Кудрін (1968 р.) вважав, що залозисті структури у тканинах альвеолярних відростків відсутні, однак Й. Гіртль (1874 р.) наголошував на протилежному [7].

Причин виникнення залозистого епітелію в щелепах зазвичай не обговорюють. Але професор С.М. Шувалов припустив, що в період ембріонального розвитку щелеп в онтогенезі ембріон повторює етапи філогенезу деяких тварин (плазунів, ссавців). Зокрема, збереження залозистого епітелію

при формуванні зубів спостерігається у деяких видів плазунів і ссавців [6]. У процесі філогенезу голови відбулось формування порожнини рота з подальшим розвитком органів спеціального призначення: зубів, язика і ротових залоз, та розвиток цих органів тісно пов'язаний між собою. У риб і водних амфібій ротові залози мають найпримітивнішу будову. В отруйних змії, ящірок та ссавців, таких як єхидна, качконіс, щілинозуб деякі ротові залози серозного типу перетворились у складну трубчасту отрутовидільну залозу, пов'язану з зубами (мал. 4) [6]. У людини при закладанні тканин великих та малих слинних залоз залозисті клітини інколи розташовані поза межами їхніх капсул. Відомо, що закладання залозистого епітелію у людини відбувається водночас із закладанням

зубної пластинки упродовж перших трьох місяців ембріонального розвитку, після чого відбувається його інволюція. Однак у деяких випадках клітини залишкового епітелію зберігаються і можуть бути основою для розвитку аденокарцином, їх також виявляють в еволюційних кістах.

## Висновки

Розвиток зубів безпосередньо пов'язаний із розвитком слинних залоз не лише в онтогенетичному, а й у філогенетичному аспектах. У постнатальному періоді залишки залозистого епітелію є причиною залозисто-одонтогенних кіст. Клітини залишкового епітелію можуть стати причиною розвитку аденокарцином та центральних мукоепідермоїдних карцином щелеп.

## Список використаної літератури

1. Аветиков Д.С. Современные подходы к классификации кист челюстей / Д.С. Аветиков, И.В. Яценко // Проблемы экологии та медицины. — 2012. — №1-2, Т. 16. — С. 3-7.
2. Безруков В.М. Руководство по хирургической стоматологии и челюстно-лицевой хирургии / В.М. Безруков, Т.Г. Робустова. — М.: Медицина, 2000. — 385 с.
3. Маланчук В.О. Доброякісні пухлини та пухлиноподібні ураження щелепно-лицевої ділянки та шиї / В.О. Маланчук, А.П. Копчак. — К.: Асканія, 2008. — 320 с.
4. Shear M. Cysts of the Oral and Maxillofacial Regions / Mervyn Shear, Paul M. Speight. — Blackwell Munksgaard, 2007. — 228 p.
5. PLGA of the maxilla presenting as infected odontogenic cyst / H. Geha, A. Francois, F.-X. Boland et al. // Journal of Cranio-Maxillofacial Surgery. — 2008. — Vol. 36, Suppl. 1. — P. 126.
6. Денисов А.Б. Экзокринные железы: справочник. Часть 1. Железы ротоглотки / А.Б. Денисов. — М.: РАМН, 2011. — 144 с.
7. Никаноров С.Г. Закладки железистого эпителия в деснах плодов человека / С.Г. Никаноров // Профилактика и лечение основных стоматологических заболеваний: матер. II науч.-проф. конф. стоматологов Хабаров. края: тез. докл. — Хабаровск, 1990. — С. 44-45.

Стаття надійшла в редакцію 2 липня 2014 року