УДК: 616.31-006

Аналітичний огляд даних щодо злоякісних уражень пульпи зубів

Analytical Data Review of Malignant Pulp Lesions

Калій В.В.[1], проф., д.мед.н.,
Погоріляк Р.Ю.[1], к.мед.н.,
Гончарук-Хомин М.Ю.[1], ас., асп., директор[2]
Русин В.В.[1], доц., к.мед.н.,
Мельничук С.Д.[1], студентка
[1]Державний вищий навчальний заклад «Ужгородський національний університет»
[2]Науково-навчальний центр судової стоматології
Kaliy V.V.[1], Pohorilyak R.Y.[1], Goncharuk-Khomyn M.Y.[1,2], Rusyn V.V.[1], Melnychuk S.D.[1]
[1]State Higher Education Establishment «Uzhhorod National University»
[2]Scientific and Educational Center of Forensic Dentistry

Адреса для кореспонденції:
Гончарук-Хомин Мирослав Юрійович
e-mail:
myroslav.goncharuk-khomyn@uzhnu.edu.ua

Мета: *Провести аналітичний огляд даних наукових публікацій, що стосуються пухлин пульпи зубів, виокремити потенційні механізми та ризики виникнення таких уражень, систематизувати основні показники поширеності, локалізації та розподілу цих порушень серед пацієнтів.* ***Методи:*** *Пошук публікацій, пов'язаних із завданням аналітичного огляду, здійснювався у пошуковій системі PubMed (NCBI) (https://www.ncbi.nlm.nih.gov/pubmed/) за такими наборами ключових слів: 1) «dental pulp» та «neoplasms»; 2) «dental pulp» і «tumor»; 3) «dental pulp» і «cancer».* ***Результати:*** *Резюмуючи усі проаналізовані дослідження можна зробити такі висновки: 1) пухлини пульпи можуть бути класифіковані на первинні (ті, що розвиваються безпосередньо із пульпарного комплексу) та вторинні (ті, що представляють собою метастази пухлин, локалізовані в інших ділянках); 2) до 30% пухлин голови і шиї потенційно можуть бути асоційовані із ураженням пульпи зубів різного характеру; 3) із усіх проаналізованих досліджень 84% випадків представляли епітеліальні пухлини пульпи первинного чи метастатичного походження, в той час як 16% становили пухлини мезодермального походження; 4) фактів метастазування пухлин пульпи в літературі не виявлено; 5) результати попередньо проведених досліджень свідчать про переважаючу поширеність злоякісних неоплазматичних уражень пульпи серед пацієнтів віком 50–60 років, в той час як поширеність диспластичних та доброякісних метапластичних змін спостерігається у молодшому віці переважно в період 20–40 років; 6) статистично значимої різниці у розподілі поширеності пухлин пульпи серед чоловіків та жінок у жодному із проаналізованих досліджень не відзначили.* ***Висновки:*** *Метастатичний характер ураження пульпарного комплексу може імітувати ендо-пародонтальну патологію, тому лікарю-стоматологу при наявності відповідних фактів анамнезу, специфічних ознак рентгенологічного дослідження та клінічних симптомів парестезії слід проявити онконастороженість. У випадках проведення променевої терапії серед пацієнтів із пухлинами голови та шиї перед ендодонтичним втручанням чи екстракцією окремих зубів у зв'язку з відсутністю їхньої реакції на холодовий чинник чи невідповідність результатів електроодонтометрії, необхідно забезпечити моніторинг за проблемними зубами тривалістю від 4 до 18 місяців, обґрунтований можливим тимчасовим чи транзиторним характером порушень в структурі пульпи зуба.*

Ключові слова: *пухлина, злоякісні ураження, пульпа зуба.*

Purpose: *To conduct an analytical review of available scientific publications related to the topic of dental pulp tumors, to identify potential mechanisms and risks of such lesions occurrence and to systematize the main indicators of the prevalence, localization and distribution of these disorders among patients.* ***Methods:*** *The search for publications related to the analytical review objective was carried out in the PubMed search engine (NCBI) (https://www.ncbi.nlm.nih.gov/pubmed/) for the following sets of keywords: 1) «dental pulp» and «neoplasms»; 2) «dental pulp» and «tumor»; 3) «dental pulp» and «cancer».* ***Results:*** *Summarizing data from the analyzed studies, the following conclusions can be made: 1) pulp tumors can be classified as primary (those that develop directly from the pulp complex) and secondary (those representing as metastases of tumors localized in other areas); 2) up to 30% of tumors of the head and neck can potentially be associated with different lesions of the pulp; 3) data of all the analyzed studies represents that 84% of the pulp neoplasms cases had epithelial character of primary or metastatic origin, while 16% of cases were mesodermal tumors; 4) the facts of of pulp tumors metastasis were not noticed in the literature; 5) the results of pre-performed studies indicate that prevalence of malignant neoplasmic lesions of pulp can be found at the age of 50–60 years, while the prevalence of dysplastic and benign metaplastic changes is observed during the younger age, preferably in the period of 20–40 years; 6) there was no statistically significant difference in distribution of pulp tumors prevalance among men and women in any of the analyzed studies.* ***Conclusions:*** *The metastatic nature of the pulp complex lesion can simulate original endo-periodontal pathology, therefore, dentist who observed corresponding evidences of anamnesis, specific signs of X-ray examination and clinical symptoms of paresthesia should provide*

cancer awareness measures. In cases of radiation therapy among patients with head and neck tumors, before endodontic intervention or extraction of individual teeth due to the lack of reaction to the cold factor or becaues of the discrepancy of electro-odontometry results, monitoring of problem teeth should lasts from 4 to 18 months, justified by possible temporary or transient character of violations in the structure of the tooth pulp.

Key words: *tumor, malignant lesions, tooth pulp.*

ВСТУП

Морфологічна специфіка пульпи зуба полягає не лише у механізмі її формування із структур нервового гребеня, а й сукупному її вмісті на момент повної сформованості, що охоплює сполучну тканину, нервові волокна та судинний пучок, ендотеліальні та мезенхімальні клітини [1]. У фундаментальній праці Preiswerk G. «Lehrbuch und Atlas der Zahnheilkunde mit Einschluss der Mundkrankheiten» (1903) автор уже виділяв діагноз «хронічного гіпертрофічного пульпіту із саркоматичними змінами» («pulpitis chronica hypertrophica sarcomatosa»), що за наведеними морфологічними ознаками сьогодні можна було б діагностувати як проліферативний поліп пульпи [2]. Відтак, окрім факту низької поширеності неоплазматичних уражень пульпи, найбільша складність у верифікації істинних пухлин пульпи полягає також у необхідності їх диференціації з гіпертрофічними змінами та можливими поліпами у структурі пульпарного комплексу.

Перший задокументований випадок первинно пульпарного неоплазматичного ураження був описаний Latham V. 1904 року, в якому автор встановив наявність у пульповому просторі різця різновиду епітеліальних клітин, характерних для карциноми [3]. Пізніші дослідження неопластичних уражень пульпи вказували на можливий розвиток у її структурі первинних змін, що відповідали ознакам лімфоми, невроми, міксованої тератоми. Аналогічна ситуація стосується і метастатичних пухлинних змін пульпи, перші згадки про які були попередньо описані у роботах Schmorl [4], Euler H. [5], Zajewloschin M. та Libin S. [6]. Проте недостатня кількість публікацій, присвячених питанню пухлин пульпи зубів серед вітчизняних наукових джерел, аргументує потребу проведення аналітичного огляду для виокремлення можливих механізмів розвитку цього виду патологій та систематизації важливих аспектів їхньої поширеності, диференційної діагностики та клінічної значимості.

Мета роботи — провести аналітичний огляд даних наукових публікацій, що стосуються пухлин пульпи зубів, виокремити потенційні механізми та ризики виникнення цих уражень, систематизувати основні показники поширеності, локалізації та розподілу цих порушень серед пацієнтів.

МАТЕРІАЛ І МЕТОДИ

Пошук публікацій, пов'язаних із завданням аналітичного огляду, проводили у пошуковій системі PubMed (NCBI) (https://www.ncbi.nlm.nih.gov/pubmed/) за такими наборами ключових слів:

1) «dental pulp» та «neoplasms» (дескриптор пошуку: ("dental pulp"[MeSH Terms] OR ("dental"[All Fields] AND "pulp"[All Fields]) OR "dental pulp"[All Fields]) AND ("neoplasms"[MeSH Terms] OR "neoplasms"[All Fields]));

2) «dental pulp» та «tumor» (дескриптор пошуку: ("dental pulp"[MeSH Terms] OR ("dental"[All Fields] AND "pulp"[All Fields]) OR "dental pulp"[All Fields]) AND ("tumour"[All Fields] OR "neoplasms"[MeSH Terms] OR "neoplasms"[All Fields] OR "tumor"[All Fields]));

3) «dental pulp» та «cancer» (дескриптор пошуку: ("dental pulp"[MeSH Terms] OR ("dental"[All Fields] AND "pulp"[All Fields]) OR "dental pulp"[All Fields]) AND ("neoplasms"[MeSH Terms] OR "neoplasms"[All Fields] OR "cancer"[All Fields])).

Вибір таких груп ключових слів обґрунтований необхідністю максимізації первинної вибірки статей з урахуванням дефіциту літературних даних, що стосуються тематики пухлин пульпи зубів. Подальший відбір публікацій для поглибленого контент-аналізу проводився способом ознайомлення із резюме усіх статей, сформованих у процесі пошуку. Контент-аналіз відібраних публікацій проводили за допомогою поглибленого змістовного вивчення текстового матеріалу, в т. ч. з точки зору контексту, в якому були представлені виділені категорії, зокрема показники поширеності неоплазматичних уражень пульпи, вікового діапазону хворих, розміру пульпової камери уражених зубів. Таким чином також вдавалось доповнити проведений якісний контент-аналіз тексту деякими елементами кількісної оцінки окремих параметрів. Категоризацію даних проводили у табличному процесорі Microsoft Excel 2016 (Microsoft Office 2016).

РЕЗУЛЬТАТИ ТА ЇХ ОБГОВОРЕННЯ

За першим набором ключових слів «dental pulp» та «neoplasms» та відповідному йому дескриптору було зна-

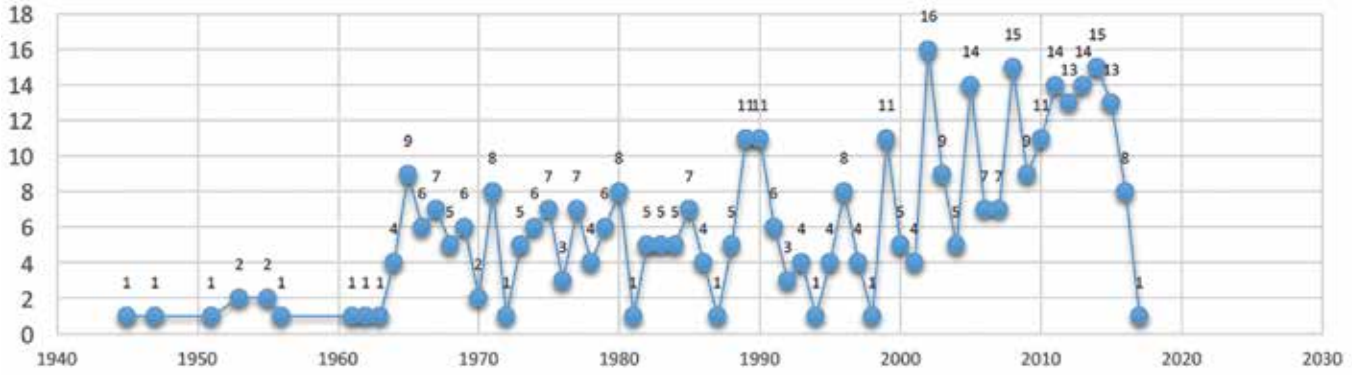

Мал. 1. Розподіл результатів пошуку публікацій за набором ключових слів «dental pulp» та «neoplasms»

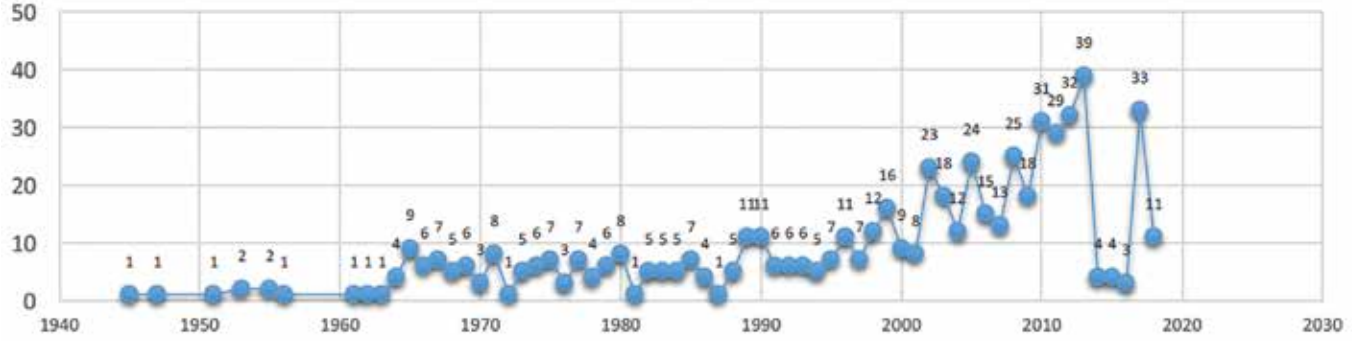

Мал. 2. Розподіл результатів пошуку публікацій за набором ключових слів «dental pulp» та «tumor»

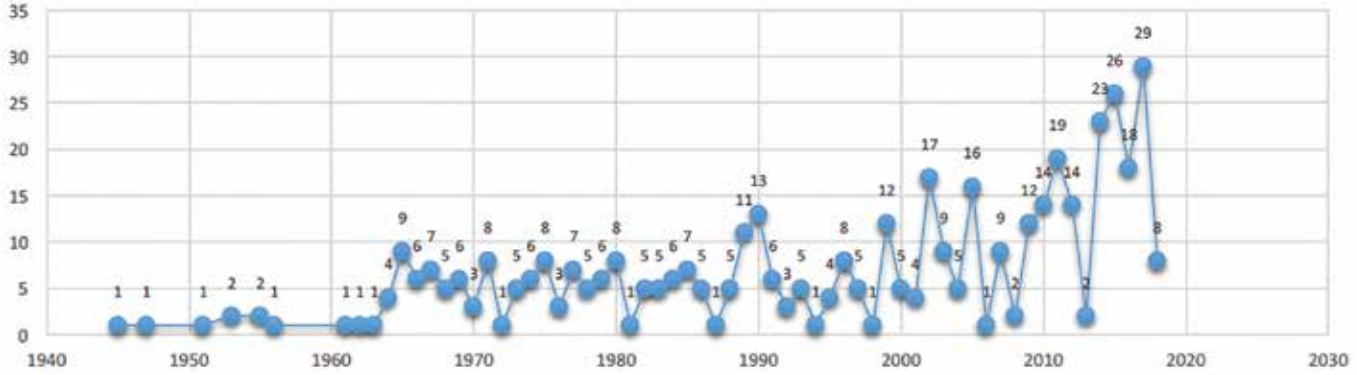

Мал. 3. Розподіл результатів пошуку публікацій за набором ключових слів «dental pulp» та «cancer»

йдено 419 публікацій, за другим набором «dental pulp» та «tumor» — 705 публікацій, за третім набором «dental pulp» та «cancer» — 517 публікацій. Розподіл публікацій, отриманих в результаті пошуку за різними ключовими словами, представлений мал. 1–3.

В результаті аналізу сумарної кількості 1641 статей, 854 були виключені через повтори у результатах пошуку за різними наборами ключових слів. Аналіз резюме відібраних 787 статей дозволив виділити 19 із них, які за висвітленими результатами були пов'язані із поставленою метою аналітичного огляду, результати котрого представлені нижче.

Основними причинами виникнення пухлин пульпи є спонтанні мутації, або індукція неоплазматичних змін у результаті променевого лікування пухлин голови і шиї. За даними Neuhaus K. (2007) дози опромінення понад 60–70 Грей, що використовуються в ході комплексного лікування пухлин вищевказаної ділянки, перевищують межу генетичної стійкості клітин до мутації, тим самим підвищуючи ризик розвитку пухлинних змін у структурі пульпарного комплексу [7]. Проте, частіше реакція пульпи на фізичний чинник впливу характеризується диспластичною кальцифікацією та депозицією дентиноподібних субстанцій [1]. Зв'язок із таким типом

реакції також підтверджений відносно коротким періодом часу від моменту впливу опромінення до рентгенологічної реєстрації кальцій-асоційованих змін. Аргументація зв'язку між променево-індукованими неоплазматичними ураженнями та безпосереднім впливом радіотерапії є ускладненою, враховуючи, що у більшості проаналізованих випадків реєстрували пухлинні зміни пульпарного комплексу через декілька років після попереднього променевого лікування, а безпосередній вплив такого в першу чергу репрезентується лише через втрату ознак вітальності зуба (холодової та електрочутливості). Також, на відміну від злоякісних, доброякісні зміни пульпової камери за типом фіброми, метаплазії та дисплазії ширше та більш детально задокументовані у джерелах літератури [7].

Враховуючи, варіативність клітинного складу пульпи (перицити, мезенхімальні клітини, залишки клітин Малясе), який характеризується проходженням класичного клітинного циклу, спонтанна неопластична альтерація мітозу залишається однією з найобґрунтованіших причин розвитку пухлин пульпарного комплексу [1].

Беручи до уваги анатомічну обмеженість пульпового простору, клональний ріст у її структурі є обмеженим та спричиняє зростання внутрішньопульпарного тиску. Такі зміни також можуть бути зумовлені диспластичним формуванням кальцієвмісних осередків, які спричиняють странгуляцію пульпового простору. Проблема полягає в тому, що такі зміни за своїми клінічними ознаками подібні до картини пульпіту, тому досі залишається відкритим питання: чи призводить неоплазматично-індуковане зростання внутрішньопульпарного тиску до розвитку пульпіту, чи за своїми ознаками воно лише імітує цю патологію.

Todd H.W. і Langeland K. (1987) звернули увагу на те, що симптоми порушення чутливості зуба та чутливості губи при наявності відповідних клінічних ознак пухлини можуть бути первинно зареєстровані саме лікарем-стоматологом, який має запідозрити злоякісне ураження [8]. Авторами був описаний випадок рентгенологічної реєстрації періапікального ураження в ділянці від другого премоляра до другого моляра, для діагностики якого було проведено біопсію пульпи, як варіант мінімально інвазійного діагностичного втручання. При екстирпації тканини не виявлено кровотечі, а гістологічна структура такої підтвердила наявність специфічних плазматичних клітин, характерних для мієломи. Ahmad S. описав випадок метастазування медулобластоми у ділянку щелеп із залученням у патологічний процес і структури пульпарного комплексу зуба у восьмирічного пацієнта [9]. Shankar S. описав клінічний випадок метастазування аденокарциноми молочної залози у структури нижньої щелепи 44-річної пацієнтки, в результаті гістологічного дослідження було виявлено специфічні клітини пухлини навіть у структурі пульпової камери окремих зубів [10]. Selden H. опублікував випадок метастазу карциноми підшлункової залози у структуру щелепи та пульпу зуба, що за клінічними ознаками нагадувало періапікальний абсцес [11]. Автори також зазначили, що поява парестезії ділянки щелепи у випадках рентгенологічно зареєстрованих змін пульпи та періодонту обґрунтовує можливість підозри на наявність первинного чи метастатичного неоплазматичного ураження. Схожий випадок був описаний Levi P.A. та співавт. (2005), в якому автори описали низку симптомів ендодонтично-пародонтального ураження, які насправді імітували плоскоклітинну карциному щелепи [12]. Fani M. у 2005 році повідомив про перший випадок нейрофіброми пульпи латерального різця верхньої щелепи зліва. Рентгенологічно пухлина спричинила розширення та стоншення кореня зуба без жодних склеротичних змін у ділянці ураження [13]. В ході мікроскопічного дослідження було виявлено нейрофіброзну тканину у структурі пульпи видаленого зуба, та її інфільтрацію еозинофілами, плазмоцитами та меншою мірою гістіоцитами. Попередньо у 1997 році був повідомлений випадок періневрального фіброзного потовщення тканин пульпи у пацієнта з генералізованою формою нейрофіброматозу [14]. В будь-якому випадку ріст пухлини в структурі пульпи спричиняє розвиток її геморагічного інфаркту, прогресування якого залежить від локалізації неоплазматичного осередку щодо апікального отвору зуба, що за своїми клінічними ознаками подібний до пульпіту.

Схожі клінічні зміни спостерігали інші вчені при аналізі стану зубів у випадках променевого лікування пухлин голови та шиї. Kataoka S. та співавт. (2011) описали результати діагностики вітальності пульпи при радіотерапії пацієнтів зі злоякісними пухлинами порожнини рота та ротоглоткової ділянки із використанням методу пульсоксиметрії. За даними дослідників статистичної різниці між показниками пульсоксиметрії на момент початку радіотерапії та через 5 місяців після її проведення не спостерігалося, хоча статистично значущі відмінності показника %SpO2 були зареєстровані на початку та наприкінці променевого лікування [15]. Отримані результати свідчать не тільки про те, що зміни в пульповій ділянці під час променевої терапії злоякісних пухлин щелепно-лицевої ділянки можуть мати транзиторний характер, і тим самим елімінувати необхідність ендодонтичного лікування, а й про потенційну можливість застосування підходу до визначення рівня оксигенації пульпи як одного з методів диференціальної

діагностики власне пульпарно-асоційованих неоплазматичних патологій та пухлин, що лише вторинно уражають частину пульпарно-пародонтального комплексу. Класичні ж клінічні дослідження температурної чутливості зубів за даними холодового тесту та електроодонтометрії не забезпечують достатньої достовірності результатів діагностики та можуть бути інтерпретовані як повна втрата чутливості, що може мати лише тимчасовий характер. Дані, опубліковані Garg H. та співавт. (2015), свідчать про те, що чутливість зубів на дію холодового агента та показники електроодонтометрії прогресивно знижуються в ході проведення комплексної хіміопроменевої терапії злоякісних уражень порожнини рота [16]. За даними дослідників наприкінці променевої терапії з дозою 66–70 Gy та через чотири місяці після початку лікування жоден із досліджуваних зубів дистальної групи не демонстрував ознак вітальності при використанні вищеописаних інструментальних методик. Аналогічні результати було описано авторами у пізнішій публікації, яка охоплювала дані спостереження у 6 та 12 місяців після променевого лікування [17]. Проте нульова гіпотеза дослідження Faria K.M. (2014) полягала у збереженні морфологічних характеристик пульпи зуба серед онкохворих з пухлинами голови і шиї, які пройшли променеве лікування. Дослідниками був проведений гістологічний аналіз 23 зразків пульпи зубів, отриманих серед пацієнтів групи вибірки для визначення параметрів експресії протеїнів CD34 та актину (пов'язані із васкуляризацією пульпи), S-100, NCAM/CD56 та нейрофіламентів (пов'язані із іннервацією пульпи) та віментину (пов'язаного із цілісністю позаклітинного матриксу пульпи зуба) [18]. Результати отриманого аналізу підтверджували збереження мікроваскуляризації, цілісності нервових волокон та компонентів екстрацелюлярного матриксу пульпи, а також нормальний патерн експресії вищевказаних протеїнів у всіх досліджуваних зразках. Системний огляд, проведений Nageh M. та співавт. (2017), який охоплював аналіз 6 відповідних до критеріїв включення досліджень, також дозволив дійти висновку, що після проведеного променевого лікування злоякісних пухлин щелепно-лицевої ділянки втрата вітальності зубів, що топографічно близькі до патологічного ураження, може мати неповний або транзиторний характер, тому для профілактики проведення необґрунтованих процедур екстракції чи ендодонтичного лікування доцільним є моніторинг за станом зубів протягом щонайменше 5-місячного періоду [19]. Проведений авторський аналіз суміжних публікацій дозволяє резюмувати, що період спостереження за відновленням чутливості зубів у аналогічних клінічних випадках залежить від виду неоплазматичного ураження щелепно-лицевої ділянки, його локалізації, специфіки проведеного лікування, і відтак може варіювати у діапазоні від 4 до 18 місяців. Крім того, дотримання відповідного періоду моніторингу є важливим у випадках підозри на наявність первинних пухлинних уражень власне пульпи зуба, адже у таких випадках чинник додаткової ятрогенної травми може спровокувати прогресування неоплазматичних змін. Тому проведення диференційної діагностики із застосуванням усіх необхідних основних та додаткових методів дослідження є першочерговим перед реалізацією будь-яких, зокрема і мінімально інвазійних терапевтичних маніпуляцій.

Посилаючись на попередні дослідження, Neuhaus K. (2007; 2011) вказує на те, що ризик метастазування пухлин пульпи є доволі низьким, оскільки для гематогенного шляху необхідно як мінімум 10^6 індивідуальних клональних клітин у структурі первинного осередку, для розміщення яких відповідно в середньому потрібно до 1 см^3 [7, 20]. Останні морфологічні та судово-стоматологічні дослідження із використанням методу силіконових реплік вказують на те, що середній об'єм пульпи центрального різця становить 6,1–12,4 мм^3, латерального різця 7,1–11,4 мм^3, ікла 14,2–14,7 мм^3, першого премоляра 18,2–14,9 мм^3, другого премоляра 14,9–16,5 мм^3, першого моляра 52,5–68,2 мм^3, другого моляра 32,9–44,3 мм^3, третього моляра 22,6–31,1 мм^3 [7, 21]. Використання рентгенологічних і томографічних методів дослідження дозволило встановити, що середній об'єм пульпи однокореневих зубів становить 27,63–28,35 мм^3, а конкретно пульпової камери центрального різця в середньому 19,133–20,531 мм^3, латерального різця 11,213–13,125 мм^3, ікла 22,502–24,915 мм^3, першого моляра 21,826–24,408 мм^3, другого моляра 25,492–26,153 мм^3 [22–26]. Такі розбіжності результатів двох використовуваних методик можуть бути обґрунтовані не лише принциповою різницею їхнього проведення, а й специфікою застосування різних алгоритмів треш-холдингу при аналізі томографічних зрізів для сегментації ділянки пульпи [27, 28]. Попри це, навіть найвище серед проведених досліджень значення об'єму першого моляра становить лише 0,0682 см^3, що у 14,6 раза менше від необхідного для гематогенного поширення об'єму клональних клітин.

Резюмуючи усі проаналізовані дослідження можна дійти таких висновків: 1) пухлини пульпи можуть бути класифіковані на первинні (ті, що розвиваються безпосередньо із пульпарного комплексу) та вторинні (ті, що представляють собою метастази пухлин, локалізовані в інших ділянках); 2) до 30% пухлин ділянок голови і шиї потенційно можуть бути асо-

ційовані із ураженням пульпи зубів різного характеру [7, 20, 29]; 3) із усіх проаналізованих досліджень 84% випадків становили епітеліальні пухлини пульпи первинного чи метастатичного походження, в той час як 16% становили пухлини мезодермального походження; 4) фактів метастазування пухлин пульпи в джерелах літератури не виявили; 5) результати попередньо проведених досліджень вказують на переважаючу поширеність злоякісних неоплазматичних уражень пульпи в осіб віком 50–60 років, в той час як поширеність диспластичних та доброякісних метапластичних змін спостерігається у молодшому віці, переважно в період 20–40 років; 6) статистично значимої різниці у розподілі поширеності пухлин пульпи серед чоловіків та жінок у жодному із проаналізованих досліджень не відзначено, однак ці показники можуть корелювати із показниками поширеності основних неоплазматичних патологій у пацієнтів із метастатичним (вторинним) ураженням пульпи; 7) клінічна картина ендо-пародонтальної патології при наявності парестезії нижньої губи, специфічних рентгенологічних ознак та фактів анамнезу аргументує потребу проведення додаткових діагностичних досліджень з підозрою на можливу наявність первинного чи вторинного пухлинного ураження пульпи; 8) у випадках проведення променевої терапії серед пацієнтів із пухлинами ділянок голови та шиї перед ендодонтичним втручанням чи екстракцією окремих зубів у зв'язку із відсутністю їхньої реакції на холодовий чинник чи невідповідністю результатів електроодонтометрії, необхідно забезпечити моніторинг за проблемними зубами, обґрунтований можливим тимчасовим чи транзиторним характером порушень у структурі пульпи зуба.

ВИСНОВКИ

За даними проаналізованих досліджень до 30% пухлин ділянок голови та шиї можуть бути пов'язані зі суміжним ураженням пульпи зубів різного характеру, при цьому 84% випадків таких становили епітеліальні пухлини, в той час як 16% становили пухлини мезодермального походження. Метастатичний характер ураження пульпарного комплексу може імітувати ендо-пародонтальну патологію, тому лікарю-стоматологу при наявності відповідних фактів анамнезу, специфічних ознак рентгенологічного дослідження та клінічних симптомів парестезії необхідно проявити онконастороженість. У випадках проведення променевої терапії серед пацієнтів із пухлинами голови та шиї перед ендодонтичним втручанням чи екстракцією окремих зубів у зв'язку з відсутністю їхньої реакції на холодовий чинник чи невідповідність результатів електроодонтометрії, необхідно забезпечити моніторинг за проблемними зубами тривалістю від 4 до 18 місяців, обґрунтований можливим тимчасовим чи транзиторним характером порушень у структурі пульпи зуба.

REFERENCES

1. Berkovitz, B.K., Holland, G.R., & Moxham, B.J. (2016). *Oral anatomy, histology and embryology.* Elsevier.
2. Preiswerk, G. (1903). *Lehrbuch und Atlas der Zahnheilkunde: mit Einschluss der Mundkrankheiten* (Vol. 30). Lehmann.
3. Latham, V.A. (1904). NEOPLASM (EPITHELIOMA) OF THE PULP. *Journal of the American Medical Association*, 43(8), 534-542.
4. Schmorl (1910) 'Metastatic Carcinoma of the Pulp'. *Munich Medical Weekly Journal,* 57, 605.
5. Euler, H., & Meyer, W. (2013). *Pathohistologie der Zähne: mit besonderer Berücksichtigung der Pathobiologie*. Springer-Verlag.
6. Zajewloschin, M.N., & Libin, S.I. (1934). Histologische Untersuchungen der Zähne bei Neubildungen der Kiefer. *Virchows Archiv für pathologische Anatomie und Physiologie und für klinische Medizin,* 293(3), 365-380.
7. Neuhaus, K.W. (2007). Teeth: malignant neoplasms in the dental pulp*? The Lancet Oncology,* 8(1), 75-78.
8. Todd, H.W., & Langeland, K. (1987). Pulpal destruction of neoplastic etiology. *Journal of endodontics,* 13(6), 299-301.
9. Ahmad, S., Roberts, G.J., Lucas, V.S., Barrett, A.W., & Harkness, W. (2002). Metastatic infiltration of the dental pulp by medulloblastoma. *Journal of oral pathology & medicine*, 31(4), 244-245.
10. Shankar, S. (1984). Dental pulp metastases and pan-osseous mandibular involvement with mammary adenocarcinoma. *British Journal of Oral and Maxillofacial Surgery,* 22(6), 455-461.
11. Selden, H.S., Manhoff, D.T., Hatges, N.A., & Michel, R.C. (1998). Metastatic carcinoma to the mandible that mimicked pulpal/periodontal disease. *Journal of endodontics,* 24(4), 267-270.
12. Levi Jr, P.A., Kim, D.M., Harsfield, S.L., & Jacobson, E.R. (2005). Squamous cell carcinoma presenting as an endodontic-periodontic lesion. *Journal of periodontology*, 76(10), 1798-1804.
13. Fani, M.M., Shahidi, S.H., Zamiri, B., & Daneshbod, K.H. (2005). Case report: Neurofibroma of dental pulp" first report from Iran. *Indian Journal of Radiology and Imaging*, 15(1), 47.
14. Curtin, J.P., & McCarthy, S.W. (1997). Perineural fibrous thickening within the dental pulp in type 1 neurofibromatosis: a case report. *Oral Surgery, Oral Medicine, Oral Pathology, Oral Radiology, and Endodontology,* 84(4), 400-403.
15. Kataoka, S.H.H., Setzer, F.C., Gondim-Junior, E., Pessoa, O.F., Gavini, G., & Caldeira, C.L. (2011). Pulp vitality in patients with intraoral and oropharyngeal malignant tumors undergoing radiation therapy assessed by pulse oximetry. *Journal of endodontics,* 37(9), 1197-1200.
16. Garg, H., Grewal, M.S., Rawat, S., Suhag, A., Sood, P.B., Grewal, S., & Ahlawat, P. (2015). Dental pulp status of posterior teeth in patients with oral and oropharyngeal cancer treated with concurrent chemoradiotherapy. *Journal of endodontics,* 41(11), 1830-1833.
17. Gupta, N., Grewal, M.S., Gairola, M., Grewal, S., & Ahlawat, P. (2018). Dental Pulp Status of Posterior Teeth in Patients with Oral and Oropharyngeal Cancer Treated with Radiotherapy: 1-year Follow-up. *Journal of endodontics*, 44(4), 549-554.

18. Faria, K.M., Brandão, T.B., Ribeiro, A.C.P., Vasconcellos, A.F.G., de Carvalho, I.T., de Arruda, F.F., ... & Santos-Silva, A.R. (2014). Micromorphology of the dental pulp is highly preserved in cancer patients who underwent head and neck radiotherapy. *Journal of endodontics,* 40(10), 1553-1559.
19. Nageh, M., ElBaz, A., Ahmed, G. (2017) The effect of radiotherapy on dental pulp status in patients with head and neck cancer: systematic review. *Int. J. Adv. Res.* 5(11), 550-562.
20. Neuhaus, K.W. (2011). *Dental Pulp Neoplasms. In Encyclopedia of Cancer* (pp. 1084-1086). Springer Berlin Heidelberg.
21. Fanibunda, K.B. (1986). A method of measuring the volume of human dental pulp cavities. *International endodontic journal,* 19(4), 194-197.
22. Ge, Z.P., Yang, P., Li, G., Zhang, J.Z., & Ma, X.C. (2016). Age estimation based on pulp cavity/chamber volume of 13 types of tooth from cone beam computed tomography images. *International journal of legal medicine*, 130(4), 1159-1167.
23. Bing, L., Wu, X.P., Xiao, W., & Yun, K.M. (2017). Morphology and Volume of Maxillary Canine Pulp Cavity for Individual Age Estimation in Forensic Dentistry. *International Journal of Morphology,* 35(3).
24. Yang, F., Jacobs, R., & Willems, G. (2006). Dental age estimation through volume matching of teeth imaged by cone-beam CT. *Forensic science international*, 159, S. 78-83.
25. Star, H., Thevissen, P., Jacobs, R., Fieuws, S., Solheim, T., & Willems, G. (2011). Human dental age estimation by calculation of pulp–tooth volume ratios yielded on clinically acquired cone beam computed tomography images of monoradicular teeth. *Journal of forensic sciences,* 56(s1).
26. Honcharuk-Khomyn, M. Y. (2017). Review of the forensic dental methods effi ciency for age estimation of children and adolescents. *Clinical Dentistry*, (4).
27. Goncharuk-Khomyn, M., Begzati, A., Meqa, K., Xhemali-Latifi, B., Kutllovci, T., Berisha, M., ... & Intapa, C. (2017). 1. Modification of Dental Age Estimation Technique among Children from Transcarpathian Region. *Journal of International Dental and Medical Research*/ISSN, 1309, 100X.
28. Goncharuk-Khomyn, M., & Andrii, K. (2018). Evaluation of Peri-Implant Bone Reduction Levels from Superimposition Perspective: Pilot Study among Ukrainian Implantology Practice. *Pesquisa Brasileira em Odontopediatria e Clinica Integrada*, 18(1), 3856.
29. Kalyi, V.V., & Goncharuk-Khomyn, M.Y. (2016). Analysis of the role and impact of sex hormones in diagnostics and as-sessment of clinical progress of laryngeal cancer. *Morphologia,* 10(4), 41-5.

Стаття надійшла в редакцію 6 квітня 2018 року