

**Р.Р. Ярема<sup>1</sup>**  
**Т.Г. Фецич<sup>1</sup>**  
**О. Глеен<sup>2</sup>**  
**Ф.Н. Джиллі<sup>2</sup>**  
**М.А. Огорчак<sup>3</sup>**  
**М.Г. Зубарев<sup>1</sup>**

<sup>1</sup>Львівський національний медичний університет ім. Данила Галицького, Львів, Україна

<sup>2</sup>Центральний Університетський госпіталь Ліон-Сюд, П'єр Беніт, Ліон, Франція

<sup>3</sup>Львівський державний онкологічний регіональний лікувально-діагностичний центр, Львів, Україна

#### Ключові слова:

карциноматоз очеревини, комбіноване лікування, циторедуктивна хірургія, інтраопераційна гіпертермічна внутрішньочеревна хіміоперфузія.

Лікування пацієнтів з імплантаційно дисемінованими пухлинами завжди вважалося складним завданням, зважаючи на обмежену тривалість життя хворих, порушений функціональний статус організму та низьку ефективність наявних в арсеналі онкологів методів лікування. Проведення паліативної хіміотерапії (ХТ) у таких хворих є малоефективним та часто неможливим через наявність хірургічних ускладнень. Проте протягом останніх двох десятиріч років можна спостерігати поступову зміну парадигми лікування пацієнтів з інтраперитонеально дисемінованими пухлинами (ІДП). Сьогодні все частіше застосовують комбінації активних способів лікування таких хворих з використанням циторедуктивних операцій (ЦРО) та методів локорегіонарного впливу, що є альтернативою раніше прийнятому консервативному способу лікування та вносить принципові корективи в погляди на терапію пацієнтів онкологічного профілю, традиційно віднесених до інкурабельних.

31 жовтня — 2 листопада 2012 р. у берлінському Langenbeck-Virchow-Haus відбувся VIII Світовий конгрес з питань інтраперитонеально дисемінованих пухлин (8<sup>th</sup> World congress on peritoneal surface malignancies). У стінах Langenbeck-Virchow-Haus весною 1872 р. за участю В. von Langenbeck, R. von Volkmann, G. Simon, Т. Billroth, J. von Esmarch та ін. започатковано Німецьке хірургічне товариство (Deutsche Gesellschaft für Chirurgie), яке досі залишається впливовим центром розвитку хірургії

## ІНТРАПЕРИТОНЕАЛЬНО ДИСЕМІНОВАНИЙ РАК: ЗАКІНЧЕННЯ ЕРИ СКЕПТИЦИЗМУ?

Лікування хворих на інтраперитонеально дисемінований рак залишається одним із найскладніших розділів клінічної онкології. Представлений огляд висвітлює новітні підходи до лікування таких пацієнтів з використанням циторедуктивних операцій, гіпертермічної внутрішньочеревної хіміотерапії та системної хіміотерапії. Застосування комбінованого лікування демонструє сьогодні оптимістичні результати та дозволяє досягнути довготривалих термінів виживаності у пацієнтів даного профілю.

у Німеччині. Зацікавлення проблемою застосування активних методів комбінованого лікування хворих на перитонеальний карциноматоз, у тому числі ЦРО та періопераційної інтраперитонеальної ХТ, стрімко зростає, про що свідчить збільшення кількості публікацій на сторінках медичної періодики та учасників згаданого форуму, який зі школи-семинару за короткий час перетворився на масштабний міжнародний конгрес (рис. 1).

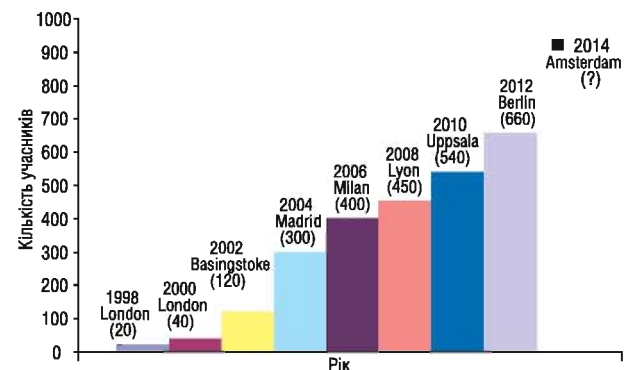


Рис. 1. Динаміка кількості учасників Світового конгресу з питань інтраперитонеально дисемінованих пухлин

На початку 90-х років минулого століття американський хірург Р. Sugarbaker підійшов до проблеми карциноматозу очеревини як до місцево-поширеного інтраперитонеального процесу, а не як до метастатичного процесу, та розробив методику циторе-

дуктивного втручання — субтотальної перитонеотомії [1, 2]. Біологічною моделлю для такого підходу слугували пухлини червоподібного відростка, що супроводжуються розвитком псевдоміксому очеревини. Такі пухлини рідко метастазують лімфогенно, у печінку чи легені, та є нечутливими до системної ХТ. Власне тому метод агресивної циторедуктивної перитонеотомії з внутрішньочеревною ХТ добре зарекомендував себе у хворих на псевдоміксому очеревини та пізніше набув поширення в практиці лікування при інших локалізаціях раку, в першу чергу інтраперитонеально дисемінованому колоректальному раку (КРР). Розробка методики циторедуктивних втручань у хворих на рак шлунка (РШ) з перитонеальною дисемінацією пов'язана також з іменем японського хірурга Y. Uonemura [3].

Термін «циторедуктивна хірургія» для дисемінованих пухлин різних локалізацій вперше застосовано американськими лікарями R.G. Wong та J.J. De Cosse у 1990 р. [4]. Згідно з визначенням авторів ЦРО — це максимально можливе видалення первинної пухлини, регіонарних та віддалених метастазів з організму хворого до резидуальної пухлини, наближеної до мікрометастазів. В основу такого втручання покладено принципи максимального видалення пухлинної маси з організму з метою досягнення мінімального рівня пулу пухлинних клітин у розрахунок на наступний хіміотерапевтичний вплив на резидуальні пухлинні елементи. Проведення ЦРО стимулює перехід непроліферуючих клітин резидуальних вогнищ в активно проліферуючий пул, що стає більш чутливим до ХТ [5, 6]. Принциповою відмінністю ЦРО від паліативних втручань є видалення не тільки локорегіонарного сегмента дисемінованої пухлини, а й віддалених метастазів. Даною роботою створено прецедент концептуально нового підходу до лікування генералізованих пухлинних захворювань, в тому числі гастроінтестинального походження. Переконаливим прикладом ефективності комбінованого лікування з використанням ЦРО є досягнення 22–55% рівня 5-річної виживаності у хворих з метастатичним ураженням печінки колоректального генезу після резекції печінки [7, 8] та стандартизація такого терапевтичного підходу у багатьох країнах світу для категорії пацієнтів, які ще 30 років тому були кандидатами лише для симптоматичної терапії.

Перше повідомлення про внутрішньочеревний спосіб проведення ХТ опубліковано у 1955 р. A.S. Weisberger та співавторами [9]. Комбінацію інтраперитонеального введення хіміопрепаратів та локальної гіпертермії вперше застосували американський хірург J.S. Spratt та співавтори у 1980 р. для лікування хворого на псевдоміксому очеревини [10]. Пізніше такий метод лікування отримав назву інтраопераційної гіпертермічної внутрішньочеревної хіміоперфузії (hyperthermic intraperitoneal chemotherapy — HIPEC). Локальна гіпертермія при проведенні HIPEC проявляє прямий цитотоксичний протипухлинний ефект,



Рис. 2. Почесний президент VIII Світового конгресу з питань інтраперитонеально дисемінованих пухлин P. Sugarbaker

посилює проникність хіміопрепаратів у тканини, дозволяє долати хіміорезистентність пухлин [11] та перебуває в синергічній взаємодії з хіміопрепаратами [12]. Внаслідок існування очеревинно-плазматичного бар'єру градієнт концентрації цитостатиків великої молекулярної маси (мітоміциан, цисплатин та ін.) залишається високим протягом тривалого часу, що дозволяє створювати високу концентрацію хіміопрепаратів у черевній порожнині при низькій системній токсичності [13].

Почесний президент конгресу у Берліні P. Sugarbaker (рис. 2) у своїй вступній лекції наголосив на значному прогресі на шляху покращення результатів лікування *дисемінованого КРР*. Імплантаційні метастази виявляють у 5–10% пацієнтів під час первинної резекції товстої кишки, окрім того, 20–50% хворих з прогресуванням КРР мають метакронний карциноматоз очеревини [14, 15]. В еру флуороурацилу та кальцію фолінату медіана виживаності (МВ) таких хворих становить близько 6 міс при відсутності даних про 5-річну виживаність. До сьогодні опубліковано результати лише одного рандомізованого дослідження застосування сучасних схем паліативної ХТ (FOLFOX, FOLFIRI) для лікування хворих з колоректальним перитонеальним карциноматозом [16]. Пацієнти з перитонеальними імплантами мали гіршу МВ порівняно з хворими з метастазами інших локалізацій (печінка, легені, нерегіонарні лімфовузли) — 12,7 міс проти 17,6 міс ( $p < 0,001$ ) при вкрай низькому рівні 5-річної виживаності — 4,1%.

Результати першого добре спланованого рандомізованого дослідження ефективності комбінова-



ного лікування хворих на КРР з карциноматозом очеревини опубліковано нідерландською групою дослідників у 2003 р. [17]. 105 пацієнтів з перитонеальним колоректальним карциноматозом рандомізовано в контрольну групу паліативної хірургії з наступною стандартною системною паліативною ХТ (флуороурацил з кальцію фоліантом або іринотекан) та в основну групу із застосуванням циторедуктивної хірургії, HIPEC (мітоміцин 45 мг/м<sup>2</sup> протягом 90 хв при середній інтраабдомінальній температурі 41–42 °С) з наступною системною ХТ за тими самими схемами. МВ та 2-річна виживаність у контрольній групі становили 12,6 міс і 22%, тоді як в основній групі — 22,3 міс та 44% відповідно ( $p = 0,032$ ). Через 5 років представлено оновлені результати цього ж рандомізованого дослідження, які засвідчили збереження значимої різниці у виживаності, а 5-річна виживаність у хворих із повною циторедукцією (відсутністю макроскопічних резидуальних вогнищ на очеревині після циторедуктивного втручання) становила 45% [18]. Автор цих публікацій у своїй доповіді на берлінському конгресі продемонстрував результати 10-річного спостереження пацієнтів з повною циторедукцією — виживаність сягнула 31%, а також відзначив, що все більше і більше хірургічних центрів в Нідерландах сьогодні включають у дане дослідження своїх пацієнтів, кількість яких нині сягає вже близько 1 тис.

D. Elias та співавтори з інституту Gustave Roussy (Париж, Франція) у 2009 р. представили результати іншого ретроспективного дослідження ефективності HIPEC на основі оксаліплатину у хворих на дисемінований КРР [19]. МВ у контрольній групі, де пацієнти отримували паліативну ХТ на основі оксаліплатину чи іринотекану, зафіксовано на рівні 23,9 міс, 2-річна виживаність — 65%. На противагу цьому в основній групі МВ становила 62,7 міс, 2-річна виживаність — 81%. У своїй доповіді у Берліні D. Elias продемонстрував оновлені результати французького національного мультицентрового дослідження: МВ — 33 міс, 5-річна виживаність — 41%.

Найважливішим висновком абсолютної більшості публікацій, присвячених ЦРО та HIPEC при інтраперитонеально дисемінованому КРР, є наступний: при виконанні циторедуктивного втручання вкрай важливо досягнути повного видалення імплантів з очеревини (отримати CC-0 рівень циторедукції; CC — completeness of cytoreduction score), що, в свою чергу, можна зробити шляхом ретельного відбору пацієнтів на етапі діагностики та інтраопераційно. Тільки в такому випадку МВ хворих буде значно перевищувати виживаність при проведенні консервативної терапії та сягати рівня 22–60 міс. Отже, показник повноти циторедукції CC є потужним прогностичним чинником виживаності хворих та розраховується наступним чином: CC-0 — макроскопічні резидуальні пухлинні вогнища на очеревині після ЦРО відсутні, CC-1 — резидуальні вогнища діаметром не більше 2,5 мм, CC-2 — розмір резидуальних вузликів від

2,5 мм до 2,5 см та CC-3 — розмір резидуальних пухлинних вузлів більший за 2,5 см (рис. 3).

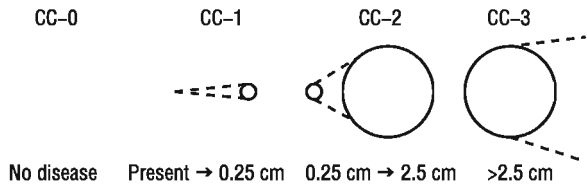


Рис. 3. Показник повноти циторедукції [2]

Іншим важливим прогностичним фактором та об'єктивним критерієм стадіювання перитонеального карциноматозу є запропонований P. Sugarbaker перитонеальний раковий індекс (peritoneal cancer index — PCI) [2], який використовується як непрямий показник можливості досягнення повного характеру циторедукції. Тому PCI сьогодні широко застосовують в якості одного з основних критеріїв відбору хворих на КРР з карциноматозом очеревини для комбінованого лікування [20]. При обчисленні PCI червну порожнину розділяють на 13 умовних тазово-абдомінальних ділянок, у кожній з яких залежно від розмірів імплантів оцінюють ступінь карциноматозу (від 1 до 3 балів) з подальшим сумуванням балів всіх ділянок; таким чином, максимальне значення PCI становить 39 (рис. 4).

На сьогодні простежується тенденція до розширення показань до комбінованих втручань з використанням HIPEC у хворих на дисемінований КРР. Так, деякі онкохірурги вже не вважають резектабельні метастази в печінці протипоказанням до циторедукції у деяких пацієнтів із перитонеальним карциноматозом. У своїй пленарній доповіді D. Elias представив результати комбінованого лікування хворих із симультанними метастазами в печінці та по очеревині: у хворих з 1–2 резектабельними метастазами в печінці та рівнем PCI < 12 МВ становила 40 міс, за наявності 3 та більше метастазів у печінці та рівні PCI < 12 МВ становила 27 міс.

Таким чином, комбінована терапія з використанням HIPEC сьогодні вже не є експериментальною альтернативою системній паліативній ХТ у хворих на інтраперитонеально дисемінований КРР. Проте, незважаючи на стандартизацію такого терапевтичного підходу в деяких країнах Європейського союзу, питання уточнення показань, уніфікації температурних та фармакологічних аспектів процедури залишаються актуальними та вимагають подальшого відпрацювання в проспективних рандомізованих дослідженнях. Так, з метою вивчення індивідуальної ефективності повної циторедукції та повної циторедукції в комбінації з HIPEC сьогодні у Франції продовжується набір хворих у клінічне рандомізоване дослідження Prodiges 7 Trial. Французькою групою онкологів нині також розпочато набір хворих в рамках III фази рандомізованого дослідження ефективності HIPEC у пацієнтів з високим ризиком метакронного карциноматозу очеревини — «ProphyloCHIP» Trial (Prodige 15) ([www.clinicaltrials.gov](http://www.clinicaltrials.gov) identifier NCT01226394, Institut

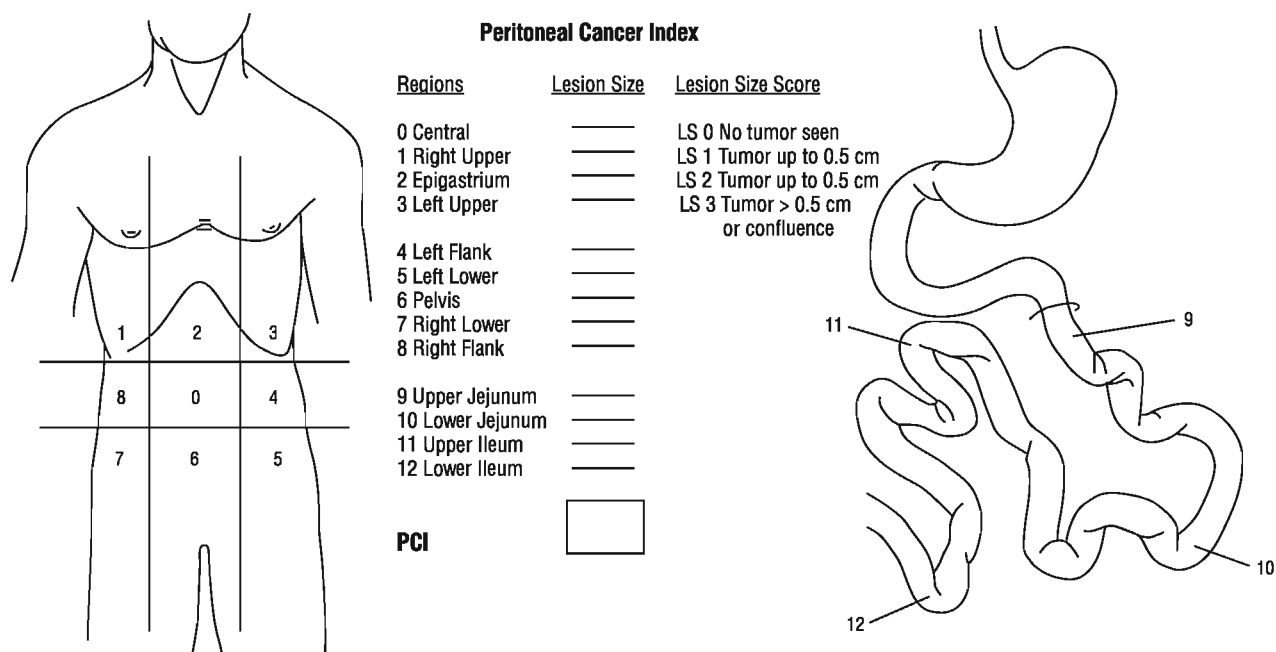


Рис. 4. Алгоритм визначення PCI [2]

Gustave Roussy). Дизайн дослідження виглядає наступним чином: пацієнтів з високим ризиком інтраперитонеального прогресування після первинного хірургічного втручання (після видалення метастазів Крукенберга чи з резектованим мінімальним карциноматозом, після перфорації чи ятрогенного інтраопераційного пошкодження пухлини) після 6 циклів FOLFOX рандомізують в групу спостереження чи групу операцій second look з проведенням циторедукції та HIPEC у випадку виявлення маніфестованих рецидивних імплантів. Групою онкологів з університетського центру в Регенсбурзі (Німеччина) у 2009 р. розпочато мультицентрове дослідження II фази ефективності застосування неoad'ювантної та ад'ювантної системної ХТ з включенням цетуксимабу в комбінації з ЦРО та HIPEC у пацієнтів із карциноматозом очеревини колоректального генезу з *KRAS* дикого типу — Combatac Study (NCT01540344, координатор Р. Piso, MD, PhD). Сьогодні є сподівання, що результати згаданих рандомізованих досліджень, публікація яких очікується в найближчі роки, забезпечать безперервність процесу накопичення клінічного досвіду та досягнення найвищих рівнів у системі доказової медицини даними активними методиками лікування хворих на поширений рак товстої кишки.

Найчастішим шляхом метастазування *PIII* є перитонеальна дисемінація [21]. При лапаротомії у пацієнтів з потенційно резектабельним РШ метастази по очеревині виявляють у 10–20% випадків, та більше 50% хворих після радикального хірургічного лікування помирають внаслідок інтраперитонеального рецидиву [22, 23]. Хворих даної категорії тривалий час відносили до інкурабельних, зважаючи на вкрай несприятливий прогноз — медіана тривалості їх життя становить 1,8–3,1 міс [15, 24]. Системна ХТ у пацієнтів із РШ з карциноматозом очеревини є мало ефективною з незначним збільшенням МВ [25]. За-

стосування деяких таргетних препаратів (наприклад трастузумабу для лікування хворих на дисемінований РШ з гіперекспресією рецептора HER2/neu) дозволило суттєво покращити віддалені результати лікування, проте гіперекспресія згаданого рецептора зустрічається лише у близько 10–20% хворих на РШ, серед яких превалює гематогенний шлях метастазування [26].

У 1996 р. японські хірурги Y. Yonemura та співавтори [27] повідомили про лікування 83 пацієнтів з інтраперитонеально дисемінованим РШ із застосуванням HIPEC (мітоміцин 30 мг + цисплатин 300 мг + етопозид 150 мг, 60 хв при 42–43 °C) після проведення агресивного циторедуктивного втручання в обсязі гастректомії, широкої регіонарної лімфаденектомії та парціальної чи субтотальної перитонектомії. 1-річної виживаності досягнуто у 43% хворих та вперше у пацієнтів цієї прогностично несприятливої категорії зафіксовано 5-річну виживаність — 11%. Автори роблять висновок, що при імплантаційно дисемінованому РШ, застосовуючи тактику агресивного комбінованого лікування, довготривалої виживаності можна досягнути за умови макроскопічно повної циторедукції імплантів з очеревини або повної регресії резидуальних імплантів після проведення HIPEC. У 2005 р. авторами представлено оновлений аналіз даних за 10-річний період роботи — віддалені результати лікування 107 хворих [3]: МВ становила 11,5 міс, 5-річна виживаність — 6,7%. Проте в групі пацієнтів із макроскопічно повною циторедукцією (CC-0) показники МВ та 5-річної виживаності були вищими — 15,5 міс та 27% відповідно.

O. Glehen та співавтори з французького центру в Ліоні [28] застосували HIPEC (мітоміцин 30–50 мг/м<sup>2</sup> + цисплатин 50–100 мг/м<sup>2</sup>, 90 хв при середній інтраабдомінальній температурі 42–43 °C в комбінації з циторедуктивними втручаннями та системною ХТ) у 49 хворих на РШ з перитонеальною дисеміна-

цією. У пацієнтів з показником циторедукції СС-0 та СС-1 МВ зафіксовано на рівні 21,3 міс, тоді як у хворих з СС-2 — 6,6 міс, жоден з яких не прожив 2 років. МВ та 5-річна виживаність пацієнтів загальної групи становила 10,3 міс та 16% відповідно. Таким чином, автори роблять висновок, що агресивна комбінована терапія з використанням НІРЕС є ефективною щодо дисемінованого РШ, проте лише у відібраних пацієнтів із резектабельними первинною пухлиною та перитонеальним карциноматозом.

У 2010 р., доповнюючи свій досвід даними інших клінік, О. Glehen та співавтори [29] опублікували узагальнені ретроспективні результати мультицентрового французького національного дослідження, які базуються на аналізі віддалених результатів лікування 159 пацієнтів з 15 хірургічних центрів. МВ досягнуто на рівні 9,2 міс, 1-, 3- та 5-річну виживаність на рівні 43; 18 та 13% відповідно. Єдиним незалежним фактором прогнозу, встановленим шляхом мультиваріаційного аналізу, визнано показник повноти циторедукції. Для пацієнтів з показником циторедукції СС-0 МВ становила 15,0 міс, 1-, 3- та 5-річна виживаність — 61; 30 та 23% відповідно.

У своїй доповіді на берлінському конгресі О. Glehen окреслив коло найважливіших факторів прогнозу, що визначають доцільність застосування НІРЕС в комбінованому лікуванні інтраперитонеально дисемінованого РШ: відсутність асцити, незначний об'єм розповсюдження карциноматозу очеревини, відсутність метастазів у печінці, парааортальних лімфатичних вузлах та інших екстраперитонеальних метастазів, а також оптимальний обсяг циторедукції — СС-0; та наголосив, що, застосовуючи дану тактику комбінованого лікування, можна очікувати довготривалої виживаності у хворих на РШ, проте лише у групі з обмеженим та резектабельним карциноматозом очеревини.

Перспективним напрямком використання НІРЕС в онкології є її включення в ад'ювантний режим у хворих на місцево-поширений РШ з високим ризиком імплантаційного прогресування. Результати контрольованого рандомізованого дослідження ефективності застосування розширеної гастректомії в комбінації з НІРЕС в ад'ювантному режимі (мітоміцин 30 мг + цисплатин 300 мг, 90 хв при 42,0–43,0 °С) представлені У. Уопетуга та співавторами [30]. У групі комбінованого лікування 5-річна виживаність сягнула 61% на фоні 42% виживаності у групі хірургічного контролю. У 2004 р. Кокранівським товариством проведено метааналіз 11 проспективних рандомізованих досліджень ефективності застосування ад'ювантної внутрішньочеревної ХТ у радикально оперованих хворих на місцево-поширений РШ [31]. Метааналіз показав статистично вірогідну перевагу комбінованого лікування порівняно із групою контролю. Найвищі результати загальної та безрецидивної виживаності отримано при проведенні НІРЕС. У 2007 р. опубліковано результати іншого метааналізу рандо-

мізованих досліджень ад'ювантної внутрішньочеревної ХТ резектабельного РШ, в якому проведено кооперований аналіз результатів лікування понад 1,6 тис. хворих у рамках 13 рандомізованих досліджень з найвищими рівнями доказовості, відібраних зі 106 знайдених в літературі повідомлень [32]. Результати метааналізу засвідчили, що проведення НІРЕС самостійно чи в комбінації з нормотермічною внутрішньочеревною ХТ асоціюється зі статистично вірогідним підвищенням виживаності пацієнтів. На думку авторів, для отримання заключних висновків необхідними є подальші добре сплановані проспективні рандомізовані дослідження в репрезентативних групах пацієнтів.

Таким чином, сьогодні в Європі заплановано та тривають кілька рандомізованих клінічних досліджень для хворих на РШ. Серед яких, зокрема, рандомізоване мультицентрове дослідження III фази GASTRIC1P, дизайн якого передбачає проведення у хворих на місцево-поширений РШ з високим ризиком інтраперитонеального рецидиву (T3–4, N+ та/або суто+) 3 циклів неоад'ювантної ХТ (за схемою ECF) з наступною рандомізацією в групу хірургічного контролю (радикальна гастректомія + D2 лімфаденектомія) чи групу гастректомії, D2 лімфаденектомії з проведенням НІРЕС (на основі оксаліплатину) в ад'ювантному режимі з подальшим проведенням 3 циклів ад'ювантної ХТ за тією ж схемою в обох групах. Німецькою групою дослідників також заплановано рандомізоване дослідження II фази ефективності НІРЕС (мітоміцин + цисплатин) в ад'ювантному режимі з метою попередження метакронного карциноматозу очеревини після радикального хірургічного лікування місцево-поширеного РШ — НІРЕС\_stomach ([www.clinicaltrials.gov](http://www.clinicaltrials.gov) identifier NCT01683864, координатор D. Zieker, MD).

Перитонеальний карциноматоз є найчастішим шляхом метастазування у абсолютної більшості хворих із первинним чи рецидивним *раком яєчника* (РЯ). Незважаючи на досягнуті успіхи в комбінованому лікуванні таких пацієнток після широкого впровадження платиновмісних хіміопрепаратів, проблема лікування місцево-поширеного та рецидивного РЯ залишається актуальною. МВ хворих із рецидивним хіміорезистентним РЯ при застосуванні різних режимів 2-ї лінії ХТ, як правило, не перевищує 9–11 міс [33]. Високу ефективність внутрішньочеревної ХТ для лікування пацієнток із РЯ III стадії після ЦРО продемонстровано ще у 2006 р. у класичному клінічному дослідженні D. Armstrong [34]: МВ в основній групі становила 65,6 міс проти 49,7 міс ( $p = 0,03$ ) у контрольній групі (системна ХТ). Базуючись на результатах цього та деяких інших досліджень [35], інтраперитонеальна ХТ для лікування даної патології введена сьогодні у мінімальні клінічні рекомендації Європейської спілки онкологів [36]. Таким чином, необхідність дослідження внутрішньочеревної ХТ в гіпертермічному режимі (НІРЕС) у хворих на РЯ



є очевидною, однак результати таких клінічних досліджень є спорадичними.

Застосування HIPEC є перспективним на різних етапах лікування хворих на РЯ: під час первинного, в режимі консолідувальної терапії чи під час комбінованого лікування рецидиву. Ефективність застосування HIPEC в комбінованій терапії при первинному РЯ сьогодні активно досліджується, зареєстровано низку рандомізованих клінічних досліджень. Так, нідерландською групою дослідників розпочато дослідження ефективності ЦРО +/- HIPEC (цисплатин 100 мг/м<sup>2</sup>) після неoad'ювантної ХТ у хворих з III–IV стадією РЯ — OVHIPEC-1 trial ([www.clinicaltrials.gov](http://www.clinicaltrials.gov) identifier NCT00426257, координатор W. Van Driel, MD). Корейські онкологи проводять подібне рандомізоване дослідження ефективності застосування ЦРО +/- HIPEC (цисплатин 75 мг/м<sup>2</sup>) після неoad'ювантної ХТ у хворих з III стадією РЯ (NCT01091636, координатор Sang Park, MD). Італійською групою онкологів зареєстровано клінічне дослідження CHORINE study (NCT01628380, координатор L. Ansaloni, MD), що має на меті вивчення ефективності HIPEC (цисплатин + паклітаксел) в складі комбінованої терапії при первинному РЯ. Французькими онкологами з інституту Gustave Roussy планується проведення рандомізованого мультицентрового дослідження I фази ефективності застосування HIPEC (цисплатин) в програмі комбінованого лікування хворих на РЯ III стадії з використанням в складі системної медикаментозної терапії бевацизумабу — SHIPASTIN trial.

Доволі перспективною ідеєю є застосування HIPEC в якості консолідувальної терапії. Проведення HIPEC (паклітаксел 175 мг/м<sup>2</sup>) під час second-look операції після закінчення курсу стандартного комбінованого лікування у хворих на первинний РЯ IC–III стадій дозволило досягнути 8-річної виживаності на рівні 84%, тоді як в групі контролю — 25% [37].

Застосування активної лікувальної тактики з використанням ЦРО та HIPEC у хворих на рецидивний РЯ дозволяє, за даними деяких авторів, досягнути МВ на рівні 28,1 міс [38] та 2-річної виживаності на рівні 55% [39]. О. Glehen на конгресі в Берліні представив результати ретроспективного нерандомізованого мультицентрового дослідження застосування ЦРО та HIPEC у 246 пацієнтів з рецидивним РЯ: МВ становила 48,9 міс при рівні післяопераційної летальності та ускладнень — 0,37 та 11,6% відповідно. У рамках вимог доказової медицини сьогодні у Франції розпочато проспективне рандомізоване мультицентрове клінічне дослідження III фази SHIPOR trial ([www.clinicaltrials.gov](http://www.clinicaltrials.gov) identifier NCT01376752, координатор J.M. Classe, MD). Згідно з дизайном дослідження пацієнок з рецидивним РЯ після 6 циклів системної ХТ 2-ї лінії, за умови досягнення рівня циторедукції СС-0, СС-1 під час ЦРО, рандомізували у групу HIPEC (цисплатин 75 мг/м<sup>2</sup>) чи групу хірургічного контролю. У рамках дослідження

на сьогодні вже рандомізовано 54 пацієнки на базі 21 хірургічного центру у Франції, 2 центрів у Барселоні (Іспанія) та 1 — у Брюсселі (Бельгія). Клінічне дослідження ефективності HIPEC у складі комбінованого лікування хворих з платиночутливим рецидивним РЯ розпочато сьогодні німецькою групою дослідників — HIPEC ROC I study (NCT01387399, координатор O. Zivanovic, MD), а також італійськими онкологами (NCT01539785, координатор G. Scambia, MD).

Застосування HIPEC в комбінації з ЦРО у хворих на *псевдоміксому та мезотеліому очеревини* з перших клінічних досліджень характеризується найвищими рівнями імплементації терапевтичного потенціалу агресивної комбінованої терапії. Таким чином, 5-річна виживаність хворих на псевдоміксому очеревини зросла з 20–30% при проведенні паліативних операцій та паліативної системної ХТ до 52–96% — після впровадження комбінації ЦРО, HIPEC та системної ХТ. МВ таких хворих зросла до 51–156 міс [40]. Аналогічно для хворих на мезотеліому очеревини після впровадження активної комбінованої терапії МВ зросла з 12 до 34–92 міс [41]. Тому комбінацію екстенсивної циторедуктивної хірургії та HIPEC в цілому ряді країн Європи розглядають сьогодні як золотий стандарт лікування хворих на псевдоміксому та мезотеліому очеревини та, відповідно, включають в національні стандарти онкологічної допомоги [42].

Президент VIII Світового конгресу з питань інтраперитонеально дисемінованих пухлин Р. Piso у своїй пленарній доповіді розкрив питання організації надання онкологічної допомоги хворим на ІДП у Німеччині. А також розповів про основні нинішні вимоги до хірургічних центрів у Німеччині, в яких провадять комбіноване лікування з використанням HIPEC: наявність щонайменше двох вісцеральних хірургічних відділів у клініці, проведення більше 15 мультивісцеральних резекцій з перитонектомією на рік, лікування більше 50 хворих з перитонеальною дисемінацією протягом року у клініці, рівень релaparотомій менше 15%, рівень післяопераційної летальності менше 5%, наявність мультидисциплінарної команди спеціалістів, обов'язкове стажування членів команди в спеціалізованих центрах та їх регулярна участь у конференціях та конгресах під егідою Peritoneal Surface Oncology Group International (PSOGI) та ін.

Таким чином, принципи лікування хворих з карциноматозом очеревини змінилися протягом останніх 15 років. Застосування ЦРО та HIPEC у хворих на колоректальний карциноматоз, псевдоміксому та мезотеліому очеревини сьогодні вже не є альтернативою системній паліативній ХТ, така комбінована терапія відтепер включена в національні стандарти ряду країн Євросоюзу. HIPEC є ефективним способом ад'ювантного лікування хворих на місцево-поширений РШ з високим ризиком інтраперитонеального прогресування після радикаль-

них хірургічних втручань. Отримані оптимістичні результати застосування HIPEC в комбінованій терапії інтраперитонеально дисемінованого РШ та РЯ потребують підтвердження в рамках масштабних рандомізованих клінічних досліджень у репрезентативних групах пацієнтів.

Почесний президент берлінського конгресу Р. Sugarbaker у своїй заключній лекції навів цитату зі статуту PSOGI: «За умови оптимального лікування перитонеальна дисемінація може бути ефективно попереджена, відібрані пацієнти з маніфестованими перитонеальними метастазами можуть бути успішно ліковані. Кінцевою метою є елімінація локорегіонарних рецидивів та перитонеального карциноматозу з хронології перебігу гастроінтестинального раку».

### СПИСОК ВИКОРИСТАНОЇ ЛІТЕРАТУРИ

1. Sugarbaker PH. Peritonectomy procedures. *Ann Surg* 1995; **221** (1): 29–42.
2. Sugarbaker PH. Management of peritoneal-surface malignancy: the surgeon's role. *Langenbeck's Arch Surg* 1999; **384** (6): 576–87.
3. Yonemura Y, Kawamura T, Bandou E, *et al.* Treatment of peritoneal dissemination from gastric cancer by peritonectomy and chemohyperthermic peritoneal perfusion. *Br J Surg* 2005; **92** (3): 370–5.
4. Wong RJ, De Cosse JJ. Cytoreductive surgery. *J Surg Gynecol Obstet* 1990; **170** (3): 276–81.
5. Gunduz N, Fisher B, Saffer EA. Effects of surgical removal on the growth and kinetics of residual tumor. *Cancer Res* 1979; **39** (10): 3861–5.
6. Гринев МВ. Циторедуктивная хирургия. Спб.: Гиппократ, 2003. 91 с.
7. Патютко ЮИ. Хирургическое лечение злокачественных опухолей печени. Москва: Практическая медицина, 2005. 312 с.
8. Bentrem DJ, Dematteo RP, Blumgart LH. Surgical therapy for metastatic disease to the liver. *Ann Rev Med* 2005; **56**: 139–56.
9. Weisberger AS, Levine B, Storaasli JP. Use of nitrogen mustard in treatment of serous effusions of neoplastic origin. *J Am Med Assoc* 1955; **159** (18): 1704–7.
10. Spratt JS, Adcock RA, Muskovic M, *et al.* Clinical delivery system for intraperitoneal hyperthermic chemotherapy. *Cancer Res* 1980; **40** (2): 256–60.
11. Suit HD, Gerweck LE. Potential for hyperthermia and radiation therapy. *Cancer Res* 1979; **39** (60): 2290–8.
12. Watanabe M, Tanaka R, Hondo H, Kuroki M. Effects of antineoplastic agents and hyperthermia on cytotoxicity toward chronically hypoxic glioma cells. *Int J Hyperthermia* 1992; **8** (1): 131–8.
13. Van der Speeten K, Stuart OA, Chang D, *et al.* Changes induced by surgical and clinical factors in the pharmacology of intraperitoneal mitomycin C in 145 patients with peritoneal carcinomatosis. *Cancer Chemother Pharmacol* 2011; **68** (1): 147–56.
14. Jayne DG, Fook S, Loi C, Seow-Choen F. Peritoneal carcinomatosis from colorectal cancer. *Br J Surg* 2002; **89**: 1545–50.
15. Chu DZ, Lang NP, Thompson C, *et al.* Peritoneal carcinomatosis in nongynecologic malignancy: a prospective study of prognostic factors. *Cancer* 1989; **63** (2): 364–7.
16. Franko J, Shi Q, Goldman CD, *et al.* Treatment of colorectal peritoneal carcinomatosis with systemic chemotherapy: a pooled analysis of north central cancer treatment group phase III trials N9741 and N9841. *J Clin Oncol* 2012; **30**: 263–7.
17. Verwaal VJ, van Ruth S, de Bree E, *et al.* Randomized trial of cytoreduction and hyperthermic intraperitoneal chemotherapy versus systemic chemotherapy and palliative surgery in patients with peritoneal carcinomatosis of colorectal origin. *J Clin Oncol* 2003; **21**: 3737–43.
18. Verwaal VJ, Bruin S, Boot H, *et al.* 8-year follow-up of randomized trial: cytoreduction and hyperthermic intraperitoneal chemotherapy versus systemic chemotherapy in patients with peritoneal carcinomatosis of colorectal cancer. *Ann Surg Oncol* 2008; **15**: 2426–32.
19. Elias D, Lefevre JH, Chevallier J, *et al.* Complete cytoreductive surgery plus intraperitoneal chemohyperthermia with oxaliplatin for peritoneal carcinomatosis of colorectal origin. *J Clin Oncol* 2009; **27**: 681–5.
20. Esquivel J, Sticca R, Sugarbaker P, *et al.* Cytoreductive surgery and hyperthermic intraperitoneal chemotherapy in the management of peritoneal surface malignancies of colonic origin: a consensus statement. Society of Surgical Oncology. *Ann Surg Oncol* 2007; **14** (1): 128–33.
21. Скоропад ВЮ, Бердов БА. Хирургическое лечение распространенного рака желудка. *Хирургия* 2004; (11): 30–35.
22. Sugarbaker PH, Yonemura Y. Clinical pathway for the management of resectable gastric cancer with peritoneal seeding: best palliation with a ray of hope for cure. *Oncology* 2000; **58** (2): 96–107.
23. Yoo CH, Noh SH, Shin DW, *et al.* Recurrence following curative resection for gastric carcinoma. *Br J Surg* 2000; **87** (2): 236–42.
24. Sadeghi B, Arvieux C, Glehen O, *et al.* Peritoneal carcinomatosis from non-gynecologic malignancies: results of the EVOCAPE 1 multicentric prospective study. *Cancer* 2000; **88** (2): 358–63.
25. Iwasa S, Nakajima TE, Nakamura K, *et al.* First-line fluorouracil-based chemotherapy for patients with severe peritoneal disseminated gastric cancer. *Gastric Cancer* 2012; **15** (1): 21–6.
26. Gordon MA, Gundacker H, Benedetti J, *et al.* Assessment of HER2 gene amplification in adenocarcinomas of the stomach or gastroesophageal junction in the INT-0116/SWOG9008 clinical trial. *J Clin Oncol* 2012; **30** (18): 4010 abstract. [2012 ASCO Meeting proceedings (post-meeting edition)].
27. Yonemura Y, Fujimura T, Nishimura G, *et al.* Effects of intraoperative chemohyperthermia in patients with gastric cancer with peritoneal dissemination. *Surgery* 1996; **119** (4): 437–44.
28. Glehen O, Schreiber V, Cotte E, *et al.* Cytoreductive surgery and intraperitoneal chemohyperthermia for peritoneal carcinomatosis arising from gastric cancer. *Arch Surg* 2004; **139** (1): 20–6.
29. Glehen O, Gilly FN, Arvieux C, *et al.* Peritoneal carcinomatosis from gastric cancer: a multi-institutional study of 159 patients treated by cytoreductive surgery combined with perioperative intraperitoneal chemotherapy. *Ann Surg Oncol* 2010; **17** (9): 2370–7.
30. Yonemura Y, de Aretxabala X, Fujimura T, *et al.* Intraoperative chemohyperthermic peritoneal perfusion as an adjuvant to gastric cancer: final results of a randomized controlled study. *Hepato-gastroenterol* 2001; **48** (42): 1776–82.
31. Xu DZ, Zhan YQ, Sun XW, *et al.* Meta-analysis of intraperitoneal chemotherapy for gastric cancer. *World J Gastroenterol* 2004; **10** (18): 2727–30.
32. Yan TD, Black D, Sugarbaker PH, *et al.* A systematic review and meta-analysis of the randomized controlled trials on adjuvant intraperitoneal chemotherapy for resectable gastric cancer. *Ann Surg Oncol* 2007; **14** (10): 2702–13.
33. Deraco M, Raspagliesi F, Kusamura S. Management of peritoneal surface component of ovarian cancer. *Surg Oncol Clin N Am* 2003; **12**: 561–83.
34. Armstrong DK, Bundy B, Wenzel L, *et al.* Intraperitoneal cisplatin and paclitaxel in ovarian cancer. *N Engl J Med* 2006; **354** (1): 34–43.
35. Markman M, Bundy BN, Alberts DS, *et al.* Phase III trial of standard dose intravenous cisplatin plus paclitaxel versus moderately high dose carboplatin followed by intravenous paclitaxel and

intraperitoneal cisplatin in small volume stage III ovarian carcinoma: an intergroup study of the Gynecologic Oncology Group, Southwestern Oncology Group, and Eastern Cooperative Oncology Group. *J Clin Oncol* 2001; **19**: 1001–7.

36. Минимальные клинические рекомендации Европейского общества медицинской онкологии (ESMO)/Ред. рус. пер.: *СА Тюляндин, ДА Носов, НИ Переводчикова*. Москва: Издательская группа РОНЦ им. Н.Н. Блохина РАМН, 2009. 288 с.

37. **Kim JH, Lee JM, Ryu KS, et al.** Consolidation hyperthermic intraperitoneal chemotherapy using paclitaxel in patients with epithelial ovarian cancer. *J Surg Oncol* 2010; **101** (2): 149–55.

38. **Zanon C, Clara R, Chiappino I, et al.** Cytoreductive surgery and intraperitoneal chemohyperthermia for recurrent peritoneal carcinomatosis from ovarian cancer. *World J Surg* 2004; **28**: 1040–5.

39. **Deraco M, Rossi CR, Pennacchioli E, et al.** Cytoreductive surgery followed by intraperitoneal hyperthermic perfusion in the treatment of recurrent ovarian cancer: a phase II clinical study. *Tumori* 2001; **87** (3): 120–6.

40. **Sugarbaker PH.** New standard of care for appendiceal epithelial neoplasm with pseudomyxoma peritonei syndrome. *Lancet Oncol* 2006; **1**: 69–76.

41. **Yan TD, Deraco M, Baratti D, et al.** Cytoreductive surgery and hyperthermic intraperitoneal chemotherapy for malignant peritoneal mesothelioma: multi-institutional experience. *J Clin Oncol* 2009; **27**: 6237–42.

42. **Elias D, Gilly FN, Quenet F, et al.** Pseudomyxoma peritonei: A French multicentric study of 301 patients treated with cytoreductive surgery and intraperitoneal chemotherapy. *Eur J Surg Oncol* 2010; **36**: 456–62.

## INTRAPERITONEAL DISSEMINATED CANCER: THE END OF THE ERA OF SKEPTICISM?

**R.R. Yarema, T.G. Fetsych, O. Glehen, F.N. Gilly, M.A. Ohorchak, M.G. Zubarev**

**Summary.** *Intraperitoneal disseminated cancer diagnosis of the patient is one of the most dramatic cases in clinical oncology, the treatment of such patients is one of the most difficult issues in clinical oncology. The review particularly highlights a novel treatment strategy for patients with peritoneal carcinomatosis. This strategy involves the combination of cytoreductive surgery, hyperthermic intraperitoneal chemotherapy and systemic chemotherapy as one of the most effective and promising treatments for disseminated cancer and achieving long-term survival in patients of this complicated category.*

**Key words:** peritoneal carcinomatosis, combined treatment, cytoreductive surgery, hyperthermic intraperitoneal chemotherapy.

**Адреса для листування:**

Ярема Р.Р.

79019, Львів, вул. Пекарська, 69

Львівський національний медичний університет

ім. Данила Галицького

E-mail: yaremarom@rambler.ru

Одержано: 19.04.2013