

Т.М. Козаренко
К.Ю. Логаніхіна

ДУ «Інститут ядерної
медицини та променевої
діагностики НАМН України»,
Київ, Україна

ОСОБЛИВОСТІ ЛІМФОГЕННОГО МЕТАСТАЗУВАННЯ РАКУ ГЛОТКИ ЗА ДАНИМИ МУЛЬТИДЕТЕКТОРНОЇ КОМП'ЮТЕРНОЇ ТОМОГРАФІЇ

Ключові слова: рак глотки,
рак гортанного відділу глотки,
рак ротового відділу глотки,
рак носового відділу глотки,
діагностика, МДКТ-критерії.

Розроблено протокол МДКТ-дослідження (МДКТ — мультidetекторна комп'ютерна томографія) хворих на рак глотки, завдяки чому уточнено МДКТ-семіотику лімфогенних метастазів раку глотки, виділено найчастіші ознаки пухлинного ураження. Встановлено вибіркoву групову приналежність метастатичних лімфатичних вузлів відносно рівня розташування первинної пухлини глотки та її поширення згідно з категорією pT. Внаслідок застосування розробленого протоколу МДКТ-дослідження показники діагностичної інформативності методу зросли на 5–7%.

ВСТУП

Останніми роками в Україні відзначають тенденцію до зростання загальної онкологічної захворюваності. Відповідний показник раку глотки (РГ), за даними Національного канцер-реєстру України, зріс із 5,3 у 2012 р. до 5,5 на 100 тис. населення у 2013 р. [5]. За таких умов актуальним є визначення особливостей метастазування у шийні лімфатичні вузли (ЛВ) у хворих на рак гортанного, ротового та носового відділів глотки, за даними мультidetекторної комп'ютерної томографії (МДКТ), з метою уточнення стадіювання, що підвищує ефективність діагностики [5] та оптимізує лікування хворих на РГ.

Метою роботи було: розробити протокол МДКТ-дослідження та з'ясувати його вплив на показники діагностичної інформативності методу, уточнити МДКТ-семіотику лімфогенних метастазів РГ; визначити найчастіші ознаки пухлинного ураження; з'ясувати особливості метастазування у шийні ЛВ раку гортанного, ротового та носового відділів глотки, за даними МДКТ, для підвищення ефективності діагностики та оптимізації лікування.

ОБ'ЄКТ І МЕТОДИ ДОСЛІДЖЕННЯ

Обстежено 95 хворих із морфологічно верифікованим РГ на 64-зрізовому комп'ютерному томографі Lightspeed VCT, GE. МДКТ включало нативне та «болусне» дослідження. Застосовували розроблений нами протокол комплексної МДКТ. Остання включала: функціональну МДКТ, що, як відомо, є важливою в уточненні поширеності пухлинного процесу [3], ангіографічне та перфузіографічне дослідження — відповідно МДКТ-ангіографію та МДКТ-перфузіографію. МДКТ-ангіографія була потрібна для уточнення співвідношення метастатичних ЛВ із прилеглими структурами; МДКТ-перфузіографія дозволила визначити кількісні показники їх внутрішньопухлинного кровотоку. Постпроцесингову обробку сирих даних викону-

вали на робочій станції комп'ютерного томографа Advantage Windows 4.2 (GE Healthcare) workstations, із використанням програмного забезпечення Volume Rendering, функції Small vessels, тривимірних реконструкцій, що, як відомо, поліпшує візуалізацію пухлинного процесу [9]. Результати МДКТ-перфузіографії оцінювали за 4 відомими показниками [8]: швидкістю кровотоку, об'ємом циркулюючої крові пухлини, часом транзиту та капілярною проникністю. Переважний вік хворих — 45–70 років (68 пацієнтів, 71,6%), більшість із них — чоловіки (87 пацієнтів, 91,6%). Найчастіше діагностували пухлини гортанного відділу глотки (44 пацієнти, 46,3%), менш чисельними були групи хворих із пухлинами ротового (32 пацієнти, 33,7%) та носового відділів (19 пацієнтів, 20,0%).

РЕЗУЛЬТАТИ ТА ЇХ ОБГОВОРЕННЯ

З огляду на сучасні наукові дані [1, 2, 6, 10], у 95 хворих на РГ вивчали такі параметри метастатичних ЛВ: розмір, форму, відношення поздовжнього до поперечного діаметра ЛВ < 2, зміну денситометричних характеристик (у од.Н) при «болусній» фазі, групову приналежність згідно з класифікацією UICC [4]. За наявності об'ємного ефекту щодо магістральних судин ший традиційно [2] проводили його деталізацію: визначали прилягання, проростання, деформацію, компресію, наявність вторинних судинних ускладнень (венозного стазу, тромбозу), артеріальної оклюзії. Згідно з наведеними критеріями розроблено МДКТ-семіотику РГ (табл. 1).

Додаткові критерії метастатичного ураження ЛВ наведено у табл. 2.

Виявлено найбільш часті ознаки метастатичного ураження шийних ЛВ у хворих на РГ: діаметр > 2 см (79 пацієнтів, 83,1%) — рис. 1; округла форма (65 пацієнтів, 68,4%); відношення поздовжнього до поперечного діаметра ЛВ < 2 (87 пацієнтів, 91,6%); патологічне накопичення контрастної речовини (КР)

ОРИГИНАЛЬНЫЕ ИССЛЕДОВАНИЯ

(88 пацієнтів, 92,6%). За наявності об'ємного ефекту метастатичних ЛВ у 85 хворих (89,5%) найчастіше виявляли: прилягання до магістральних судин, органів ший (29 пацієнтів, 30,5%); деформацію, компресію (51 пацієнт, 53,7%); проростання (5 пацієнтів, 5,3%).

Таблиця 1

МДКТ-семіотика лімфогенних метастазів РГ

Параметри метастатичних ЛВ		Діаметр ЛВ, см						Загалом	
		> 2		< 2		< 1			
Усього		п	%	п	%	п	%	п	%
Форма	округла	58	61,0	3	3,2	4	4,2	65	68,4
	неправильна	21	22,1	9	9,5	-	-	30	31,6
d/d	< 2	73	76,9	10	10,5	4	4,2	87	91,6
	> 2	6	6,3	2	2,1	-	-	8	8,4
Накопичення КР	наявне	79	83,1	8	8,4	1	1,1	88	92,6
	-	-	-	4	4,2	3	3,2	7	7,4

d/d – відношення поздовжнього до поперечного діаметра ЛВ.

Таблиця 2

Додаткові МДКТ-критерії лімфогенних метастазів РГ

Параметри метастатичних ЛВ		Діаметр ЛВ, см						Загалом	
		> 2		< 2		< 1			
Усього		п	%	п	%	п	%	п	%
Об'ємний ефект	прилягання	28	29,5	1	1,1	-	-	29	30,5
	деформація	45	47,4	6	6,3	-	-	51	53,7
	проростання	4	4,2	1	1,1	-	-	5	5,3
	відсутність	2	2,1	4	4,2	4	4,2	10	10,5

Отримані дані МДКТ-перфузіографії порівнювали із такими для інтактних ЛВ; при цьому доведено статистично значущу відмінність кількісних показників кровотоку ($p < 0,05$).

Встановлено вибірккову групову приналежність метастатичних ЛВ відносно рівня розташування первинної пухлини у хворих на РГ. Так, у 85,6% хворих на метастатичний рак гортанного відділу глотки була уражена верхня яремна та глибока група ЛВ; у 83,8% пацієнтів із метастазами раку ротової частини глотки зазнали ураження підщелепні та підборідні ЛВ (рис. 2); при раку носового відділу глотки 88,5% метастазів локалізувалися у ЛВ яремної та задньошийної груп (див. рис. 1). В усіх пацієнтів із лімфогенними метастазами РГ виявляли множинні білатеральні ЛВ при рТ3-, рТ4-категоріях: при пухлинах носоглотки — за умови інтрасинусоназального росту, із деструкцією кісток основи черепа, інтракраніального розповсюдження (див. рис. 1); пухлинах гортанного відділу глотки — при поширенні на гортань; пухлинах ротового відділу глотки — за умови розповсюдження на декілька її ділянок, в тому числі з проростанням на структури носового та гортанного відділів глотки.

Розглянемо декілька прикладів (див. рис. 1, 2).

Завдяки розробленому протоколу проведення МДКТ удосконалено семіотику лімфогенних метастазів РГ; виявлено найбільш часті ознаки метастатичного ураження. Встановлено додаткові ознаки лімфогенних метастазів РГ за наявності об'ємного ефекту відносно прилеглих структур та органів ший, що

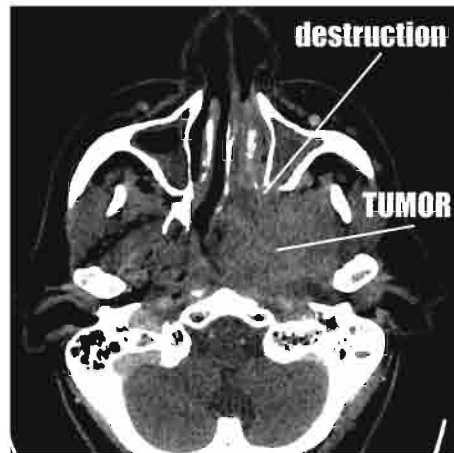
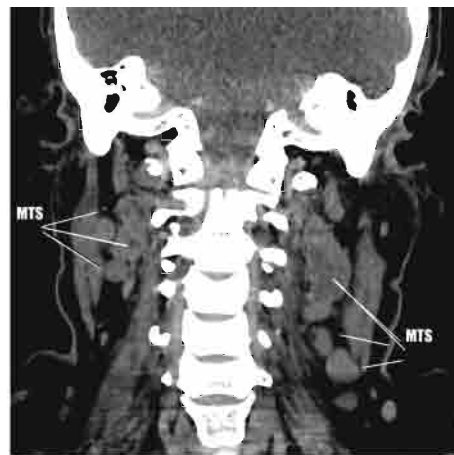


Рис. 1. Хворий К., 57 років. Клінічний діагноз: карцинома носового відділу глотки із поширенням у крилопіднебінну, підскроневу ямки зліва та деструкцією крилоподібного відростку зліва, T2N2M0, МДКТ. Визначається пухлина склепіння і лівої бічної стінки носоглотки, із обтурацією її просвіту, інтраназальним ростом через ділянку лівої хоани, що прилягає до скату, із множинними білатеральними метастазами у задньошийних ЛВ. Останні мають неправильну форму, активно накопичують КР

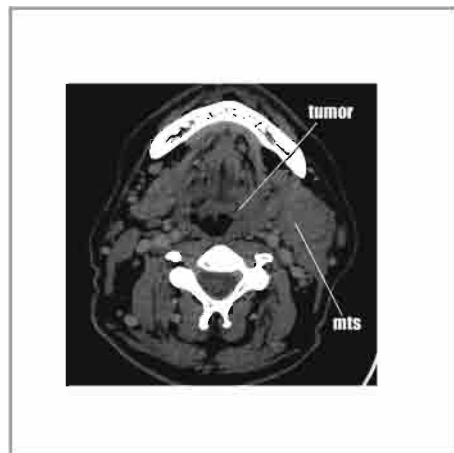


Рис. 2. Хворий В., 46 років. Клінічний діагноз: карцинома ротового відділу глотки, T1N2M0, МДКТ. Визначається пухлина лівої бічної стінки ротоглотки, із поширенням на ділянку кореня язика зліва, метастази у підщелепних ЛВ ліворуч. Останні мають округлу форму, накопичують КР

діагностовано у 89,5% хворих. Із них найчастіше виявляли деформацію та компресію. Встановлено вибірковість ураження певної групи шийних ЛВ при лімфогенному метастазуванні РГ залежно від локалізації первинної пухлини по відділах глотки, ступеня її поширеності за категорією рТ.

Комплексний протокол проведення МДКТ підвищив показники діагностичної інформативності методу на 5–7%.

ВИСНОВКИ

1. Удосконалено МДКТ-семіотику лімфогенних метастазів РГ.

2. Встановлено найчастіші ознаки метастатичних ЛВ у хворих на РГ, до яких належать: діаметр > 2 см, округла форма, накопичення КР, відношення поздовжнього до поперечного діаметра ЛВ < 2; за наявності об'ємного ефекту метастатичних ЛВ у 85 (89,5%) хворих найчастіше виявляли: прилягання до магістральних судин, органів ший; деформацію та компресію (51 пацієнт, 53,7%).

3. З'ясовано вибірккову групу, приналежність метастатичних ЛВ відносно рівня розташування первинної пухлини у хворих на РГ та її поширення згідно з категорією рТ.

4. Застосування розробленого протоколу комплексної МДКТ забезпечило підвищення показників діагностичної інформативності методу на 5–7%.

СПИСОК ВИКОРИСТАНОЇ ЛІТЕРАТУРИ

1. Лукач ЭВ, Кравченко ДА, Серезко ЮА, Логанихина ЕЮ. Возможности мультidetекторной спиральной компьютерной томографии в диагностике злокачественных опухолей гортанной части глотки. Журн ушных, носовых і горлових хвороб 2010; 4: 78–82.

2. Дикан ІМ, Козаренко ТМ, Логаніхіна КЮ. Променеві методи дослідження в діагностиці метастатично уражених лімфатичних вузлів у хворих на рак гортані. Онкологія 2012; 4 (54): 319–26.

3. Козаренко ТМ, Логаніхіна КЮ, Лукач ЕВ. Функціональні проби при мультidetекторній комп'ютерній томографії у хворих на рак гортані та гортанної частини глотки. Журнал ушних, носових і горлових хвороб 2011; 3: 47–51.

4. Прокоп М, Галански М. Спиральная и многослойная компьютерная томография: Учеб. пособие в 2 т. Москва: МЕДпресс-информ, 2009; 2. 712 с.

5. Рак в Україні, 2012–2013. Захворюваність, смертність, показники діяльності онкологічної служби. Бюл Нац канцер-реєстру України, 2014; 15.

6. Чердынцева ЕА, Новиков ВА, Чернов ВИ. Совершенствование методов диагностики регионарного метастазирования злокачественных опухолей гортани и гортаноглотки. Сиб онкол журн 2010; 2: 52.

7. Edge SB, Byrd DR, Compton CA. AJCC Cancer staging manual, 78th ed. New York: Springer, 2010. 47 p.

8. Rosenfeld L, Dykan I, Loganikhina K, Kozarenko T. MDCT-perfusiography characteristics of laryngeal cancer. Лучевая диагностика, лучевая терапия 2012; 1: 14–7.

9. Srinivasan A, Mohan S, Mukherji SK. Biologic imaging of head and neck cancer: the present and the future. Am J Nauroradiol 2012; 33 (4): 586–94.

10. Wippold FJ. Head and neck imaging: the role of CT and MRI. J Magn Reson Imaging 2007; 25 (3): 453–65.

FEATURES OF LYMPHOGENIC METASTASES OF PHARYNGEAL CANCER ACCORDING TO MULTIPLE DETECTOR COMPUTED TOMOGRAPHY

T.M. Kozarenko, K. Yu. Loganikhina

Summary. It was invented the MDCT-examination protocol of patients with pharyngeal cancer, due to this, it was clarified MDCT-semiotics of lymphogenic metastases of pharyngeal cancer, allocated the most frequent signs of tumoral invasion. We set the selective group membership of metastatic lymphatic nodes depending on localization of the primary tumor of the pharynx and its pT-category. Due to using of invented protocol of MDCT the parameters of diagnostic efficiency were increased by 5–7%.

Key Words: pharyngeal cancer, hypopharyngeal cancer, oropharyngeal cancer, nasopharyngeal cancer, diagnosis, MDCT-criteria.

Адреса для листування:

Логаніхіна К.Ю.

04050, Київ, вул. П. Майбороди, 32

ДУ «Інститут ядерної медицини та променевої діагностики НАМН України»

E-mail: katya_USV@ukr.net

Одержано: 27.10.2014