

И.П. Несина¹
 Н.П. Юрченко¹
 В.С. Свицицкий²
 Л.Г. Бучинская¹

¹Институт
 экспериментальной патологии,
 онкологии и радиобиологии
 им. Р.Е. Кавецкого
 НАН Украины

²Национальный институт
 рака МЗ Украины, Киев,
 Украина

Ключевые слова: рак яичника,
 p53, p14ARF, MDM2, PTEN,
 p21^{WAF1/CIP1}, Ki-67.

БИОЛОГИЧЕСКИЕ ОСОБЕННОСТИ СЕРОЗНОГО РАКА ЯИЧНИКА С УЧЕТОМ ЭКСПРЕССИИ БЕЛКА p53 И ЕГО МОДУЛЯТОРОВ

Цель исследования состояла в изучении экспрессии ряда белков — регуляторов клеточного цикла в опухолях с высокой и негативной экспрессией белка p53, а также в сопоставлении этих показателей с морфологическими особенностями серозного рака яичника (РЯ) и клиническими характеристиками больных. *Объект и методы:* исследованы образцы операционного материала 73 больных РЯ в возрасте от 36 до 76 лет (средний возраст $50,2 \pm 2,6$ года) с использованием морфологического, иммуногистохимического и статистического методов. *Результаты:* в серозных злокачественных опухолях яичника с высокой экспрессией белка p53 (индекс метки $> 30,0\%$) отмечена высокая экспрессия белков MDM2 ($56,9 \pm 4,5\%$), p14ARF ($12,1 \pm 3,5\%$) и низкая — PTEN ($34,8 \pm 3,5\%$) и p21^{WAF1/CIP1} ($11,0 \pm 1,7\%$), что ассоциировалось со снижением степени дифференцировки новообразования, повышением его пролиферативной активности (индекс пролиферации $31,7 \pm 3,4\%$), метастатического потенциала и значительным уменьшением количества больных с общей 5-летней выживаемостью. В отличие от этого, новообразования с негативной экспрессией белка p53 были низкопролиферирующими (индекс пролиферации $5,6 \pm 1,8\%$) и характеризовались низкой экспрессией MDM2 ($35,8 \pm 7,5\%$), p14ARF ($2,7 \pm 2,0\%$) и высокой экспрессией белков PTEN ($48,0 \pm 4,2\%$) и p21^{WAF1/CIP1} ($18,7 \pm 4,2\%$). *Выводы:* нарушение экспрессии белка p53 в клетках серозного РЯ сопровождается изменением экспрессии его модуляторов — MDM2 и p14ARF, что является важной характеристикой этих опухолей. Увеличенное количество p53-, MDM2- и p14ARF-позитивных клеток и уменьшение числа клеток с экспрессией белков PTEN и p21^{WAF1/CIP1} в злокачественных новообразованиях яичника, вероятно, может служить предиктивным показателем их агрессивности, поскольку ассоциируется с низкой степенью дифференцировки, высоким пролиферативным и метастатическим потенциалом.

ВВЕДЕНИЕ

Сегодня неоспоримым является положение относительно того, что возникновение и прогрессирование опухолей связаны с многочисленными генетическими нарушениями целого ряда сигнальных молекул, которые вовлечены в процесс злокачественной трансформации клеток [1]. В частности, известно, что в развитии рака яичника (РЯ) ведущую роль играют изменения функции белков BRCA1/BRCA2 [2, 3].

Наряду с этим в 50–80% злокачественных новообразований яичника отмечают инактивацию белка p53 [4, 5]. Причем мутационные изменения гена TP53 были выявлены в 20–60% случаев BRCA1-ассоциированного РЯ уже при I–II стадии опухолевого процесса [6, 7]. Более того, мутации гена TP53 могут присутствовать в эпителии яичников еще до появления цитологических признаков неопластического заболевания. Так, в инклюзионных

кистах яичников пациенток с герминальными мутациями гена BRCA1 выявили одновременную потерю гетерозиготности (loss of heterozygosity — LOH) гена BRCA1 и мутации в гене TP53 [7]. В некоторых случаях мутация в гене TP53 предшествовала LOH BRCA1, что сопровождалось значительным повышением пролиферативной активности в эпителии инклюзионных кист по сравнению с клетками поверхностного эпителия яичников [8].

В настоящее время известно около 100 белков, взаимодействующих с белком p53 и модифицирующих его функцию. Ключевыми модуляторами активности белка p53 являются белки MDM2 и p14ARF [9, 10]. MDM2 может непосредственно снижать транскрипционную активность гена TP53, а также уменьшать содержание белка p53 в клетке путем его полиубиквитинирования с последующей транспортировкой в протеасому, где p53 подвергается деградации. В норме транскрипцию гена

MDM2 индуцирует белок p53, и таким образом осуществляется их взаимная регуляция [9].

В то же время регулятором *MDM2*-зависимого пути деградации p53 является белок-супрессор p14ARF. Так, связываясь с N-концевыми доменами p53 или *MDM2*, p14ARF препятствует их взаимодействию, в результате этого формируется регуляторная петля, которая обеспечивает стимуляцию/ингибирование деградации белка p53. Транскрипция самого гена *p14ARF* осуществляется при действии комплексов, содержащих фактор E2F1, что способствует транслокации *p14ARF* из ядрышка в нуклеоплазму и также сопровождается стабилизацией белка p53 и активацией его супрессорной функции [9, 10].

Стабилизация белка p53 может реализоваться через *PTEN*-регулируемый PI3K/Akt-сигнальный путь. Показано, что белок-супрессор *PTEN* сдерживает экспорт белка *MDM2* из цитоплазмы в ядро и таким образом ограничивает его связывание с белком p53, то есть препятствует деградации последнего [11]. Кроме того, *PTEN* может непосредственно модулировать активность p53 путем его ацетилирования. В то же время сам белок p53 регулирует транскрипционную активность гена *PTEN* [11–13]. Вместе с тем в злокачественных новообразованиях яичника отмечают снижение экспрессии гена *PTEN* вследствие потери его гетерозиготности, частота которой составляет 28,0–40,0% [14].

Согласно результатам иммуногистохимического (ИГХ) исследования, проведенного нами ранее, среднее количество клеток с экспрессией белка p53 в злокачественных серозных опухолях яичника было высоким, в то же время в неизменном поверхностном эпителии яичников экспрессия этого маркера не выявлялась [15]. При этом в неоплазмах яичника наблюдали значительную вариабельность экспрессии онкосупрессора p53 (6,7–72,5%), и в ряде случаев количество p53-позитивных клеток не превышало 10,0%. Учитывая ключевую роль белка p53 в возникновении и развитии опухолей, можно априори предположить, что биологические особенности новообразований яичника с низкой экспрессией p53 будут отличаться от опухолей с высокой экспрессией этого белка. Поэтому проведение исследования, направленного на изучение особенностей экспрессии белка p53 в серозных аденокарциномах яичника, и выявление коррелятивных связей p53 с такими модуляторами его экспрессии, как *MDM2*, p14ARF и *PTEN*, позволят оценить роль белка не только в определении биологии опухолей яичника, но и в течении заболевания у пациентов с РЯ.

Цель настоящего исследования состояла в изучении экспрессии ряда белков — регуляторов клеточного цикла в опухолях с высокой и негативной экспрессией белка p53, а также в сопоставлении этих показателей с морфологическими особенностями серозного РЯ и клиническими характеристиками больных.

Объектом исследования были образцы операционного материала 73 больных РЯ в возрасте от 36 до 76 лет (средний возраст $50,2 \pm 2,6$ года). Все пациентки находились на лечении в научно-исследовательском отделении онкогинекологии Национального института рака МЗ Украины и дали информированное согласие на использование их операционного материала для проведения научных исследований.

Морфологическое исследование опухолей проводили на препаратах, окрашенных гематоксилином и эозином. ИГХ выявление экспрессии биомолекулярных маркеров в опухолях осуществляли на параллельных срезах с использованием первичных МкАТ: к p53 (клон DO-7), p14ARF (клон DCS-240), *MDM2* (клон SMP14), p21^{WAF1/CIP1} (клон HZ52), *PTEN* (клон 17A) и Ki-67 (клон MIB-1) («DakoCytomation», Дания). Для визуализации белков применяли систему EnVision. Окрашивание белков выполняли с помощью хромогена 3-диаминобензидинтетрахлорида («DakoCytomation», Дания). Результаты ИГХ реакции оценивали полуколичественным методом путем подсчета позитивно окрашенных клеток — индекс метки (ИМ, %). Экспрессию маркеров определяли в 1000 опухолевых клеток. Негативными значениями для всех исследованных маркеров считали ИМ = 0,0, а для p53 — ИМ < 10,0% [16, 17]. Низкими значениями экспрессии маркера считали ИМ меньше медианы (Me), а значения ИМ > Me оценивали как высокую экспрессию маркера [15]. Пролиферативный потенциал — индекс пролиферации (ИП, %) — определяли при подсчете клеток, экспрессирующих белок Ki-67. При ИП < 10,0% пролиферативный потенциал опухолей яичника расценивали как низкий, при 10,0% ≥ ИП < Me — умеренный, а при ИП ≥ Me — как высокий.

Статистическую обработку полученных результатов осуществляли при использовании пакета программ Statistica 8.0 (StatSoft, Inc.) с применением точного критерия Фишера, непараметрического критерия Крускала — Уоллиса и показателя кумулятивной выживаемости по Каплану — Мейеру. Корреляционный анализ был проведен по методу Спирмена. Достоверными считали отличия при $p < 0,05$.

РЕЗУЛЬТАТЫ И ИХ ОБСУЖДЕНИЕ

Морфологическое изучение операционного материала показало, что все исследованные новообразования яичника относились к злокачественным опухолям серозного типа и по особенностям гистологической структуры представляли собой различные варианты аденокарциномы с разной степенью дифференцировки: высокой (G1) — 7, умеренной (G2) — 31 и низкой (G3) — 35 наблюдений. У 11 пациенток установлена I–II, а у 62 — III–IV стадия опухолевого процесса (по FIGO).

Анализируя результаты ИГХ исследования, следует отметить, что количество опухолей с позитивной экспрессией большинства изученных биомолекулярных

ОРИГИНАЛЬНЫЕ ИССЛЕДОВАНИЯ

маркеров было высоким и колебалось от 76,7 до 93,2%, однако экспрессия белка p14ARF была позитивной лишь в 49,3% новообразований (табл. 1).

Таблица 1
Сводные данные экспрессии исследованных маркеров в злокачественных новообразованиях яичника

Биомолекулярные маркеры	Количество случаев с позитивной экспрессией маркера, %	Среднее количество клеток с экспрессией маркера, $M \pm m$ (индивидуальные колебания), %	Ме количество клеток с экспрессией маркера, %
p53	80,8	31,6 ± 2,3 (12,0–79,0)	30,0
MDM2	93,2	48,7 ± 4,7 (4,7–86,4)	55,7
p14ARF	49,3	10,8 ± 2,2 (12,0–47,1)	4,0
PTEN	82,2	40,8 ± 5,2 (11,0–96,9)	36,2
p21 ^{WAF1/CIP1}	91,8	13,7 ± 1,4 (1,0–56,0)	10,7
Ki-67	76,7	24,2 ± 2,3 (10,4–81,7)	22,0

При этом частота клеток, экспрессирующих определенные маркеры в опухолях разных пациентов, характеризовалась значительной индивидуальной вариабельностью и зависела от степени дифференцировки рака (рис. 1).

Так, серозные опухоли яичника низкой степени дифференцировки отличались тенденцией к уменьшению количества клеток с позитивной экспрессией белков p21^{WAF1/CIP1} (12,9 ± 2,3%) и PTEN (36,4 ± 7,6%) и достоверным увеличением количества клеток, экспрессирующих белки p53 (33,7 ± 3,5%), MDM2 (54,3 ± 7,7%) и Ki-67 (25,7 ± 2,9%), по сравнению с этими показателями в высокодифференцированных новообразованиях яичника (табл. 2).

Таблица 2
Особенности экспрессии биомолекулярных маркеров в злокачественных новообразованиях яичника разной степени дифференцировки

Маркеры	Количество клеток с позитивной экспрессией маркера, $M \pm m$, %		
	G1 (n = 7)	G2 (n = 31)	G3 (n = 35)
p53	19,7 ± 3,8	30,9 ± 3,5	33,7 ± 3,5*
MDM2	28,6 ± 6,1	49,6 ± 6,5	54,0 ± 7,5*
p14ARF	5,3 ± 2,1	11,7 ± 3,9	9,4 ± 3,0
PTEN	55,1 ± 12,7	42,3 ± 7,6	36,4 ± 7,6
p21 ^{WAF1/CIP1}	17,8 ± 3,7	13,7 ± 1,8	12,9 ± 2,3
Ki-67	9,7 ± 3,7	25,5 ± 4,1*	25,7 ± 2,9*

*Достоверная разница ($p < 0,05$) по сравнению с G1-опухолями.

При этом в 27 (37,0%) опухолях ИП не превышал 10,0%, в 13 (17,8%) — 10,0% < ИП < Me и в 33 (45,2%) случаях был выше значений Me. Поэтому важным аспектом исследования стало сопоставление экспрессии биомолекулярных маркеров в новообразованиях яичника с низкой и высокой пролиферативной активностью (рис. 2).

Установлено, что низкопролиферирующие опухоли яичника характеризовались более высоким содержанием клеток с экспрессией белков PTEN (42,4 ± 4,6%) и p21^{WAF1/CIP1} (15,8 ± 1,7%) и достоверно ($p < 0,05$) более низким — p53 (22,1 ± 3,4%),

MDM2 (35,3 ± 3,8%) и p14ARF (5,9 ± 1,3%) по сравнению с этими показателями в новообразованиях яичника с высокой экспрессией Ki-67 (соответственно 36,0 ± 3,6; 11,3 ± 1,4; 41,5 ± 4,1; 58,4 ± 4,8 и 14,8 ± 1,8%). При проведении корреляционного анализа выявлено наличие положительной связи ($R = 0,4$; $p = 0,0001$) между количеством p53- и Ki-67-позитивных клеток, что, по-видимому, отражает значение белка p53 в определении темпа роста серозного РЯ. На основании этого можно предположить, что экспрессия белков — регуляторов клеточного цикла будет не только ассоциироваться с уровнем пролиферации серозных опухолей яичника, но и зависеть от уровня экспрессии белка p53. Для подтверждения последнего определено количество клеток с экспрессией изученных биомолекулярных маркеров в новообразованиях яичника с негативной и высокой экспрессией p53 (табл. 3).

Таблица 3
Сопоставление экспрессии биомолекулярных маркеров в опухолях яичника с негативной и высокой экспрессией белка p53

p53	Количество клеток с экспрессией маркеров, $M \pm m$, %				
	MDM2	p14ARF	PTEN	p21 ^{WAF1/CIP1}	Ki-67
ИМ < 10,0% (n = 14)	35,8 ± 7,5	2,7 ± 2,0	48,0 ± 4,2	18,7 ± 4,2	5,7 ± 1,8
ИМ > 30,0% (n = 38)	56,9 ± 4,5	12,1 ± 3,5	34,8 ± 3,5	11,4 ± 1,4	31,7 ± 3,4
p	p = 0,031	p = 0,119	p = 0,25	p = 0,075	p = 0,00004

Как свидетельствуют представленные данные, опухоли яичника, в которых содержание p53-позитивных клеток составило < 10,0%, характеризовались более низкой экспрессией белков MDM2, p14ARF и маркера пролиферирующих клеток — Ki-67, а также высокой — белков PTEN и p21^{WAF1/CIP1} по сравнению с этими показателями в новообразованиях с высокой экспрессией p53.

Принимая во внимание существование непосредственной функциональной связи между белками p53, p14ARF и MDM2, мы провели анализ экспрессии белков p53 и MDM2 в опухолях, негативных по экспрессии белка p14ARF (50,7% случаев, ИМ = 0) и с высокой (ИМ > 4,0) экспрессией этого маркера (рис. 3).

Показано, что в опухолях, не экспрессирующих белок p14ARF, выявляют более низкую экспрессию как MDM2 (44,0 ± 3,6%), так и p53 (22,5 ± 3,0%), по сравнению с этими показателями в новообразованиях с высокой экспрессией p14ARF, в которых среднее количество клеток с экспрессией MDM2 и p53 составило соответственно 58,2 ± 4,3 и 33,8 ± 3,2%. Кроме того, в опухолях с высокой экспрессией p14ARF выявлено значительную позитивную корреляционную связь ($R = 0,54$; $p = 0,051$) между экспрессией белка p53 и MDM2.

При сопоставлении клинико-морфологических характеристик больных РЯ установлено, что в группе пациенток с негативной экспрессией p53 почти в два раза чаще регистрировали высокодифференцированные новообразования и I–II стадию опухо-

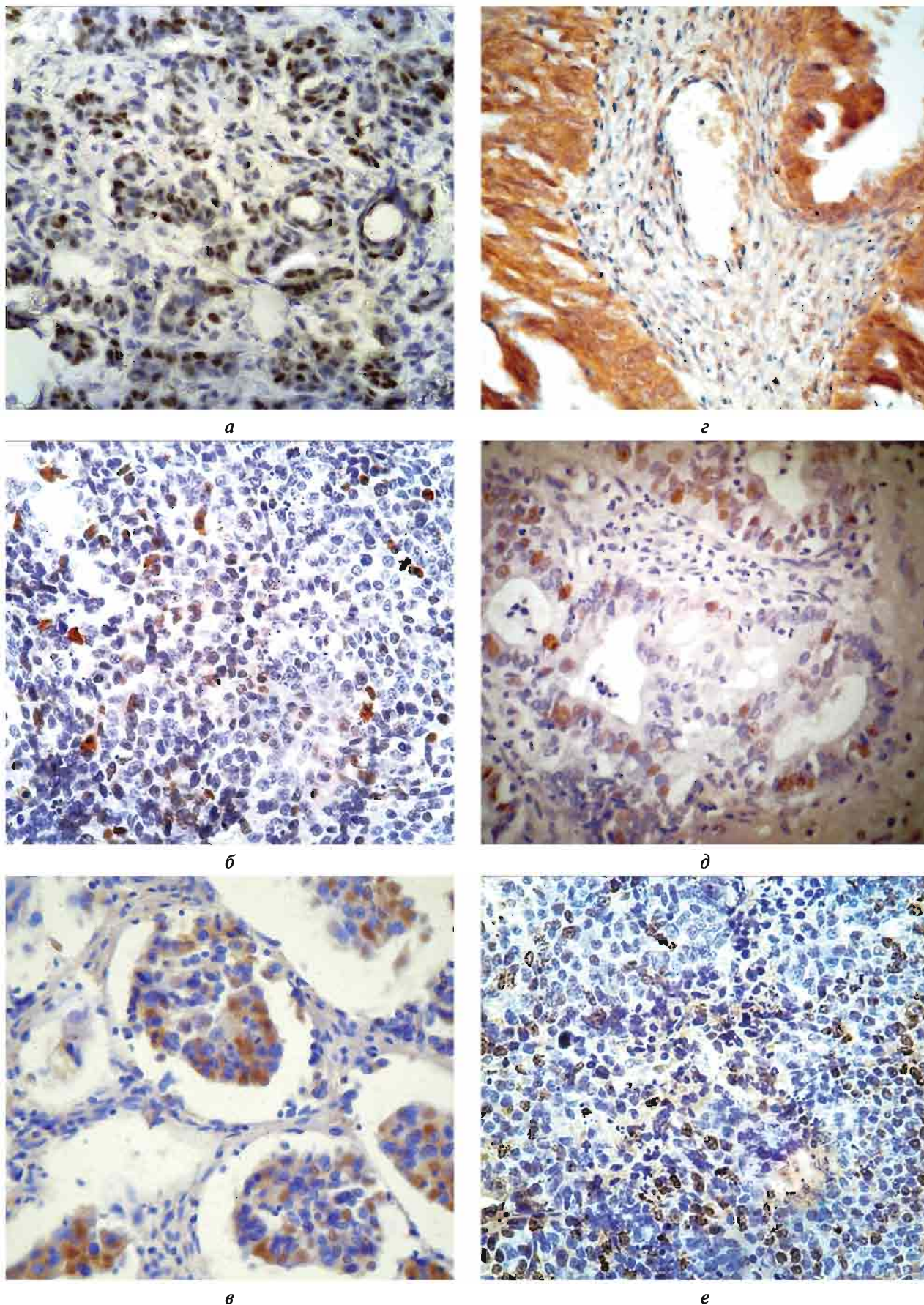


Рис. 1. ИГХ детекция белков в опухолях яичника разной степени дифференцировки: *a* — p53 (G2); *б* — p14ARF (G3); *в* — MDM2 (G2); *г* — PTEN (G2); *д* — p21^{WAF1/CIP1} (G3); *е* — Ki-67 (G3). Ув. × 200

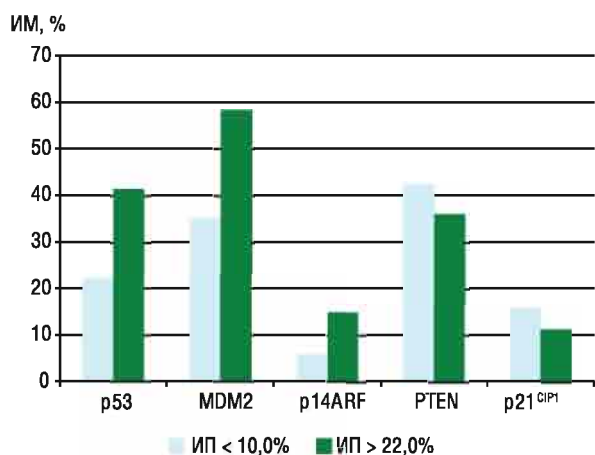


Рис. 2. Частота клеток с экспрессией белков MDM2, p14ARF, PTEN и p21^{WAF1/CIP1} в опухолях яичника с различной пролиферативной активностью

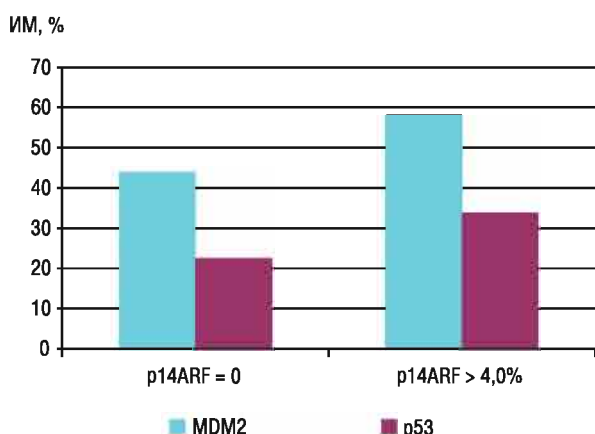


Рис. 3. Сопоставление частоты клеток, экспрессирующих p53 и MDM2, в опухолях больных РЯ с негативной и высокой экспрессией белка p14ARF

левого процесса по сравнению с этими показателями у больных с высокой экспрессией p53 (табл. 4).

Кроме того, в группе пациенток с отсутствием экспрессии p53 отмечено достоверное уменьшение количества случаев развития метастазов в регионарных лимфатических узлах и значительное увеличение числа больных с общей 5-летней выживаемостью. Аналогичные результаты получены белорусскими исследователями, которые показали, что повышение уровня экспрессии p53 существенно чаще отмечалось при наличии метастазов карциномы и сочеталось со снижением общей выживаемости больных серозным РЯ [16].

Таким образом, полученные данные показали, что серозный РЯ характеризуется значительной вариабельностью экспрессии белка p53 и его модуляторов. В опухолях с высокой экспрессией p53 зафиксировано нарушение функционирования регуляторной петли MDM2-p53-p14ARF. На значительное повышение экспрессии этих белков в солидных опухолях указывают и другие исследователи, которые продемонстрировали, что в сквамозно-клеточной

карциноме пищевода гиперэкспрессия p53 позитивно коррелирует с экспрессией MDM2 и p14ARF [18].

Таблица 4

Клинико-морфологические характеристики больных серозным РЯ

Клинико-морфологические показатели	Количество случаев с различной экспрессией p53 в опухолях, %		p
	ИМ < 10,0%	ИМ > 30,0%	
Степень дифференцировки опухоли:			
G1	14,3	7,5	0,1625
G2	35,7	37,5	0,7691
G3	50,0	55,0	0,5712
Стадия опухолевого процесса (FIGO):			
I-II	21,4	10,5	0,0494
III	57,1	71,1	0,0551
IV	21,4	18,4	0,7215
Наличие метастазов:			
нет	50,0	23,7	0,0002
есть	50,0	76,3	
Общая 5-летняя выживаемость, %	72,5	39,9	0,0249

Учитывая концепцию двух патогенетических вариантов РЯ, можно предположить, что в случаях с высокой экспрессией белка p53 в опухоли нарушение функции гена *TP53* было ранним событием, и не исключено, что это стало одной из причин малигнизации поверхностного эпителия яичника [8]. Подтверждением последнего являются данные литературы, согласно которым в 50–80% случаях серозного РЯ выявляют мутации гена *TP53*, что определяет развитие новообразований высокой степени злокачественности [4–7]. В нашем исследовании наибольшее число клеток с экспрессией p53 отмечено в случаях высокопролиферирующих опухолей яичника и низкой степени дифференцировки с метастазами. Молекулярными особенностями таких опухолей было увеличение количества клеток с экспрессией белков MDM2 и p14ARF и уменьшение числа клеток, экспрессирующих белки PTEN и p21^{WAF1/CIP1}. Возможно, причиной тандемного повышения экспрессии MDM2 и p53 являются мутационные (или эпигенетические) модификации молекулы p53, которые приводят не только к потере супрессорной функции белка, но и преобразованию его структуры, что препятствует связыванию белка MDM2 с респонсивными элементами молекулы p53. В результате этого нарушается процесс убиквитинлигазной деградации p53, и количество как p53, так и MDM2 возрастает [9].

В то же время повышение пролиферативной активности РЯ может быть следствием гиперэстрогении, поскольку эта форма рака является гормонозависимой [19]. При повышенном содержании эстрогенов и высокой экспрессии MDM2 возрастает экспрессия эстрогеновых рецепторов, которые способны ингибировать транскрипционную активность гена *TP53*, вследствие чего активируется темп роста РЯ [20]. В наших предыдущих исследовани-

ях было показано, что в высокопролиферирующих опухолях яичника отмечена высокая экспрессия рецепторов эстрогенов и низкая — прогестерона [21].

Еще одной важной характеристикой серозных опухолей яичника с высокой экспрессией p53 является преимущественно высокая экспрессия белка p14ARF. Причем значительное увеличение количества клеток с экспрессией белка p14ARF было выявлено в умеренно- и низкодифференцированных РЯ, а также в высокопролиферирующих новообразованиях. Это позволяет гипотетически предположить, что накопление белка p14ARF в клетках серозной аденокарциномы яичника является одним из факторов, способствующих прогрессированию опухоли. Возможно, потеря супрессорных функций белка p14ARF обусловлена изменениями в гене *CDKN2a*, который кодирует два белка: p16^{INK4a} и p14ARF — продукты альтернативной рамки считывания [9, 22]. Вследствие делеции и точечных мутаций в гене *CDKN2a* происходит инактивация супрессорной функции как p16^{INK4a}, так и p14ARF. Следует отметить, что в наших предыдущих работах сказано о повышении экспрессии белка p16^{INK4a} в низкодифференцированных серозных опухолях яичника [23].

Выявленное нами снижение частоты PTEN-позитивных клеток в высокопролиферирующих и низкодифференцированных опухолях яичника ассоциировалось с увеличением количества клеток, экспрессирующих MDM2. По мнению ряда авторов, именно снижение активности белка PTEN влечет за собой повышение экспрессии MDM2 [11–13]. При исследовании p53-негативных опухолей оказалось, что большое количество PTEN-позитивных клеток выявляют именно в этих случаях рака.

В отличие от опухолей с высокой экспрессией белка p53, аденокарциномы яичника с негативной экспрессией этого маркера, вероятно, относятся к новообразованиям, в которых злокачественная трансформация эпителия происходила по другому сценарию. Не исключено, что патогенез таких опухолей связан с мутационными изменениями генов, ответственных за репарацию неспаренных оснований ДНК (mismatch repair — *MMR*), или генов *KRAS*, *BRAF*, *ERBB2* [4, 24].

При этом негативная экспрессия p53 в таких опухолях не была связана с потерей двух аллелей гена *TP53*, то есть наличием null мутации, поскольку эти новообразования характеризовались низкой пролиферативной активностью и высокой экспрессией белка-супрессора p21^{WAF1/CIP1} [25]. В то же время в p53-негативных опухолях выявлено уменьшение количества клеток с позитивной экспрессией белков MDM2 и p14ARF. Низкую экспрессию белка p53 в злокачественных опухолях яичника, которая ассоциируется с высокой экспрессией белка p21^{WAF1/CIP1} и увеличением продолжительности жизни больных, отмечают и другие исследователи. Они подчеркивают высокую степень злокачественности и снижение выживаемости пациенток с серозными опухолями

яичника с позитивной экспрессией белка p53 и негативной — белков-супрессоров циклинзависимых киназ p21^{WAF1/CIP1} и p27^{KIP1} [17, 26–30].

Таким образом, серозный РЯ с фенотипом p53⁻/MDM2⁺/p14ARF⁺ характеризуется высокой степенью дифференцировки и низкой пролиферативной активностью, что обуславливает повышение общей выживаемости больных с такими новообразованиями. В отличие от этого, опухоли с фенотипом p53⁺/MDM2⁺/p14ARF⁺, вероятно, будут более автономны и агрессивны.

ВЫВОДЫ

1. Нарушение экспрессии белка p53 в клетках серозного РЯ сопровождается изменением экспрессии его модуляторов — MDM2 и p14ARF, что является важной характеристикой этих опухолей.

2. Увеличенное количество p53-, MDM2- и p14ARF-позитивных клеток и уменьшение числа клеток с экспрессией белков PTEN и p21^{WAF1/CIP1} в злокачественных новообразованиях яичника ассоциируется с низкой степенью дифференцировки, высоким пролиферативным и метастатическим потенциалом и, вероятно, может служить предиктивным показателем их агрессивности.

3. Полученные данные о молекулярно-биологических особенностях серозного РЯ могут быть использованы при назначении больным обоснованной послеоперационной терапии.

СПИСОК ИСПОЛЬЗОВАННОЙ ЛИТЕРАТУРЫ

1. Hanahan D, Weinberg RA. Hallmarks of cancer: the next generation. *Cell* 2011; 144: 646–74.
2. Lynch HT, Casey MJ, Snyder C, et al. Hereditary ovarian carcinoma: heterogeneity, molecular genetics, pathology, and management. *Mol Oncol* 2009; 3 (9): 97–137.
3. Russo A, Calò V, Bruno L, et al. Hereditary ovarian cancer. *Oncol Hematol* 2009; 69: 28–44.
4. Kurman RJ. Origin and molecular pathogenesis of ovarian high-grade serous carcinoma. *Ann Oncol* 2013; 24 (Suppl 10): 16–21.
5. Bernardini MQ, Baba T, Lee PS, et al. Expression signatures of *TP53* mutations in serous ovarian cancers. *BMC Cancer* 2010; 10: 237.
6. Crum CP, Drapkin R, Kindelberger D, et al. Lessons from BRCA: The tubal fimbria emerges as an origin for pelvic serous cancer. *Clin Med Res* 2007; 5 (1): 35–44.
7. Landen CNJ, Birrer MJ, Sood AK. Early events in the pathogenesis of epithelial ovarian cancer. *J Clin Oncol* 2008; 26: 995–1005.
8. Pothuri B, Leitao MM, Levine DA, et al. Genetic analysis of the early natural history of epithelial ovarian carcinoma. *PLoS ONE* 2010; 5 (4): e10358.
9. Дакс АА, Мелино Д, Барлев НА. Роль различных E3-убиквитинлигаз в регуляции активности онкосупрессора p53. *Цитология* 2013; 55 (10): 673–87.
10. Пимкина ЮС, Доросевич АЕ. Роль опухолевого супрессора ARF в онкогенезе. *Арх Пат* 2009; 71 (1): 60–3.
11. Kitagishi Y, Matsuda S, Minami A, et al. Regulation in cell cycle via p53 and PTEN tumor suppressors. *Cancer Stud Mol Med Open J* 2014; 1 (1): 1–7.
12. Salmena L, Carracedo A, Pandolfi P. Tenets of PTEN tumor suppression. *Cell* 2008; 133: 403–14.

13. Blanco-Aparicio K, Renner O, Leal JFM, Carnero A. Pten, more than AKT pathway. *Carcinogenesis* 2007; **25** (7): 1379–86.
14. Kolasa IK, Rembiszewska F, Janiec-Jakowska A, *et al.* *PTEN* mutation, expression and LOH at its locus in ovarian carcinomas *K-RAS* and *BRCA1* mutations. *Gynecol Oncol* 2006; **103**: 692–7.
15. Buchynska LG, Nesina IP, Yurchenko NP, Bilyk OO, *et al.* Expression of p53, p21^{waf1/cip1}, p16^{ink4a} and Ki-67 proteins in serous ovarian tumors. *Exp Oncol* 2007; **29** (1): 49–53.
16. Лялик СА, Шульга АВ, Басинский ВА. Комплексная оценка прогностической значимости клинико-морфологических и иммуногистохимических показателей при раке яичников. Мед-биол пробл жизнедеятельности 2010; **1** (3): 89–93.
17. Shivakumar S, Shobha HR, Kaur J. Correlation of clinicopathological parameters of epithelial ovarian carcinomas with expression of p53. *Int J Sci Stud* 2015; **3** (2): 85–90.
18. Cheng T-H, Hsu P-K, Li A F-Y, *et al.* Correlation of p53, MDM2 and p14^{ARF} protein expression in human esophageal squamous cell carcinoma. *J Cancer Res Clin Oncol* 2009; **135** (11): 1577–82.
19. Воробьева ЛИ, Свиницкий ВС, Ткаля ЮГ. Гормональный канцерогенез и обоснование применения гормональной терапии в лечении больных раком яичника. *Клин Онкол* 2013; **1**: 58–64.
20. Brekman A, Singh KE, Polotskaya A, *et al.* p53-independent role of Mdm2 in estrogen-mediated activation of breast cancer cell proliferation. *Breast Cancer Res* 2011; **13**: R3 (<http://breastcancerresearch/content/13/1/R3/>).
21. Buchynska LG, Iurchenko NP, Grinkevych VM, *et al.* Expression of the estrogen and progesterone receptors as prognostic factor in serous ovarian cancer. *Exp Oncol* 2009; **31** (1): 48–52.
22. Васильева ОВ, Толмачева ЕН, Малиновская ЕА и др. Анализ статуса метилирования генов контроля клеточного цикла (p14ARF, CDKN2B и RB1) при раке молочной железы. *Сиб онкол журн* 2008; **1**: 25–6.
23. Bilyk OO, Pande NT, Buchynska LG. Analysis of p53, p16INK4a, pRb and Cyclin D1 expression and human papillomavirus in primary ovarian serous carcinomas. *Exp Oncol* 2011; **33** (3): 150–6.
24. Vang R, Shih I-M, Kurman RJ. Ovarian low-grade and high-grade serous carcinoma. Pathogenesis, clinicopathologic and molecular biologic features, and diagnostic problems. *Adv Anat Pathol* 2009; **16** (5): 267–82.
25. Szybka M, Zawlik I, Kulczycka D, *et al.* Elimination of wild-type P53 mRNA in glioblastomas showing heterozygous mutations of P53. *Brit J Cancer* 2008; **98**: 1431–3.
26. de Graeff P, Hall J, Crijns APG, *et al.* Factors influencing p53 expression in ovarian cancer as a biomarker of clinical outcome in multicentre studies. *Brit J Cancer* 2006; **95**: 627–33.
27. Skirnisdottir I, Seidal T. Association of p21, p21 p27 and p21 p53 status to histological subtypes and prognosis in low-stage epithelial ovarian cancer. *Cancer Genom Proteom* 2013; **10**: 27–34.
28. Rechsteiner M, Zimmermann AK, Wild PJ, *et al.* TP53 mutations are common in all subtypes of epithelial ovarian cancer and occur concomitantly with KRAS mutations in the mucinous type. *Exp Mol Pathol* 2013; **95** (2): 235–41.
29. Peirce SK, Findley HW. Targeting the MDM2–p53 interaction as a therapeutic strategy for the treatment of cancer. *Cell Health Cytoskel* 2010; **2**: 49–58.
30. Brachova P, Mueting SR, Carlson MJ, *et al.* TP53 oncomorphic mutations predict resistance to platinum- and taxane-based standard chemotherapy in patients diagnosed with advanced serous ovarian carcinoma. *Int J Oncol* 2015; **46**: 607–18.

BIOLOGICAL FEATURES OF SEROUS OVARIAN CANCER WITH REGARD TO THE p53 EXPRESSION AND ITS MODULATORS

I.P. Nesina, N.P. Iurchenko, V.S. Svintsitsky,
L.G. Buchynska

Summary. Aim: this study was devoted to investigate the expression of some regulatory proteins of cell cycle in tumors with p53 high and negative expression, and comparison of these indices with both morphological characteristics of serous ovarian cancer (OC) and patients' clinical characteristics. **Object and methods:** samples from operational material of 73 OC patients aged from 36 to 76 years (mean age 50.2 ± 2.6 years), were examined using morphological, immunohistochemical and statistical methods. **Results:** in serous ovarian tumors with high p53 expression (label index > 30.0%) we observed high expression of MDM2 proteins (56.9 ± 4.5%) and p14ARF (12.1 ± 3.5%), low expression of PTEN (34.8 ± 3.5%) and p21^{WAF1/CIP1} (11.0 ± 1.7%). It was associated with tumor differentiation degree decrease, its proliferative activity (proliferation index 31.7 ± 3.4%) and metastatic potential elevation, and significant reduction in the number of patients with total 5-year survival. In contrast, ovarian tumors with negative p53-expression were low proliferative neoplasms (proliferation index 5.6 ± 1.8%), and were characterized by low expression of MDM2 (35.8 ± 7.5%), p14ARF (2.7 ± 2.0%) and high expression of PTEN (48.0 ± 4.2%) and p21^{WAF1/CIP1} (18.7 ± 4.2%). **Conclusion:** changes of protein p53 expression in serous OC cells is accompanied by altered expression of its modulators — MDM2 and p14ARF, which is the important feature of these tumors. We can assume that high amounts of p53-, MDM2- and p14ARF-positive cells and decreased amounts of cells with PTEN and p21^{WAF1/CIP1} expression in ovarian malignant tumors probably may serve as predictive indicator of their aggressiveness, as it is associated with low tumor differentiation degree and high proliferative and metastatic potential.

Key Words: ovarian cancer, p53, p14ARF, MDM2, PTEN, p21^{WAF1/CIP1}, Ki-67.

Адрес для переписки:

Несина И.П.
03022, Киев, ул. Васильковская, 45
Институт экспериментальной патологии,
онкологии и радиобиологии
им. Р.Е. Кавецкого НАН Украины
E-mail: inesina@mail.ru

Получено: 29.10.2015