

УДК 617.736–002.16–053.9+617.726–005–085

Медикаментозная коррекция ингибиторами ангиогенеза при гемодинамических нарушениях в сосудистой оболочке у пациентов с экссудативной формой возрастной макулярной дегенерации

А. Р. Король, к. мед. н., Н. И. Храменко, к. мед. н., О. С. Задорожный, к. мед. н., Т. Б. Кустрин

ГУ «Институт глазных болезней и тканевой терапии им. В. П. Филатова НАМН Украины», г. Одесса, Украина

Ключевые слова: возрастная дегенерация макулы, реоофтальмография, медикаментозное противоишемическое лечение.

Ключові слова: вікова дегенерація макули, реоофтальмографія, медикаментозне противоишемічне лікування.

Під спостереженням знаходилося 118 пацієнтів (130 очей) з субретинальною неоваскулярною мембраною при екссудативній формі вікової макулярної дегенерації (ВМД). Лікування ранибізумабом проводилось 74 пацієнтам (84 ока), 44 пацієнтам (46 очей) — пегантонібом натрію. Пацієнти перебували під наглядом протягом 1 року, оцінка стану проводилась до початку лікування, через 1, 3, 6 та 12 місяців після початку лікування. Встановлено, що медикаментозне протиішемічне лікування при екссудативній формі ВМД та порушеннях кровообігу в судинній оболонці доцільно для доповнення основної терапії інгібіторами ангиогенезу та дозволяє на три місяці раніше незалежно від застосовуваного інгібітора ангиогенезу, відновити кровонаповнення ока.

Medicinal correction with angiogenesis inhibitors of hemodynamic disorders in choroid in patients with the exudative form of age-related macular degeneration

А. R. Korol, N. I. Khramenko, O. S. Zadorozhnyy, T. B. Kustrin

SI «Filatov Institute of Eye Diseases and Tissue Therapy of National Academy of Medical Sciences of Ukraine»

Key words: age-related macular degeneration, rheophthalmography, medicamentous treatment.

Antiischemic medicamentous treatment of wet AMD and hemodynamic disturbances in choroid is advisable to supplement the primary of anti-VEGF therapy. It allows for 3 months ahead recovering blood circulation in the eye.

Введение. В предыдущих наших публикациях было показано, что у всех пациентов с экссудативной формой возрастной макулярной дегенерации (ВМД) присутствует нарушение кровообращения в сосудистой оболочке по данным реоофтальмографии, а у части пациентов выявляются зоны гипоперфузии в сосудистой оболочке макулярной области по данным флюоресцентной ангиографии. Эти показатели в совокупности с данными об остроте зрения, возрасте пациента и площади поражения позволили разделить экссудативную ВМД по степени тяжести заболевания на легкую и тяжелую [1, 2].

В работах Н. В. Пасечниковой и В. А. Науменко было доказано, что эффективность лечения диабетического макулярного отека зависит от состояния кровообращения в сосудистой оболочке глаза [3, 4]. Также известно, что лечение экссудативной формы ВМД неселективными ингибиторами факторов роста эндотелия сосудов (бевацизумаб, ранибизумаб)

приводит к нарушению кровообращения в сосудах глаза [5, 6].

В представленной работе изучается изменение кровообращения в динамике после интравитреального введения ингибиторов ангиогенеза у пациентов с экссудативной формой ВМД и приводится обоснование для применения медикаментозной коррекции нарушений гемодинамики.

Цель: изучить целесообразность медикаментозной коррекции гемодинамических нарушений в сосудистой оболочке у пациентов с экссудативной формой ВМД в ходе лечения ингибиторами ангиогенеза.

Материал и методы

Под наблюдением находились 118 пациентов (130 глаз) с экссудативной формой ВМД и наличием субфовеальной субретинальной неоваскулярной мембраны (СНМ). Лече-

© А. Р. Король, Н. И. Храменко, О. С. Задорожный, Т. Б. Кустрин, 2013

ние ранибизумабом проводилось 74 пациентам (84 глаза), 44 пациентам (46 глаз) — пегаптонибом натрия.

Пациенты наблюдались на протяжении 1 года, оценка состояния проводилась до начала лечения, через 1, 3, 6 и 12 месяцев после начала лечения. Кроме базовых офтальмологических обследований всем пациентам выполнялась ФАГ и оптическая когерентная томография (ОКТ) макулярной области, а также реоофтальмография (РОГ) — кровенаполнение (RQ,‰) и эластотонические свойства сосудов (α/T).

Поскольку ранее была показана неоднородность пациентов по множеству признаков и выделены степени тяжести нарушений, отражающих выраженность клинической картины экссудативной формы ВМД, то эффективность лечения анализировали в зависимости от степени тяжести заболевания.

Лечение состояло в применении интравитреальных инъекций ранибизумаба и пегаптониба натрия в стандартных дозировках. Режим введений был следующим: в группе ранибизумаба вводилось 0,5 мг препарата в 0,05 мл раствора, 1 раз в 4 недели, в группе пегаптониба — 0,3 мг в 0,09 мл раствора, 1 раз в 6 недель. Критерием для повторного введения служили признаки персистенции СНМ по ФАГ, наличие отека сетчатки или отслойки нейрорепителлия в фовеальной области по ОКТ. Нарушение кровообращения отмечено в 88 глазах. В группе пациентов, получавших ранибизумаб, нарушение кровообращения было выявлено в 56 глазах, медикаментозное лечение (МЛ) было проведено в 11 случаях. В группе с пегаптонибом натрия нарушение кровообращения выявлено в 32 глазах, в 27 случаях проводилось МЛ. МЛ с противоишемической целью включало в себя ноотропные, антиоксидантные, повышающие устойчивость к гипоксии и улучшающие микроциркуляцию препараты.

Результаты и их обсуждение

По исходным данным показателей кровоснабжения у больных экссудативной формой ВМД были

выделены три уровня значений РОГ — сниженные относительно нормальных значений, нормальные значения и повышенные относительно возрастных норм. У большинства больных исследуемой группы реографический коэффициент был снижен — 100 глаз (76,9 %). Нормальные значения отмечены только в 19 глазах (14,6 %), в 11 глазах (8,5 %) отмечено повышенное значение реографического коэффициента.

Эласто-тонические свойства сосудов у большинства больных были нарушены (124 глаза, 95,4 %). При этом изменения эласто-тонических свойств носили разнонаправленный характер, в 66 глазах (50,8 %) отмечено снижение α/T относительно возрастной нормы, а в 58 глазах (44,6 %) повышение.

В динамике лечения пациентов ингибиторами ангиогенеза реографический коэффициент изменялся следующим образом: после первой инъекции показатель RQ снижался: в группе ранибизумаба значимо с $(2,46 \pm 0,11) \%$ до $(1,96 \pm 0,09) \%$ ($M \pm m$, $p=0,0005$), а в группе пегаптониба — незначимо $(2,04 \pm 0,15) \%$ до $(1,87 \pm 0,13) \%$ ($M \pm m$, $p=0,71$) (рис. 1).

Далее в группе ранибизумаба RQ постепенно повышался, сначала на 3-м и 6-м месяцах недостоверно относительно снижения после первой инъекции — $p=0,95$ и $p=0,21$ соответственно, а на 12 месяце статистически значимо — до $(2,29 \pm 0,09) \%$ ($M \pm m$, $p=0,05$). К тому же на 12-м месяце этот показатель становится несколько меньше исходного ($p=0,17$).

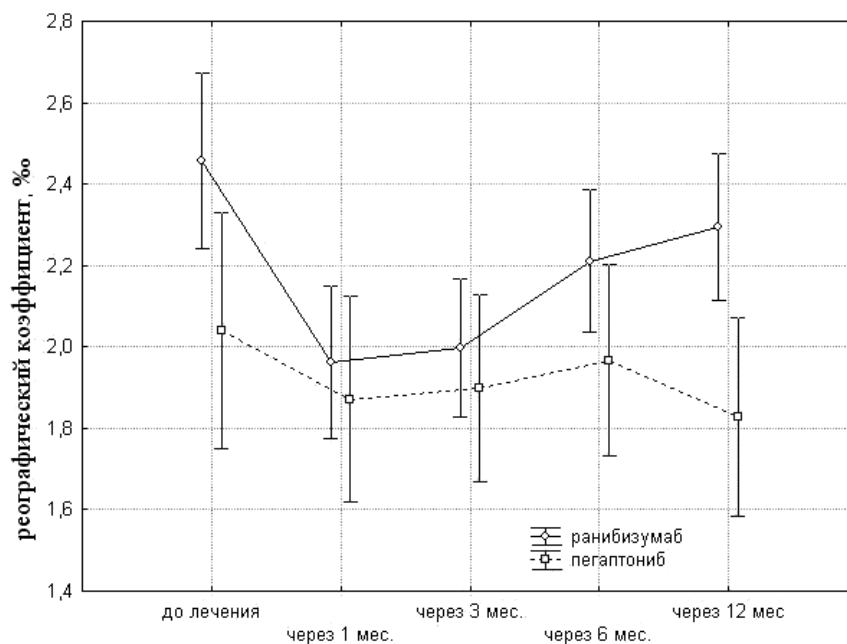


Рис. 1. Динамика реографического коэффициента при лечении пациентов с экссудативной формой ВМД ингибиторами ангиогенеза на протяжении 12 месяцев.

В группе пегаптониба дальнейшие колебания RQ были статистически незначимыми, т.е. на всем протяжении лечения и наблюдения его средние значения не отличались от исходного среднего показателя.

Далее был проведен анализ изменения реографического коэффициента в зависимости от наличия медикаментозной противоишемической терапии.

В обеих группах пациентов, получавших ранибизумаб, было отмечено снижение как исходного среднего показателя RQ, так и среднего RQ через 1 месяц после первого применения препарата.

При проведении сравнения исходного реографического коэффициента и на 3-м месяце наблюдения в группе без медикаментозного лечения, было выявлено его достоверное снижение до $(1,99 \pm 0,89) \%$ (SD, $p=0,001$). В группе без медикаментозного лечения начало повышения RQ отмечено только с 6-го месяца наблюдения и стабилизация до 12-го месяца (рис. 2).

При сравнении данного показателя спустя 3 месяца в группе больных, получавших ранибизумаб, изменений его показателя относительно исходного не отмечено — $(2,03 \pm 0,69) \%$ и $(2,1 \pm 0,74) \%$ (SD, $p=0,83$) соответственно. Дальнейшие колебания кровенаполнения статистически значимо не отличались ни от уровня на 3-м месяце, ни от исходного.

Таким образом, в группе пациентов с экссудативной формой ВМД и нарушением кровообращения в хориоидее, получавших препарат ранибизумаб, проведение дополнительной медикаментозной противоишемической терапии позво-

лило на 3 месяца раньше восстановить кровенаполнение глаза в сравнении с группой, не получавшей такой терапии.

В группе с пегаптонибом было выявлено исходное снижение показателя RQ у большинства больных и продолжение снижения через 1 месяц после первой инъекции препарата вне зависимости от проведения медикаментозного лечения.

При проведении запланированного сравнения исходного среднего значения реографического коэффициента и на 3-м месяце наблюдения в группе без медикаментозного лечения, было выявлено его достоверное снижение до $(1,85 \pm 0,64) \%$ (SD, $p=0,04$). В группе без медикаментозного лечения начало повышения RQ отмечено только с 6-го месяца наблюдения и стабилизация до 12-го месяца (рис. 3).

При проведении запланированного сравнения на срок наблюдения 3 месяца в группе больных с пегаптонибом, получавших медикаментозное лечение, изменения показателя относительно исходного не отмечено — $(1,91 \pm 0,61) \%$ и $(1,93 \pm 0,63) \%$ (SD, $p=0,86$) соответственно. Дальнейшие колебания кровенаполнения статистически значимо не отличались ни от уровня на 3-м месяце, ни от исходного.

Таким образом, в группе пациентов с экссудативной формой ВМД и нарушением кровообращения в хориоидее, получавших препарат пегаптониб, проведение дополнительной медикаментозной противоишемической терапии позволило на 3 месяца раньше восстановить кровенаполнение глаза в сравнении с группой, не получавшей такой терапии.

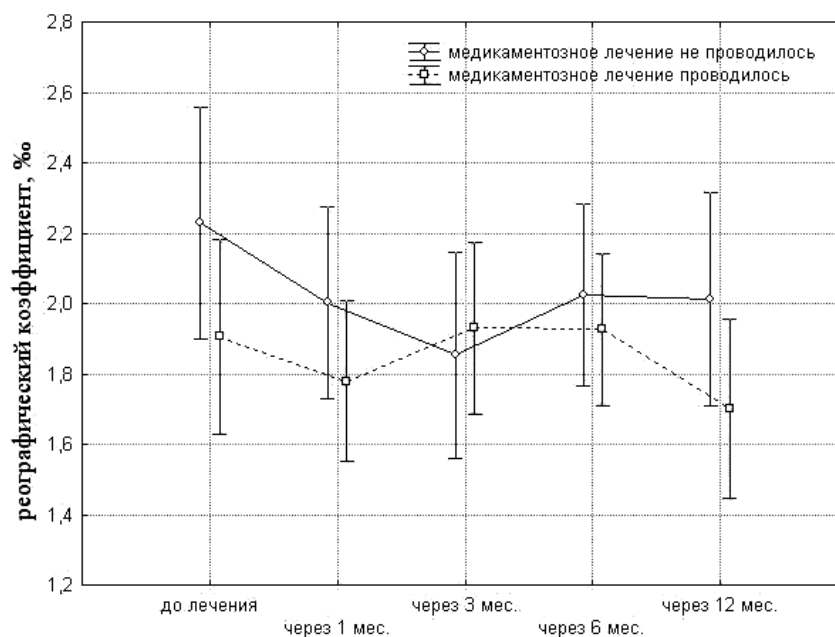


Рис. 2. Динамика показателя RQ при применении ранибизумаба у пациентов с экссудативной формой ВМД в зависимости от проведения медикаментозного лечения.

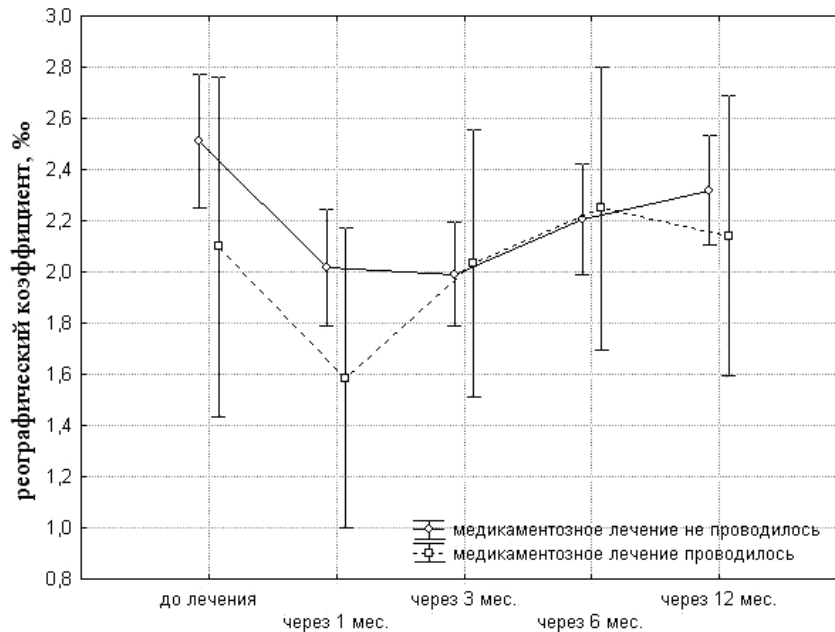


Рис. 3. Динамика показателя RQ при применении пегаптониба у пациентов с экссудативной формой ВМД в зависимости от проведения медикаментозного лечения.

Следовательно, можно заключить, что медикаментозное лечение при экссудативной форме ВМД и нарушении кровообращения в хориоидее позволяет дополнить основную терапию ингибиторами ангиогенеза, направленную на прекращение кровообращения в новообразованных сосудах СНМ. Такая терапия позволяет на 3 месяца раньше вне зависимости от применяемого ингибитора ангиогенеза восстановить кровенаполнение глаза.

Исследования эласто-тонических свойств сосудов при экссудативной форме ВМД и применении ингибиторов ангиогенеза были затруднены из-за разнонаправленных изменений α/T . Статистическая обработка не выявила значимых изменений α/T в группах применения медикаментозного лечения или без него.

Toklu Y. с соавторами при проведении цветной доплерографии больным с экссудативной формой ВМД после интравитреального введения бевацизумаба отметили снижение скорости кровотока в центральной артерии сетчатки и в задней цилиарной артерии, повышение коэффициента сопротивления в этих же сосудах в раннем послеоперационном периоде, который восстанавливался через 1 месяц [6].

Yamazaki T. с соавторами при помощи спектральной оптической когерентной томографии изучали изменения толщины сосудистой оболочки субфовеально после интравитреальных инъекций ранибизумаба при экссудативной форме ВМД. Полученные данные свидетельствуют о том, что толщина сосудистой оболочки снижается после интравитреальных инъекций ранибизумаба у больных ВМД [7].

Таким образом, наше исследование дополняет ранее полученные данные о влиянии ингибиторов ангиогенеза на сосудистую оболочку глаза в том плане, что интравитреальные инъекции ингибиторов ангиогенеза могут оказывать действие не только на кровоток в СНМ, но также и на всю сосудистую оболочку.

Полученные данные о снижении кровенаполнения сосудистого тракта у больных экссудативной формой ВМД после интравитреального введения ингибиторов ангиогенеза, более быстрое восстановление кровенаполнения глаза при назначении противоишемического МЛ подтверждают целесообразность применения медикаментозной коррекции гемодинамических нарушений, возникающих на фоне использования ингибиторов ангиогенеза.

Выводы

1. При интравитреальном введении ранибизумаба больным экссудативной формой ВМД кровенаполнение через 1 месяц после первой инъекции значительно снижается с 2,46% до 1,96% ($p=0,0005$), а при введении пегаптониба кровенаполнение через 1 месяц после первой инъекции снижается незначительно — с 2,04% до 1,87% ($p=0,71$).

2. Медикаментозное противоишемическое лечение при экссудативной форме ВМД и нарушении кровообращения в сосудистой оболочке целесообразно для дополнения основной терапии ингибиторами ангиогенеза и позволяет на 3 месяца раньше вне зависимости от применяемого ингибитора ангиогенеза восстановить кровенаполнение глаза.

Литература

1. **Король А. Р.** Гемодинамика глаза и нарушение кровоснабжения в сосудистой оболочке глаза у больных экссудативной формой возрастной дегенерации макулы / А. Р. Король, Н. И. Храменко, Т. Б. Кустрин // Офтальмол. журн. — 2012. — № 6. — С. 43–46.
2. **Король А. Р.** Классификация экссудативной формы возрастной макулярной дегенерации по степени тяжести / А. Р. Король, Е. И. Драгомирецкая, Т. Б. Кустрин // Сучасні медичні технології. — 2012 (в печати).
3. **Пасечникова Н. В.** Клиническая классификация и тактика лазерного лечения больных с диабетическим макулярным отеком / Н. В. Пасечникова, В. А. Науменко, А. В. Зборовская, А. Р. Король // Матеріали II міжнародної наук. — практ. конф. «Актуальні проблеми діагностики та лікування судинно-ендокринних захворювань органа зору». — Київ. — 2005. — С.89–90.
4. **Пасечникова Н. В.** Клиническая классификация и тактика лазерного лечения больных с диабетическим макулярным отеком / Н. В. Пасечникова, В. А. Науменко, А. В. Зборовская // Одеський медичний журнал. — № 6(116). — 2009. — С.77–79
5. **Dimitrova G.** Colour Doppler Imaging of Ocular and Orbital Blood Vessels in Retinal Diseases / G. Dimitrova // European Ophthalmic Review. — 2011. — Vol. 5(1). — P.16–19. 15.
6. **Toklu Y.** Short-term effects of intravitreal bevacizumab (Avastin®) on retrobulbar hemodynamics in patients with neovascular age-related macular degeneration / Y. Toklu, H. B. Cakmak, S. Raza [et al] // Acta Ophthalmol. — 2011. — Vol.89. — Issue 1. — P. 41–45.
7. **Yamazaki T.** Subfoveal choroidal thickness after ranibizumab therapy for neovascular age-related macular degeneration: 12-month results / T. Yamazaki, H. Koizumi, T. Yamagishi [et al] // Ophthalmology. — 2012. — Vol. 119(8) — P.1621–1627.

Поступила 26.02.2013