

УДК 617.713–089.843.168:612.085.1

Изучение эффективности послойной пересадки гетерогенного эквивалента стромы роговицы в эксперименте

Н. В. Пасечникова, д. мед. н., проф., Б. М. Коган, к. мед. н., Т. И. Гладуш, к. мед. н.,
И. О. Насинник, мл. науч. сотр., С. Г. Коломийчук, науч. сотр., Е. В. Вансович, врач

ГУ «Институт глазных болезней
и тканевой терапии им.
В. П. Филатова НАМН Украины»,
Одесса

E-mail: koganb@ukr.net

Вступ. В останні роки дослідницькі групи вчених усього світу працюють в напрямку вирішення актуальних проблем трансплантології і в плані вирішення проблеми отримання донорського матеріалу розглядають свиней в якості доступного джерела трансплантатів — серця, нирок, печінки, остриців Лангерганса підшлункової залози, для проведення трансплантацій у людини.

Мета. Вивчити в експерименті клінічну ефективність пошарової гетерогенної пересадки еквівалента стромы рогівки з застосуванням різних методів його отримання.

Матеріал і методи. З рогових оболонок енуклеюваних свинячих очей отримували безклітинні еквіваленти стромы рогівки за допомогою різних варіантів децелюляризації. У 25 кроликів (50 очей) породи Шиншила в умовах операційної на одному оці проводилася пошарова пересадка еквівалента стромы рогівки (ЕСР), отриманого по одному з п'яти різновидів децелюляризації. Після оперативного втручання проводилася антимікробна і проти-запальна терапія.

Результати. Порівняльний аналіз отриманих даних про стан ока кроликів після проведення трансплантації ЕСР декількох різновидів дозволяє розташувати їх по поліпшенню ступеня клінічних показників у наступному порядку: № 1 та № 5, № 2, № 3 та № 4. Слід зазначити, що при трансплантації ЕСР різновиду № 4 ступінь гіперемії кон'юнктиви, запальної інфільтрації, флуоресцеїнового тесту і помутніння рогівки (транспланта) становив 0 балів, що відрізняє його від ЕСР інших різновидів.

Заключення. Враховуючи відсутність реакції ока кролика у відповідь на трансплантацію оптимального варіанту ЕСР і високу клінічну ефективність даного виду кератопластики, вважається доцільним його застосування в клініці.

Ключевые слова: гетерогенная пересадка роговицы, эквивалент стромы, эффективность, эксперимент

Ключові слова: гетерогенна пересадка рогівки, еквівалент стромы, ефективність, експеримент

The study of the efficiency of lamellar heterogeneous corneal stroma equivalent transplantation in experiment

N. Pasechnikova, B. Kogan, T. Gladuch, I. Nasinnyk, S. Kolomiychuk, E. Vansovich

State Institution The Filatov Institute
of eye diseases and tissue therapy
NAMS of Ukraine, Odessa (Ukraine)

Introduction. In recent years, research groups of scientists around the world are working to solve urgent problems of transplantation, and to solve the problem of obtaining donor material pigs were considered to be quite acceptable source of transplants (heart, kidney, liver, pancreatic sells) for human transplantations.

Purpose. To study the effectiveness of the lamellar heterogeneous corneal stroma equivalent (CSE) transplantation in experiment received by various methods.

Material and methods. Corneas of enucleated porcine eyes were used to obtain cell-free equivalents of the corneal stroma through several varieties of descellularization. Experimental studies were performed on 25 rabbits (50 eyes) Chinchilla

© Н. В. Пасечникова, Б. М. Коган, Т. И. Гладуш,
И. О. Насинник, С. Г. Коломийчук, Е. В. Вансович, 2014

breed. During the operation lamellar CSE transplantation was held using one of five varieties of descellularization. After the surgery antimicrobial and anti-inflammatory therapy was performed.

Results. *With the help of special processing techniques 5 CSE embodiments were obtained from experimental animal's corneas. Comparative analysis of the data concerning rabbit's eyes state after ESC transplantation of several varieties allows to place them in a number of clinical indicators of the degree of improvement in the following order: № 1 and № 5, № 2, № 3 and № 4. It should be noted that in the case of CSE 4 transplantation degree of conjunctival discharge, conjunctival hyperemia, inflammatory infiltration, and corneal opacity (graft) was 0 points, which distinguishes it from other kinds of CSE.*

Conclusion. *Rabbit's eyes unresponsiveness after optimal ESC variant transplantation and high clinical efficacy of this type of keratoplasty confirms the possibility of its use in the clinic.*

Key words: heterogeneous corneal transplant, the equivalent of the stroma, efficiency, experiment

Введение. В большинстве стран мира заболевания роговицы занимают второе место среди причин слепоты. По оценке ВОЗ, каждый год патология роговой оболочки глаза грозит потерей зрения 10 млн. человек [4]. Для большинства тяжелых клинических форм поражения роговицы единственным эффективным методом лечения является кератопластика — пересадка донорской роговицы [5]. Необходимо отметить, что трансплантация роговицы в настоящее время является наиболее часто выполняемым видом пересадки тканей.

Однако применение этого эффективного способа лечения заболевания роговицы затруднено по ряду обстоятельств, среди которых можно выделить:

- угрозу отторжения трансплантата из-за проблем антигенной несовместимости;

- проблему получения качественного донорского материала.

Все это обуславливает актуальность — как с клинической, так и с патогенетической точки зрения — направления поиска и разработки альтернативных вариантов донорской роговицы для кератопластики [7,8].

В последние годы исследовательские группы ученых всего мира работают в направлении решения актуальных проблем трансплантологии и в плане решения проблемы получения донорского материала рассматривают свиной в качестве вполне приемлемого источника трансплантатов — сердца, почек, печени, островков Лангерганса поджелудочной железы — для проведения трансплантаций у человека [2,10,14]. Как известно, антигенный состав тканей у данного вида животных наиболее близок к человеческому организму, что оптимизирует перспективы использования донорской роговицы свиной для проведения кератопластики у больных.

Следует также отметить, что при проведении УЗ-пахиметрии роговицы свиной *in vivo* было выявлено, что её толщина ненамного превышает таковую у человека. При этом в отличие от челове-

ческой роговицы не обнаружено существенной разницы между центральной и периферической частью свиной роговицы. По данным разных авторов, толщина свиной роговицы варьирует в диапазоне 760–1460 микрон [1], что свидетельствует в пользу возможности применения свиной роговицы в качестве трансплантата при кератопластике.

Образцы биоинженерных роговиц, получение которых основано на методе децеллюляризации, должны по своим свойствам соответствовать нативной человеческой роговице, главным образом по биосовместимости, иммунологическим характеристикам, механической прочности и оптической прозрачности [3]. Такие децеллюляризованные роговицы должны также обеспечивать оптимальную микросреду для стромальных и эпителиальных клеток и их последующей миграции в ткани трансплантата.

Поэтому остается актуальным проведение экспериментальных исследований, позволяющих определить перспективы кератопластики с использованием трансплантатов роговицы свиной при применении различных способов децеллюляризации донорских образцов [6,9,11,12,13].

Целью настоящей работы явилось экспериментальное изучение клинической эффективности послойной гетерогенной пересадки эквивалента стромы роговицы с применением различных методов его получения.

Материал и методы

Роговые оболочки из энуклеированных свиных глаз использовались для получения бесклеточных эквивалентов стромы роговицы посредством различных вариантов децеллюляризации.

Экспериментальные исследования были выполнены на 25 кроликах (50 глаз) породы шиншилла массой 2,5–3,0 кг. Под общей анестезией с использованием тиопентала натрия из расчета 1 г/кг массы в условиях операционной на одном глазу животного производилась послойная пересадка эквивалентов стромы роговицы, полученных по одной из пяти разновидностей децеллюляризации. В соответствии с этим

все экспериментальные животные были разделены на пять групп.

Техника послойной пересадки роговицы: на роговице кролика выполнялась насечка трепаном диаметром 6,0 мм, глубиной 0,02 мм. С помощью круглого ножа передние слои роговой оболочки удалялись. В подготовленное ложе пересаживался бесклеточный модуль, который фиксирован непрерывным круговым швом 10/0.

После оперативного вмешательства проводилась антимикробная и противовоспалительная терапия. Осмотр животных осуществлялся через день с проведением фоторегистрации и флюоресцеинового теста. Офтальмоскопически оценивали наличие отделяемого, конъюнктивальную инъекцию, состояние эквивалента стромы роговицы и собственной роговицы экспериментального животного, а в поздние сроки — степень приживления и наличие реакции отторжения.

Хирургическое вмешательство и выведение животных из эксперимента выполнялись с соблюдением «Правил обращения с лабораторными животными».

Для визуализации полученных данных при сравнительном описании клинических показателей состояния глаза кроликов после проведения послойной пересадки эквивалентов стромы роговицы (ППЭСР) разных разновидностей (№ 1–5) данные были представлены в виде «коробочных» графиков — диаграмм диапазонов (рис. 1–7). При проведении сравнительного статистического анализа клинических показателей использовали непараметрический критерий для множественных сравнений Крускалла-Уоллиса, а при попарном сравнении между группами — критерий Манна-Уитни. Полученные данные обрабатывались посредством компьютерной программы SPSS 10.0.

Результаты и их обсуждение

В рамках выполнения поставленных задач, при помощи использования специальных методик обработки донорских роговиц свиней, были получены пять вариантов эквивалента стромы роговицы для проведения последующей послойной кератопластики у экспериментальных животных.

Сравнительный статистический анализ клинических показателей состояния роговицы глаз кроликов после проведения ППЭСР разновидностей № 1–5, по непараметрическому критерию для множественных сравнений Крускалла-Уоллиса показал, что существует высокая степень достоверности

различий между группами по каждому клиническому признаку (табл. 1). В связи с этим, было проведено попарное сравнение полученных данных по критерию Манна-Уитни.

Анализируя состояние роговицы глаз кроликов после проведения послойной пересадки ЭСР различных разновидностей, следует отметить, что при сравнении ЭСР разновидностей № 1 и № 2 степень изменения состояния клинических показателей, оцениваемых по баллам, была значительно менее выражена в случае ЭСР разновидности № 2 (Рис. 1–7). Так, после послойной пересадки ЭСР разновидности № 1 показатели отделяемого в конъюнктивальной полости и степени гиперемии конъюнктивы были выше в 1,8 раз, отека роговицы (трансплантата) в 1,4 раза, воспалительной инфильтрации в 1,9 раз, флюоресцеинового теста в 1,8 раз и помутнения роговицы (трансплантата) были выше в 1,3 раза, чем в случае № 1. Локализация воспалительного очага в роговице после послойной пересадки ЭСР разновидности № 1 (1,63 балла) и № 2 (1,75 балла) существенно не отличалась, и в случае ЭСР разновидности № 2 была более смещена в сторону парацентральной локализации. При попарном сравнении разновидностей 1 и 2, анализ клинического состояния глаза показал отсутствие достоверных изменений по всем параметрам, за исключением показателя «воспалительная инфильтрация» (p=0,042).

При сравнении ЭСР разновидностей № 1 и № 3 после ППЭСР обращает внимание схожесть таких клинических показателей, как отделяемое в конъюнктивальной полости и степень гиперемии конъюнктивы (1,38 балла) (Рис. 1–7). Но при этом степень отека роговицы (трансплантата) была выше в 5,5 раз, воспалительной инфильтрации — в 2,4 раза, флюоресцеинового теста — в 1,6 раз и помутнения роговицы (трансплантата) — в 1,6 раз, чем в случае № 1. Локализация воспалительного очага в роговице после послойной пересадки ЭСР разновидности № 3 в отличие от № 1 была резко смещена в сторону парацентральной локализации. При сравнении

Таблица 1. Сравнительный анализ клинических показателей оценки состояния глаз кроликов после проведения послойной пересадки эквивалентов стромы роговицы разновидностей № 1–5 (n=8)

Клинические показатели	Стат. показ.	Номер разновидности ЭСР					p
		1	2	3	4	5	
Конъюнктивальное отделяемое	Средний ранг	28,13	21,00	16,38	10,00	27,00	0,003
Степень гиперемии конъюнктивы	Средний ранг	27,50	20,50	16,00	10,00	28,50	0,002
Отек роговицы/ трансплантата	Средний ранг	24,75	19,88	11,25	11,25	35,38	0,001
Воспалительная инфильтрация	Средний ранг	31,88	21,88	18,88	8,00	21,88	0,001
Флюоресцеиновый тест	Средний ранг	31,13	21,44	22,94	7,00	20,00	0,001
Помутнение роговицы/трансплантата	Средний ранг	27,00	22,00	19,50	7,00	27,00	0,001
Локализация воспалительных очагов в роговице/трансплантате	Средний ранг	13,56	15,38	25,00	35,00	13,56	0,001

Примечание: p — уровень значимости, рассчитанный по непараметрическому критерию для множественных сравнений Крускалла-Уоллиса.

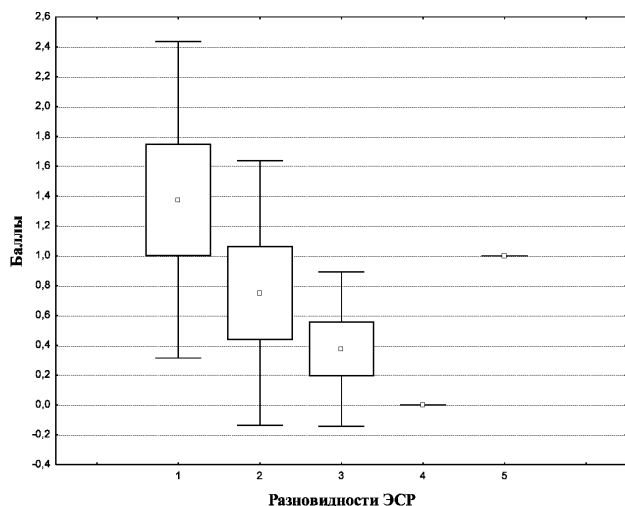


Рис. 1. Изменение клинического показателя «отделяемое в конъюнктивальной полости» после проведения трансплантации ЭСР методом ППР в зависимости от разновидности (данные представлены в виде: среднее арифметическое, стандартная ошибка среднего и стандартное отклонение).

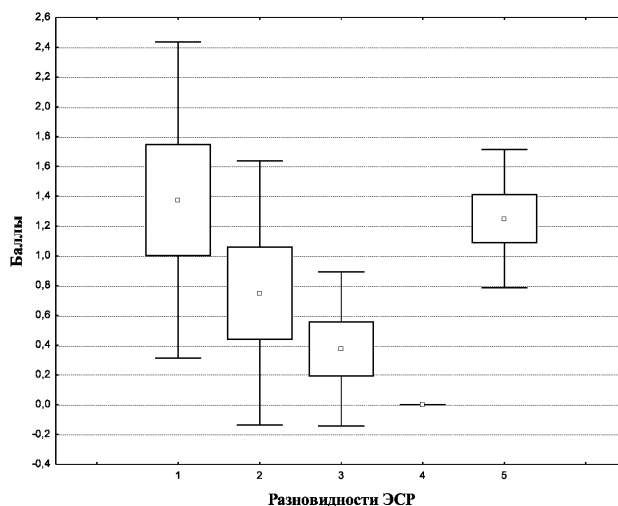


Рис. 2. Изменение клинического показателя «степень гиперемии конъюнктивы» после проведения трансплантации ЭСР методом ППР в зависимости от разновидности (данные представлены в виде: среднее арифметическое, стандартная ошибка среднего и стандартное отклонение).

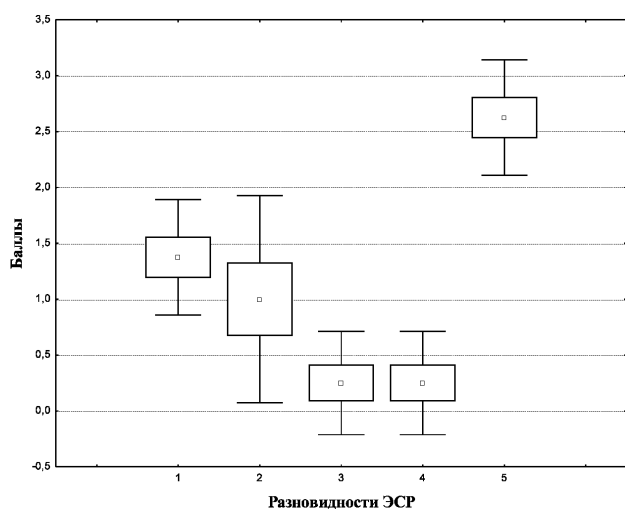


Рис. 3. Изменение клинического показателя «отек роговицы» после проведения трансплантации ЭСР методом ППР в зависимости от разновидности (данные представлены в виде: среднее арифметическое, стандартная ошибка среднего и стандартное отклонение).

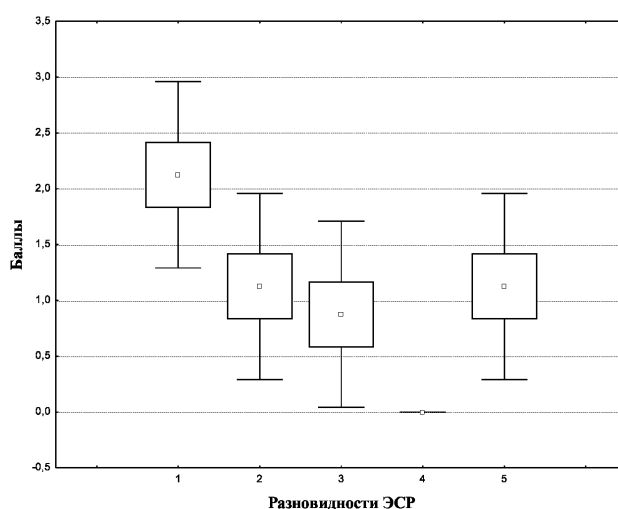


Рис. 4. Изменение клинического показателя «воспалительная инфильтрация» после проведения трансплантации ЭСР методом ППР в зависимости от разновидности (данные представлены в виде: среднее арифметическое, стандартная ошибка среднего и стандартное отклонение).

разновидностей 1 и 3 отмечалась достоверная разница между показателями «отек роговицы (трансплантата)» ($p=0,003$), «воспалительная инфильтрация» ($p=0,021$) и по локализации воспалительного очага в роговице ($p=0,038$).

При сопоставлении после послойной пересадки ЭСР разновидностей № 1 и № 4 следует отметить отсутствие каких-либо изменений степени отделяемого в конъюнктивальной полости, степени гиперемии конъюнктивы, воспалительной инфильтрации, флюоресцеинового теста и помутнения роговицы (трансплантата) в случае ЭСР разновидности № 4,

оцененных 0 баллов (Рис. 1–7). Показатель отека роговицы (трансплантата) при ЭСР разновидности № 1 был выше в 5,5 раз по сравнению с ЭСР модификации № 4. Локализация воспалительного очага в роговице при ЭСР разновидности № 4 (3 балла) была значительно смещена в сторону парацентральной локализации. Сравнение модификаций 1 и 4 показало наличие достоверных изменений у всех клинических показателей состояния глаза.

Следует отметить, что в случае послойной пересадки разновидностей ЭСР № 1 и № 5, отмечены более выраженные негативные изменения ряда

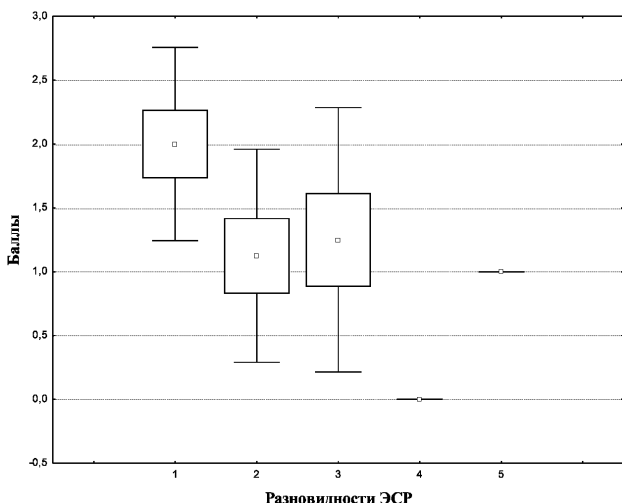


Рис. 5. Изменение клинического показателя «флюоресцеиновый тест» после проведения трансплантации ЭСР методом ППР в зависимости от разновидности (данные представлены в виде: среднее арифметическое, стандартная ошибка среднего и стандартное отклонение).

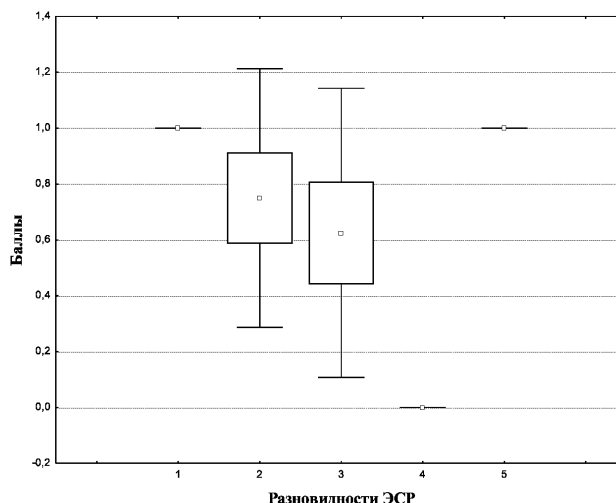


Рис. 6. Изменение клинического показателя «помутнение роговицы» после проведения трансплантации ЭСР методом ППР в зависимости от разновидности (данные представлены в виде: среднее арифметическое, стандартная ошибка среднего и стандартное отклонение).

клинических показателей при № 1: отделяемое в конъюнктивальной полости, степень гиперемии конъюнктивы, воспалительная инфильтрация, флюоресцеиновый тест и помутнение роговицы были более выражены в 1,4 раза, в 1,1 раз, в 1,9 раз и в 2 раза соответственно, чем после послойной пересадки ЭСР разновидности № 5 (Рис. 1–7), тогда как отек роговицы в случае ЭСР разновидности № 5 был в 1,9 раз более интенсивным, чем после № 1. Степень помутнения роговицы (1,0 балл) как и локализация воспалительного очага в роговице (смещена к центральной части) практически не отличались друг от друга. При попарном сравнении разновидностей 1 и 5 достоверные изменения отмечались по показателям отек роговицы (трансплантата) ($p=0,002$), воспалительная инфильтрация ($p=0,050$) и флюоресцеиновый тест ($p=0,010$).

При сравнении полученных результатов после послойной пересадки ЭСР разновидностей № 2 и № 3, следует отметить, что в случае № 3 клинические данные были значительно лучше: отделяемое в конъюнктивальной полости и степень гиперемии конъюнктивы в 1,97 раз, отек роговицы в 4 раза, воспалительная инфильтрация в 1,3 раза и помутнение роговицы в 1,2 раза (Рис. 1–7). Правда флюоресцеиновый тест имел обратную тенденцию, хотя существенно и не отличался (в 1,1 раз). Локализация воспалительного очага в роговице при ЭСР разновидности № 2 смещена к центральной части, а в случае № 3 парацентральная локализация. Попарное сравнение разновидностей 2 и 3 показало отсутствие достоверных изменений состояния глаза практически по всем клиническим показателям, за исключением локализации воспалительного очага в роговице ($p=0,029$).

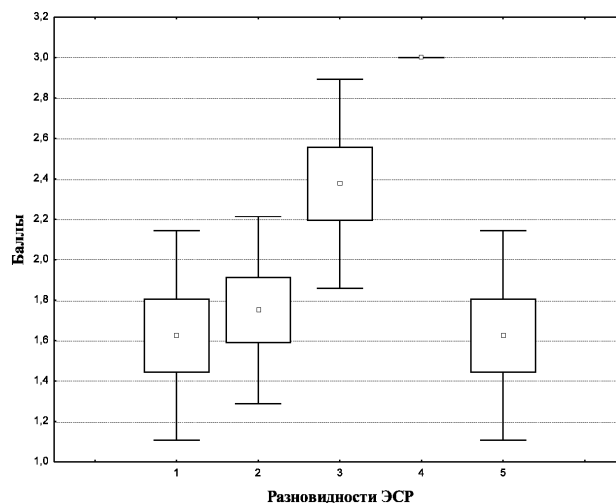


Рис. 7. Изменение клинического показателя «локализация воспалительного очага в роговице» после проведения трансплантации ЭСР методом ППР в зависимости от разновидности (данные представлены в виде: среднее арифметическое, стандартная ошибка среднего и стандартное отклонение).

Учитывая, что при трансплантации ЭСР разновидности № 4 степень отделяемого в конъюнктивальной полости, гиперемии конъюнктивы, воспалительной инфильтрации, флюоресцеинового теста и помутнения роговицы (трансплантата) составляла 0 баллов, очевидно преимущество ЭСР разновидности № 4 по сравнению с ЭСР разновидности № 2 (Рис. 1–7). Показатель отека роговицы (трансплантата) при ЭСР разновидности № 2 был в 4,0 раза выше по сравнению с ЭСР разновидности № 4. Локализация воспалительного очага в рогови-

це при ЭСР разновидности № 4 (3 балла) при сравнении с ЭСР разновидности № 2 (1,75 балла) была значительно смещена в сторону парацентральной локализации. При сравнительном анализе 2 и 4 разновидностей отмечалось отсутствие достоверных изменений в случае отека роговицы, тогда как по другим клиническим признакам уровень достоверности составлял: отделяемое в конъюнктивальной полости и степень гиперемии конъюнктивы — $p=0,027$, воспалительная инфильтрация и флюоресцеиновый тест — $p=0,004$, помутнение роговицы — $p=0,003$ и локализация воспалительного очага в роговице — $p=0,001$.

При сравнительном анализе данных после ПП ЭСР следует отметить, что более выраженные изменения показателей отделяемого в конъюнктивальной полости, степени гиперемии конъюнктивы, отека роговицы (трансплантата) и помутнения роговицы (трансплантата) были в 1,3 раза, в 1,7 раза, в 2,6 раз и 1,3 раза, соответственно, выше в случае ЭСР разновидности № 5 по отношению к ЭСР разновидности № 2 (Рис. 1–7), тогда как степень воспалительной инфильтрации при ЭСР разновидностей № 2 и № 5 практически не отличалась (1,13 балла), а флюоресцеиновый тест был выше всего лишь в 1,1 раза при ЭСР разновидности № 2. Локализация воспалительного очага в роговице при ЭСР разновидности № 2 (1,75 балла) и № 5 (1,62 балла) существенно не отличалась со смещением в сторону парацентральной локализации. Сравнение разновидностей 2 и 5 (табл. 8) показало отсутствие достоверных изменений в клинических показателях состояния глаза, кроме отека роговицы ($p=0,002$).

При сравнительной оценке клинических показателей состояния глаза кроликов после проведения трансплантации ЭСР следует обратить внимание также на результаты ЭСР разновидности № 3, имеющие довольно неплохие показатели, хотя безусловно и уступающие ЭСР разновидности № 4 — показатели отделяемого в конъюнктивальной полости (0,38 и 0,00 баллов) и степени гиперемии конъюнктивы (0,38 и 0,00 баллов), отека роговицы (трансплантата) (0,25 и 0,25 баллов) и воспалительной инфильтрации (0,88 и 0,00 баллов), флюоресцеинового теста (1,25 и 0,00 баллов) и помутнения роговицы (трансплантата) (0,63 и 0,00 баллов) соответственно (Рис. 1–7). Воспалительный очаг в роговице в обоих случаях существенно смещен в сторону парацентральной локализации (ЭСР модификации № 3—2,38 балла и ЭСР разновидности № 4— 3,00 балла). При сравнительном анализе клинических показателей модификаций 3 и 4 (табл. 9) отмечалась достоверная разница только между показателями «воспалительная инфильтрация» ($p=0,010$), «флюоресцеиновый тест» ($p=0,009$), «помутнение роговицы» ($p=0,009$) и «локализация воспалительного очага в роговице» ($p=0,009$). Опи-

сывая состояние глаз кроликов после проведения трансплантации ЭСР разновидностей № 3 и № 5, следует отметить, что степень изменения клинических показателей была выше в случае ЭСР разновидности № 5: показатели отделяемого в конъюнктивальной полости в 2,6 раза, степени гиперемии конъюнктивы в 3,3 раза, отека роговицы (трансплантата) в 10,5 раз, воспалительной инфильтрации в 1,3 раза и помутнения роговицы (трансплантата) в 1,6 раз (Рис. 1–7). Однако показатель флюоресцеинового теста был выше в 1,3 раза при ЭСР разновидности № 3 в сравнении с ЭСР разновидности № 5. Локализация воспалительного очага в роговице при ЭСР разновидности № 3 (2,38 балла) была резко смещена в сторону парацентральной локализации, тогда как в случае ЭСР разновидности № 5 (1,62 балла) в сторону центральной части. Сопоставление данных групп 3 и 5 показало наличие достоверных изменений в случае отделяемого в конъюнктивальной полости ($p=0,009$), степени гиперемии конъюнктивы ($p=0,007$), отека роговицы ($p=0,001$) и локализации воспалительного очага в роговице ($p=0,018$). Сопоставляя ЭСР разновидностей № 4 и № 5 при послойной пересадке следует отметить, что на фоне полного отсутствия каких-либо изменений практически всех клинических показателей в случае ЭСР разновидности № 4 (за исключением отека роговицы — 0,25 баллов) степень отделяемого в конъюнктивальной полости, степень гиперемии конъюнктивы, отека роговицы, воспалительной инфильтрации, флюоресцеинового теста и помутнения роговицы (трансплантата) в случае ЭСР разновидности № 5 составляла 1,00, 1,25, 2,63, 1,13, 1,00 и 1,00 баллов соответственно (Рис. 1–7). Локализация воспалительного очага в роговице при ЭСР разновидности № 4 (3 балла) была значительно смещена в сторону парацентральной локализации, тогда как в случае ЭСР разновидности № 5 смещение было выражено в меньшей степени — 1,62 балла. Обращает внимание наличие высокой степени достоверных изменений состояния глаза при сравнении разновидностей 4 и 5 по всем клиническим показателям — отделяемое в конъюнктивальной полости, степень гиперемии конъюнктивы, отек роговицы, флюоресцеиновый тест, помутнение роговицы и локализация воспалительного очага в роговице ($p=0,001$), а в случае воспалительной инфильтрации ($p=0,004$).

Выводы

Таким образом, сравнительный анализ полученных данных о состоянии глаза кроликов после проведения трансплантации ЭСР нескольких разновидностей позволяет расположить их по степени улучшения клинических показателей в следующем порядке: № 1 и № 5, № 2, № 3 и № 4. Следует отметить, что при трансплантации ЭСР разновидности

№ 4 степень отделяемого в конъюнктивальной полости, гиперемии конъюнктивы, воспалительной инфильтрации, флюоресцеинового теста и помутнения роговицы (трансплантата) составляла 0 баллов, что отличает ее от ЭСР других разновидностей. Отмечая наиболее положительную реакцию глаза кроликов после трансплантации ЭСР разновидности № 4, следует также указать, что в случае улуч-

шения клинической картины локализация воспалительного очага в роговице резко смещается от центральной к парацентральной части. Учитывая отсутствие реакции глаза кролика в ответ на трансплантацию оптимального варианта ЭСР и высокую клиническую эффективность данного вида кератопластики, представляется целесообразным его применение в клинике.

Литература

1. **Bartholomew L. R., Pang D. X., Sam D. A., Cavender J. C.** Ultraso und biomicroscopy of globes from young adult pigs // *Am J Vet Res.* — 1997. — Vol.58. — P.942–948.
2. **Cox A., Zhong R.** Current advances in xenotransplantation // *Hepatobiliary Pancreat Dis Int.* — 2005. — Vol.4. — P. 490–494.
3. **Gilbert T. W., Sellaro T. L., Badylak S. F.** Decellularization of tissue sandorgans // *Biomaterials.* — 2006. — Vol.27. — P.3675–3683.
4. **Griffith M., Osborne R., Munger R.** et al. Functional human corneal equivalents constructed from cell lines // *Science.* — 1999. — V.286(5447). — 2169e72.
5. **Kruse F. E., Cursiefen C.** Surgery of the cornea: corneal, limbal stem cell and amniotic membrane transplantation // *Dev. Ophthalmol.* — 2008. — Vol.41. — P.159–170.
6. **Lin X. C., Hui Y. N., Wang Y. S.** et al. Lamellar keratoplasty with a graft of lyophilized acellular porcine corneal stroma in the rabbit // *Vet Ophthalmol.* — 2008. — Vol.11. — P.61–66.
7. **Mc Colgan K.** Corneal transplant surgery // *J Perioper Pract.* — 2009.
8. **Nishida K.** Tissue engineering of the cornea // *Cornea.* — 2003. — Vol.22. — S 28–S34.
9. **Oh J. Y., Kim M. K., Lee H. J.** et al. Processing porcine cornea for biomedical applications // *Tissue Eng Part C Methods.* — 2009. — Vol.15. P.635–645.
10. **Tai H. C., Ezzelarab M., Hara H., Ayares D., Cooper D.** Progress in xenotransplantation following the introduction of gene-knockout technology // *Transpl Int.* — 2007. — Vol.20. — P.107–117.
11. **Wu Z., Zhou Y., Li N.** et al. The use of phospholipase A(2) to prepare acellular porcine corneal stroma as a tissue engineering scaffold // *Biomaterials.* — 2009. — Vol.30. — P.3513–3522.
12. **Xu Y. G., Xu Y. S., Huang C., Feng Y.** et al. Development of a rabbit corneal equivalent using an acellular corneal matrix of a porcine substrate // *Mol Vis.* 2008. — Vol.14. — P.2180–2189.
13. **Zhang C., Nie X., Hu D.** et al. Survival and integration of tissueengineered corneal stroma in a model of corneal ulcer // *Cell TissueRes.* — 2007. — Vol.329. — P.249–257.
14. **Zhong R.** Gal knockout and beyond // *Am J Transplant.* — 2007.

Поступила 5.02.2014

References

1. **Bartholomew LR, DX Pang, DA Sam& JC Cavender.** Ultraso undbiomicroscopyo fglobesfromyoungadultpigs. *Am J VetRes.* 1997, 58, 942–8.
2. **Cox A & R Zhong.** Current advances in xenotransplantation. *Hepatobiliary Pancreat Dis Int.*2005, 4, 490–4.
3. **Gilbert TW, Sellaro TL, Badylak SF.** Decellularizationoftissuesandorgans. *Biomaterials.*2006; 27:3675–83.
4. **Griffith M, Osborne R, Munger R,** et al. Functional human corneal equivalents constructed from cell lines. *Science* 1999; 286(5447):2169e72.
5. **Kruse FE, Cursiefen C.** Surgery of the cornea: corneal, limbal stem cell and amniotic membrane transplantation. *Dev.Ophthalmol.*2008;41:159–70.
6. **Lin XC, Hui YN, Wang YS,** et al. Lamellar keratoplasty with a graft of lyophilized acellular porcine corneal stroma in the rabbit. *Vet Ophthalmol.* 2008;11:61–6.
7. **McColganK** Cornealtransplantsurgery. *J Perioper Pract.* 2009.
8. **Nishida K.** Tissue engineering of the cornea. *Cornea.*2003; 22:S28–S34.
9. **Oh JY, Kim MK, Lee HJ,** et al. Processing porcine cornea for biomedical applications. *Tissue Eng Part C Methods.*2009;15:635–45.
10. **Tai HC, M Ezzelarab, H Hara, D Ayares&DK Cooper.** Progress in xenotransplantation following the introduction of gene-knockout technology. *Transpl Int.* 2007, 20, 107–17.
11. **Wu Z, Zhou Y, Li N,** et al. The use of phospholipase A(2) to prepare acellular porcine corneal stroma as a tissue engineering scaffold. *Biomaterials.* 2009;30:3513–22.
12. **Xu YG, Xu YS, Huang C, Feng Y,** et al. Development of a rabbit corneal equivalent using an acellular corneal matrix of a porcine substrate. *Mol Vis.* 2008;14:2180–9.
13. **Zhang C, Nie X, Hu D, et al.** Survival and integration of tissueengineered corneal stroma in a model of corneal ulcer. *Cell TissueRes.*2007;329:249–57.
14. **Zhong R.** Gal knockout and beyond. *Am J Transplant.*2007.

Received 5.02.2014