

УДК 617.7 -001.31:617.731:616-076.4-092.9

Ультраструктурные изменения зрительного нерва при контузии глазного яблока легкой степени у кроликов

Н. Е. Думброва, д-р мед. наук, проф., Т. А. Красновид, д-р мед. наук, В. В. Вит, д-р мед. наук, проф., Н. И. Молчанюк, канд. биол. наук, Н. П. Грубник, аспирант

ГУ «Институт глазных болезней и тканевой терапии им. В. П. Филатова НАМН Украины»

E-mail: natgrub@mail.ru

Ключевые слова: контузия глазного яблока, зрительный нерв, ультраструктурные изменения,

Ключові слова: контузія очного яблука, зоровий нерв, ультраструктурні зміни

Актуальність. Прямі й непрямі пошкодження зорового нерва є однією з причин стійкого порушення зорових функцій при очній і черепно-мозковій травмах.

Мета дослідження. Вивчити особливості ультраструктури зорового нерва кроликів при експериментальній контузії очного яблука легкого ступеня.

Матеріал і методи. Під спостереженням знаходилися 20 кроликів (20 очей). Через 1 тиждень, 1 місяць, 2 місяці після моделювання контузії досліджувалися шматочки зорового нерва методом електронної мікроскопії.

Результати. Постконтузійні порушення в структурах зорового нерва первинно стосуються тонких ушкоджень нейротрубочок і нейрофіламентів, а також мітохондрій в аксонах нервових волокон.

Висновки. В результаті моделювання контузії очного яблука легкого ступеня у кроликів визначені ранні та первинні ушкодження ультраструктури нервових волокон зорового нерва, які проявляються пошкодженням нейротрубочок і нейрофіламентів, а також мітохондрій в аксонах нервових волокон.

Ultrastructural changes of optic nerve in experimental model of eye contusion in rabbits

N. E. Dumbrova, T. A. Krasnovid, V. V. Vit, N. I. Molchanuk, N. P. Grubnik

State Institution The Filatov Institute of Eye Diseases and Tissue Therapy of the NAMS of Ukraine, Odessa, (Ukraine)

Key words: optic nerve, contusion of the eyeball, ultrastructural changes

Introduction: Direct and indirect injuries can lead to decrease of visual acuity in the eye or head traumas.

Purpose: To study ultrastructure of the optic nerve of rabbits after experimental mild contusion.

Material and methods: We examined 20 eyes. Electron microscopy of the optic nerve was made after experimental mild eye contusion in 1 week, 1 month, 2 months.

Results: Postcontusional disorders were found in neurofilaments, neurotubules, axonal mitochondria.

Conclusion: Early and first ultrastructural changes of the optic nerve were found in experimental mild eye contusion in 1 week, 1 month, 2 months. The main disorders were found in neurofilaments, neurotubules, axonal mitochondria.

Введение. Прямые и непрямые повреждения зрительного нерва являются одной из причин стойкого нарушения зрительных функций при глазной и черепно-мозговой травмах [23]. Клиническая картина травматических изменений зрительного нерва при контузии глазного яблока разнообразна, но довольно часто офтальмоскопическое исследование не позволяет выявить его изменения в ранний период после травмы. Неадекватное лечение таких состояний может привести к развитию атрофии зрительного нерва [2]. Несмотря на большое количество экспериментальных работ по изучению различных заболеваний зрительного нерва, патофизиологические и патоморфологические

механизмы развития оптической нейропатии, в том числе и травматической, полностью не изучены [17].

В литературе описаны единичные экспериментальные модели травматической оптической нейропатии, которые развиваются, например, при непосредственной аксотомии или сдавливании зрительного нерва у разных видов животных [6, 8, 10–12, 18, 24, 25, 29].

Однако работ, посвященных изучению ультраструктуры зрительного нерва опытных животных, в

частности, у кролика при экспериментальной контузии глазного яблока легкой степени нам в литературе не встретилось.

Цель исследования — изучить особенности ультраструктуры зрительного нерва кроликов при экспериментальной контузии глазного яблока легкой степени.

Материал и методы

Экспериментальные исследования проведены на 20 взрослых кроликах породы шиншилла, массой 2–3,5 кг. Животные находились в стационарных условиях и на стандартном рационе вивария ГУ «Институт глазных болезней и тканевой терапии им. В. П. Филатова НАМН Украины». Проведено две серии экспериментов: 1 — опытная, в которой моделировалась контузия глазного яблока легкой степени через открытые веки с помощью специально разработанного нами устройства. Общая анестезия осуществлялась с помощью внутримышечного введения 10 % тиопентала натрия в дозе 1 мл/кг; эпидуральная анестезия — путем инстилляций 0,5 % алкаина. Животные фиксировались в станке. 2 серия — контрольная, в которую входили интактные животные.

Исследовался зрительный нерв кроликов через 1 неделю, 1 и 2 месяца после моделирования контузии глазного яблока. Эвтаназия животных осуществлялась методом воздушной эмболии под рауш-наркозом в соответствии с «Требованиями биоэтики Хельсинкской декларации об этическом регулировании медицинских исследований» [4]. Для электронно-микроскопического исследования кусочки ткани зрительного нерва обрабатывались по общепринятой методике, подробно описанной в предыдущей нашей работе [3].

Результаты и их обсуждение

Через 1 неделю после контузии глазного яблока при электронно-микроскопическом исследовании ткани зрительного нерва установлены небольшие изменения в аксонах и оболочках нервных волокон. В аксонах встречаются разрыхление нейрофиламентов, местами — фрагментация нейротрубочек. Часть миелиновых оболочек имеет небольшие участки расслоения (рис. 1).

Клетки глии, в целом, в хорошем состоянии. Лишь в единичных клетках в цитоплазме можно отметить набухание или вакуолизацию митохондрий, а также отек канальцев зернистой эндоплазматической сети.

Через 1 месяц после контузии глаза в аксонах зрительного нерва выражена фрагментация и распад нейротрубочек, разрыхление и разрушение нейрофиламентов, набухание митохондрий с деструкцией крист (рис. 2).

Миелиновые оболочки слегка разволокнены. Степень описанных изменений очень варьирует. Часто структуры ближе к неизменным. Глиальные клетки встречаются как с нормальной ультраструктурой, так и с признаками гидропических изменений цитоплазматических элементов (рис. 3).

Через 2 месяца после контузии глаза в зрительном нерве определяется больше изменений, чем че-

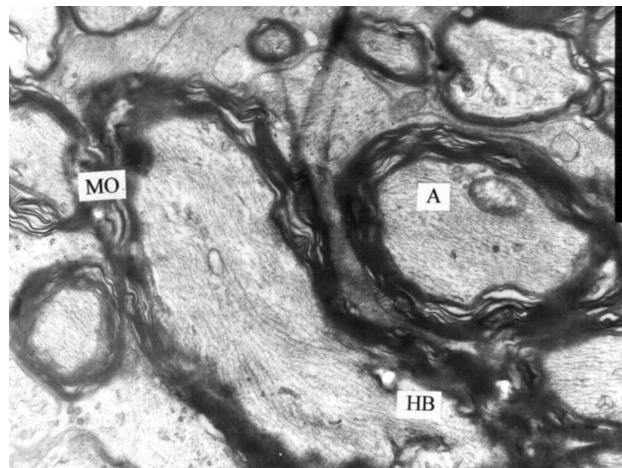


Рис. 1. Ультраструктура аксонов зрительного нерва кролика через 1 неделю после моделирования контузии легкой степени. Фрагментация и нарушение ультраструктуры аксонов и оболочек нервных волокон. Электронная микрофотография. X 5000. Условные обозначения: А — аксон, НВ — нервное волокно, МО — миелиновая оболочка.

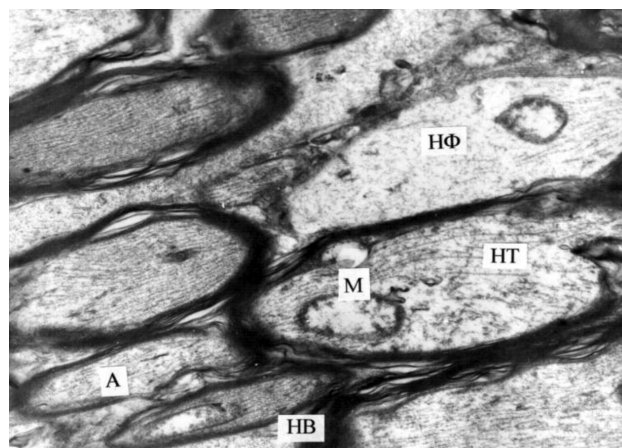


Рис. 2. Ультраструктура аксонов зрительного нерва кролика через 1 месяц после моделирования контузии легкой степени. Патологические изменения аксонов. Электронная микрофотография. X 12 000. Условные обозначения: А — аксон, НВ — нервное волокно, МО — миелиновая оболочка, НФ — нейрофиламенты, М — митохондрия.

рез 1 месяц. В нервных волокнах выражен отек аксонов, распад нейротрубочек и нейрофиламентов. Миелиновые оболочки значительно разволокнены (рис. 4).

Между ламеллами миелина местами фрагменты разрушенных мембран. Структура ядра и цитоплазмы глиальных клеток значительно уплотнена. В цитоплазме много волокнистых элементов, обычные органеллы плохо различимы (рис. 5).

Как известно, цитоскелет аксонов нервных волокон — важная субклеточная структура, обеспечивающая нормальную структуру и функционирование аксонов. Он состоит из нейротрубочек и

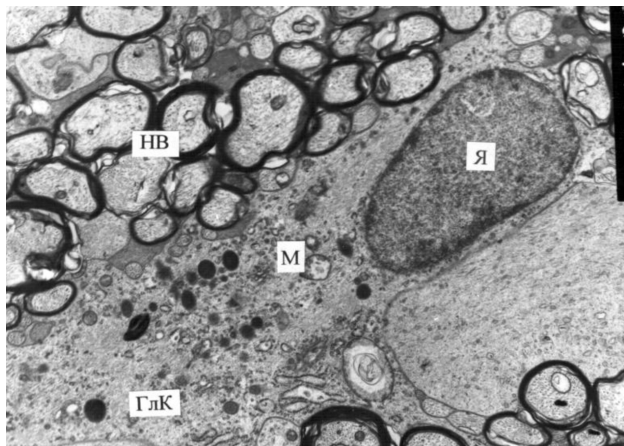


Рис. 3. Ультраструктура глиальных клеток зрительного нерва кролика через 1 месяц после моделирования контузии легкой степени. Нормальная ультраструктура глиальных клеток. Электронная микрофотография. X 6 000. Условные обозначения: ГЛК — глиальная клетка, Я — ядро, М — митохондрия, НВ — нервное волокно.

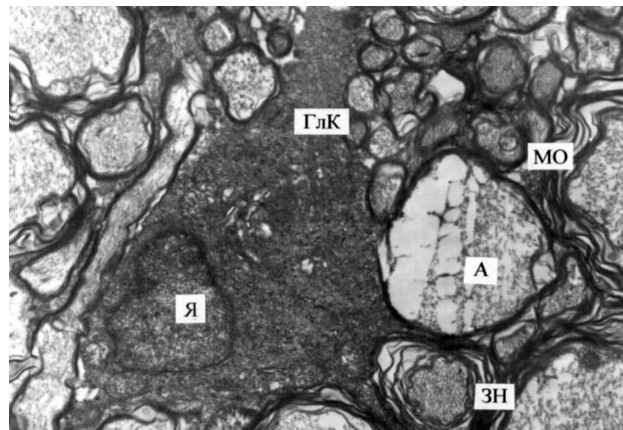


Рис. 5. Ультраструктура зрительного нерва кролика через 2 месяца после моделирования контузии легкой степени. Уплотненная структура глиальной клетки, фрагменты деструкции мембран миелиновой оболочки. Электронная микрофотография. X 6 000. Условные обозначения: ГЛК — глиальная клетка, Я — ядро, А — аксон, МО — миелиновая оболочка, ЗН — зрительный нерв.

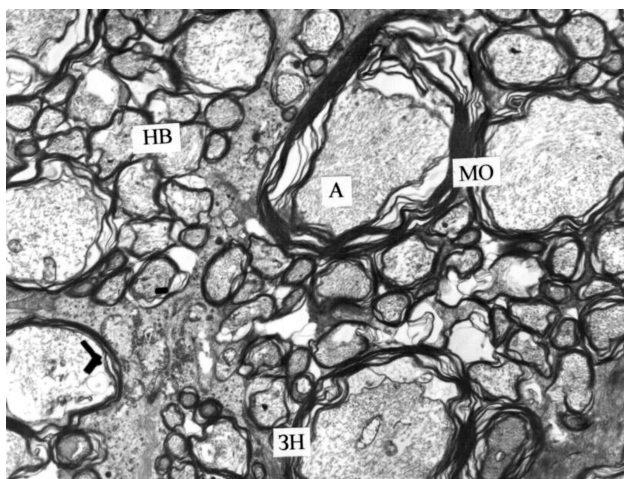


Рис. 4. Ультраструктура аксонов зрительного нерва кролика через 2 месяца после моделирования контузии легкой степени. Выраженные нарушения ультраструктуры аксональных структур и оболочек зрительного нерва. Электронная микрофотография. X 4 000. Условные обозначения: А — аксон, НВ — нервное волокно, МО — миелиновая оболочка, ЗН — зрительный нерв.

нейрофиламентов, которые служат каналами для аксоплазматического транспорта веществ и способствуют прохождению нервного импульса по нервному волокну. Микрофиламенты являются также местом локализации мембранных протеинов [1, 9, 19, 20, 28].

Результаты проведенных нами исследований показали, что постконтузионные нарушения в структурах зрительного нерва первично касаются, в основном, тонких повреждений нейротрубочек и нейрофиламентов, а также митохондрий в аксонах нервных волокон. Ультраструктурные поврежде-

ния митохондрий приводят к снижению образования АТФ, энергии, которая необходима для аксоплазматического транспорта и других функций нервных волокон [5, 8, 15, 16, 21, 22]. Вследствие повреждения нейротрубочек и нейрофиламентов нарушается нормальное функционирование аксонов, что, возможно, в дальнейшем может привести к дегенерации нервных волокон, а также и нервных клеток [6, 13, 14]. В опубликованной нами ранее работе [3] в постконтузионном периоде на данной модели контузии в теле ганглиозных клеток отмечены признаки гидропических изменений ультраструктур, особенно элементов зернистой эндоплазматической сети с дегрануляцией их мембран, что свидетельствует о нарушении белкового синтеза и метаболических процессов во всей клетке. Кроме этого, в данном нашем исследовании в миелиновых оболочках нервных волокон также выявляются признаки отека и разволокнения их ламелл, что также усугубляет прохождение нервного импульса. При этом глиальные клетки, окружающие нервное волокно, более устойчивы. Однако при определенной степени контузии ультраструктуры глиальных клеток также могут очагово вовлекаться в патологический процесс, что еще больше усугубляет патологическое состояние нервных волокон, поскольку глиальные клетки не только способствуют проведению нервного импульса нервными волокнами, но и участвуют в их питании и регенерации [26, 27].

Заключение

Таким образом, в результате моделирования контузии легкой степени глаза у кроликов определены ранние и первичные повреждения ультра-

структуры нервных волокон зрительного нерва. Учитывая регенераторные способности аксонов, данные волокна могут восстановить свою структуру.

Однако при более тяжелой степени контузии, повреждение изучаемых структур может привести к их глубокой патологии.

Литература

1. **Вит В. В.** Строение зрительной системы человека / В. В. Вит // Одесса: Астропринт, 2010. — 664 с.
2. **Гундорова Р. А.** Травмы глаза / Р. А. Гундорова, В. В. Нероев, В. В. Кашников // Москва, 2009. — С.383–393.
3. **Думброва Н. Е.** Ультратруктурные изменения хорио-ретинального комплекса при моделировании контузии глаза у кроликов / Н. Е. Думброва, В. В. Вит, Т. А. Красновид, Н. И. Молчанюк, Н. П. Грубник // Офтальмол. журн. — 2013. — № 5. — С. 67–73.
4. **Норман Х. Дж.** Хроника ВОЗ. — 1985. — Т.39, № 3. — С.3–9.
5. **Barron M. J.** The distributions of mitochondria and sodium channels reflect the specific energy requirements and conduction properties of the human optic nerve head / M. J. Barron et al. // Br J Ophthalmol. — 2004. — 88 (2). — P. 286–290.
6. **Berkelaar M.** Axotomy results in delayed death and apoptosis of retinal ganglion cells in adult rats / M. Berkelaar et al. // J Neurosci. — 1994. — 14 (7). — P. 4368–4374.
7. **Chada S. R.** Mitochondrial movement and positioning in axons: the role of growth factor signaling / S. R. Chada, P. J. Hollenbeck // J Exp Biol. — 2003. — 206 (Part 12). — P. 1985–1992.
8. **Chierzi S.** Optic nerve crush: axonal responses in wild-type and bcl-2 transgenic mice / S. Chierzi, E. Strettoi, M. C. Cenni, L. Maffei // J Neurosci. — 1999. — 19 (19). — P. 8367–8376.
9. **Deng Q. Q.** Neurofilament and optic neuropathy / Q. Q. Deng, J. H. Liu // Zhongguo Shiyong Yanke Zazhi. — 2006. — 24 (7). — P. 670–672.
10. **Duvdevani R.** Graded crush of the rat optic nerve as a brain injury model: combining electrophysiological and behavioral outcome / R. Duvdevani et al. // Rest. Neurol. Neurosci. — 1990. — № 2. — P. 31–38.
11. **Garcia-Valenzuela E.** Apoptosis in adult retinal ganglion cells after axotomy / E. Garcia-Valenzuela, W. Gorczyca, Z. Darzynkiewicz, S. C. Sharma // J Neurobiol. — 1994. — 25 (4). — P.431–438.
12. **Gellrich N. C.** Quantification of histological changes after calibrated crush of the intraorbital optic nerve in rats / N. C. Gellrich, R. Schimming, M. Zerfowski, U. T. Eysel // Br J Ophthalmol. — 2002. — 86(2). — P.233–237.
13. **Johoan J. E.** Brain derived neurotrophic factor supports the survival of cultured retinal ganglion cells / Johoan J. E. et al. // J Neurosci. — 1986. — № 6. — P.3031–3038.
14. **Ke J.** Changes in morphology of retinal gangliocytes and GFAP expression after optic nerve contusion in rats / J. Ke et al. // Huazhong Keji Daxue Xuebao: Yixue Ban. — 2007. — Vol.36. — P.370–373.
15. **Kristian T.** Calcium-related damage in ischemia / T. Kristian, B. K. Siesjo // Life Sci. — 1996. — Vol.59. — P. 357–367.
16. **Kroemer G.** The proto-oncogene Bcl-2 and its role in regulating apoptosis / G. Kroemer // Nat Med. — 1997. — Vol.3. — P. 614–620.
17. **Levkovitch-Verbin H.** Animal models of optic nerve diseases / H. Levkovitch-Verbin // Eye. — 2004. — Vol.18. — P.1066–1074.
18. **Levkovitch-Verbin H.** RGC death in mice after optic nerve crush injury: oxidative stress and neuroprotection / H. Levkovitch-Verbin // Invest Ophthalmol Vis Sci. — 2000. — Vol. 41(13). — P. 4169–4174.
19. **Li S. N.** Effect of retinal argon laser photocoagulation on the axoplasmic transport and ultrastructure of the optic nerve in rabbit / S. N. Li et al. // Zhongguo Jiguang Yixue Zazhi. — 2001. — Vol.10. — P.137–40.
20. **Morgan J. E.** Circulation and axonal transport in the optic nerve / J. E. Morgan // Eye. — 2004. — Vol.18. — P.1089–1095.
21. **Morris R. L.** The regulation of bidirectional mitochondrial transport is coordinated with axonal outgrowth / R. L. Morris, P. J. Hollenbeck // J Cell Sci. — 1993. — Vol.104 (Part 3). — P.917–927.
22. **Sadun A. A.** Mitochondrial optic neuropathies / A. A. Sadun // J Neurol Neurosurg Psychiatry. — 2002. — Vol.72. — P.423–425.
23. **Sarkies N.** Traumatic optic neuropathy / N. Sarkies // Eye. — 2004. — Vol.18. — P. 1122–1125.
24. **Solomon A. S.** Complete transection of rat optic nerve while sparing the meninges and the vasculature: an experimental model for optic nerve neuropathy and trauma / A. S. Solomon // J Neurosci Methods. — 1996. — Vol.70 (1). — P.21–25.
25. **Villegas-Perez M. P.** Rapid and protracted phases of retinal ganglion cell loss follow axotomy in the optic nerve of adult rats / M. P. Villegas-Perez et al. // J Neurobiol. — 1993. — Vol. 24(1). — P.23–36.
26. **Wilkins A.** A role for oligodendrocyte-derived IGF-1 in trophic support of cortical neurons / A. Wilkins, S. Chandran, A. Compston // Glia. — 2001. — Vol.36. — P.48–57.
27. **Wilkins A.** Oligodendrocytes promote neuronal survival and axonal length by distinct intracellular mechanisms: a novel role for oligodendrocyte-derived glial cell line-derived neurotrophic factor / A. Wilkins // J Neurosci. — 2003. — Vol.23. — P.4967–4974.
28. **Yang T.** Diffuse axonal injury / T. Yang // Jilin Yixue. — 2005. — Vol. 26 (5). — P.545–548.
29. **Yoles E.** Alpha2-adrenoreceptor agonists are neuroprotective in a rat model of optic nerve degeneration / E. Yoles, L. A. Wheeler, M. Schwartz // Invest Ophthalmol Vis Sci. — 1999. — Vol.40 (1). — P.65–73.

Поступила 17.04.2014

References

1. **Vit VV.** The structure of the human visual system. Odessa: Astroprint; 2010. 664 p.
2. **Gundorova RA, Neroev VV, Kashnikov VV.** Traumas of the eye. Moscow; 2009. 383–9.
3. **Dumbrova NE, Vit VV, Krasnovid TA, Molchanyuk NI, Grubnik NP.** Ultrastructural changes of chorioretinal complex in experimental model of eye contusion in rabbits. *Oftalmol Zh.* 2013; 5: 67–72. Russian.
4. **Norman HJ.** *Chronicles of WHO.* 1985;39(3):3–9.
5. **Barron MJ et al.** The distributions of mitochondria and sodium channels reflect the specific energy requirements and conduction properties of the human optic nerve head. *Br J Ophthalmol.* 2004;88(2):286–90.
6. **Berkelaar M et al.** Axotomy results in delayed death and apoptosis of retinal ganglion cells in adult rats. *J Neurosci.* 1994;14(7):4368–74.
7. **Chada SR, Hollenbeck PJ.** Mitochondrial movement and positioning in axons: the role of growth factor signaling. *J Exp Biol.* 2003;206(Part 12):1985–92.
8. **Chierzi S, Strettoi E, Cenni MC, Maffei L.** Optic nerve crush: axonal responses in wild-type and bcl-2 transgenic mice. *J Neurosci.* 1999;19(19):8367–76.
9. **Deng QQ, Liu JH.** Neurofilament and optic neuropathy. *Zhongguo Shiyong Yanke Zazhi.* 2006;24(7):670–2.
10. **Duvdevani R et al.** Graded crush of the rat optic nerve as a brain injury model: combining electrophysiological and behavioral outcome. *Rest. Neurol. Neurosci.* 1990;2: 31–8.
11. **Garcia-Valenzuela E, Gorczyca W, Darzynkiewicz Z, Sharma SC.** Apoptosis in adult retinal ganglion cells after axotomy. *J Neurobiol.* 1994;25(4):431–8.
12. **Gellrich NC, Schimming R, Zerfowski M, Eysel UT.** Quantification of histological changes after calibrated crush of the intraorbital optic nerve in rats. *Br J Ophthalmol.* 2002;86(2):233–7.
13. **Johoaon JE et al.** Brain derived neurotrophic factor supports the survival of cultured retinal ganglion cells. *J Neurosci.* 1986;6: 3031–8.
14. **Ke J et al.** Changes in morphology of retinal gangliocytes and GFAP expression after optic nerve contusion in rats. *Huazhong Keji Daxue Xuebao: Yixue Ban.* 2007;36:370–3.
15. **Kristian T, Siesjo BK.** Calcium-related damage in ischemia. *Life Sci.* 1996;59: 357–67.
16. **Kroemer G.** The proto-oncogene Bcl-2 and its role in regulating apoptosis. *Nat Med.* 1997;3:614–20.
17. **Levkovitch-Verbin H.** Animal models of optic nerve diseases. *Eye.* 2004;18:1066–74.
18. **Levkovitch-Verbin H.** RGC death in mice after optic nerve crush injury: oxidative stress and neuroprotection. *Invest Ophthalmol Vis Sci.* 2000;41(13):4169–74.
19. **Li SN et al.** Effect of retinal argon laser photocoagulation on the axoplasmic transport and ultrastructure of the optic nerve in rabbit. *Zhongguo Jiguang Yixue Zazhi.* 2001;10: 137–40.
20. **Morgan JE.** Circulation and axonal transport in the optic nerve. *Eye.* 2004;18:1089–95.
21. **Morris RL, Hollenbeck PJ.** The regulation of bidirectional mitochondrial transport is coordinated with axonal outgrowth. *J Cell Sci.* 1993;104(3):917–27.
22. **Sadun AA.** Mitochondrial optic neuropathies. *J Neurol Neurosurg Psychiatry.* 2002;72:423–5.
23. **Sarkies N.** Traumatic optic neuropathy. *Eye.* 2004;18:1122–5.
24. **Solomon AS.** Complete transection of rat optic nerve while sparing the meninges and the vasculature: an experimental model for optic nerve neuropathy and trauma. *J Neurosci Methods.* 1996;70(1):21–5.
25. **Villegas-Perez MP et al.** Rapid and protracted phases of retinal ganglion cell loss follow axotomy in the optic nerve of adult rats. *J Neurobiol* 1993;24(1):23–36.
26. **Wilkins A, Chandran S, Compston A.** A role for oligodendrocyte-derived IGF-1 in trophic support of cortical neurons. *Glia.* 2001;36:48–57.
27. **Wilkins A.** Oligodendrocytes promote neuronal survival and axonal length by distinct intracellular mechanisms: a novel role for oligodendrocyte-derived glial cell line-derived neurotrophic factor. *J Neurosci.* 2003;23:4967–74.
28. **Yang T.** Diffuse axonal injury. *Jilin Yixue.* 2005;26(5):545–8.
29. **Yoles E, Wheeler LA, Schwartz M.** Alpha2-adrenoreceptor agonists are neuroprotective in a rat model of optic nerve degeneration. *Invest Ophthalmol Vis Sci.* 1999;40 (1):65–73.

Received 17.04.2014