

УДК 616.76–001.4–06:617.764.2–089.844

## Особливості надання допомоги постраждалим з пошкодженнями орбіти

О. О. Астапенко, канд. мед. наук, В. О. Маланчук, член-кор. НАМН України, професор, д-р мед. наук, Ю. В. Чепурний, канд. мед. наук, І. П. Логвиненко, канд. мед. наук

Національний медичний університет ім.

О. О. Богомольця; Київ (Україна)

**Ключові слова:** пошкодження орбіти, переломи середньої зони обличчя, біорезорбтивні полімерні пластини.

**Ключевые слова:** повреждения орбиты, переломы средней зоны лица, биорезорбтивные полимерные пластины.

*Актуальність даного дослідження обумовлена збільшенням частоти переломів середньої зони обличчя, що супроводжуються пошкодженнями орбіти. Метою роботи було підвищення ефективності лікування хворих з травмами середньої зони обличчя, поєднаних із пошкодженнями орбіти, шляхом вдосконалення методів відновлення її анатомічної цілісності та додаткового апарату ока.*

**Матеріал та методи.** Представлені результати лікування 157 постраждалих з пошкодженнями орбіти, визначені принципи комплексного підходу до лікування та реабілітації даного контингенту хворих. Проведено порівняльний аналіз використання біорезорбтивних полімерних та титанових фіксаторів для остеосинтезу з урахуванням біомеханіки переломів.

*В результаті досліджень автори дійшли висновків, що: 1) частота переломів середньої зони обличчя зросла до 26,3 %; 2) дані пошкодження супроводжуються зміною об'єму орбіти, що може призводити до естетичних та функціональних порушень за рахунок зміщення очного яблука, також пошкодження додаткового апарату ока; 3) при лікуванні переломів середньої зони обличчя в якості фіксаторів доцільно використовувати біорезорбтивні полімерні пластини з гвинтами для остеосинтезу, які не потребують подальшого їх видалення; 4) відновлення слъзовідведення при тотальному пошкодженні слъзовідвідних шляхів можливе з використанням аутоотрансплантату зі слизової оболонки щоки.*

## Peculiarities of the first aid to patients with orbital injuries

E. A. Astapenko, V. A. Malanchuk, Yu. V. Chepurnoy, I. P. Logvinenko

National Medical University named after O.O. Bohomolets; Kyiv (Ukraine)

**Key words:** damage of the orbit, mid-face fractures, bioresorbed polymer plates.

*The importance of this study is due to increased frequency of the middle facial zone fractures involving orbital injuries.*

**Aim.** To increase the treatment effectiveness of patients with injuries of the middle facial zone, combined with orbital injuries by improving methods for restoration of anatomic integrity and additional eye apparatus.

**Materials and methods.** There were treated 157 patients with orbital injuries, the principles of an integrated approach to treatment and rehabilitation of patients were presented. A comparative analysis using bioresorptive polymer and titanium plates for osteosynthesis of fractures based on biomechanics was performed.

**Results.** 1) the frequency of fractures of the middle zone face increased to 26.3 %; 2) these damages are accompanied by changes in the volume of the orbit, which can lead to aesthetic, functional impairment due to displacement of the eyeball and injuries of the eye additional apparatus; 3) in the treatment of the middle facial zone fractures bioresorptive polymer plates with screws for osteosynthesis should be used that do not require their further removal; 4) restoration of the laceration in total lacrimal ducts is possible using autograft from the cheek mucosa.

**Вступ.** З кожним роком збільшується число постраждалих з пошкодженнями щелепно-лицьової ділянки. При цьому невпинно зростає кількість травматичних пошкоджень середньої зони обличчя [2, 3, 6]. Зокрема, за даними клініки щелепно-лицьової хірургії НМУ імені О. О. Богомольця, кількість переломів орбіти за 25 років зросла з 8,5 % (1984) [5]

до 26,3 % (2011) [6]. Актуальність даної проблеми обумовлена тим, що пошкодження орбіти можуть призводити не лише до косметичних порушень,

© О. О. Астапенко, В. О. Маланчук, Ю. В. Чепурний, І. П. Логвиненко, 2015

обумовлених деформацією обличчя, зміною положення очного яблука, а й супроводжуються рядом функціональних розладів: порушеннями бінокулярного зору, слезовідведення, дренажної функції додаткових синусів носа. Асиметрія кісток лицевого черепа, зміщення очного яблука, постійна слезотеча ведуть до понівечення обличчя, що важко позначається на психічному стані хворого. Тому лікування таких хворих вимагає досягнення найкращого косметичного результату з відновленням усіх порушених функцій [3, 4, 5, 6].

### Матеріал і методи

Під нашим спостереженням перебували 157 постраждалих з переломами середньої зони обличчя, поєднаними з пошкодженнями орбіти.

При обстеженні пацієнтів враховували давність переломів та причини їх виникнення. Постраждалими проводили рентгенографію лицьового черепа в двох проекціях, за показаннями застосовували спіральну комп'ютерну томографію з 3D реконструкцією, створювали стереолітографічні моделі. Хворим проводили клінічне офтальмологічне обстеження, вимірювання зміни положення очного яблука в трьох площинах, обчислення зміни об'єму орбіти, дослідження слезовідведення з використанням класичних функціональних проб та контрастування слезовідвідних шляхів.

Вибір методу лікування залежав від виду перелому, давності травми, наявності сполучених уражень, інших умов, при цьому використовували відомі та розроблені методи лікування [4–7, 15, 19].

### Результати та їх обговорення

Основними причинами переломів кісток середньої зони лицевого черепа були: кримінальна травма — 52,4 %, транспортна — 22,8 %, побутова — 17,4 %, виробнича — 2,9 % та спортивна — 4,5 %. Зі свіжими переломами орбіти перебували на лікуванні 68,5 %, із застарілими — 18,3 %, з неправильно консолидованими — 13,2 %.

Основну роль в пошкодженні орбіти відігравали переломи вилицевого комплексу (ВК), оскільки при всіх типах переломів, окрім перелому вилицевої дуги, щілина зламу проходить через стінки орбіти. Пошкодження стінок орбіти також можливе за механізмом «вибухового» перелому (*blow in/out*), що був нами виявлений у 1,8 % випадків.

Пошкодження цілісності стінок орбіти супроводжується зміною об'єму орбіти та зміщенням орбітального вмісту в поряд розташовані простори. Це створює передумови для виникнення цілого ряду косметичних (зміщення очного яблука, порушення положення повік, тощо) та функціональних порушень (диплопії, зниження гостроти зору, птозу) [5, 10, 15, 17, 18]. У обстежених пацієнтів енофтальм виявлявся нами у 35,8 % випадків, екзофтальм — у 3,1 % постраждалих, гіпофтальм (зміщення донизу) зустрічали у 32,7 % випадків. У 1,9 % випадків були зміщення ока догори, медіальне зміщення ока — у 7,4 % випадків, зміщення ока латерально встанов-

лено у 6,8 % хворих. В 25,9 % випадків енофтальм поєднувався зі зміщенням ока вниз, у 3,7 % хворих — зі зміщенням ока вниз і медіально. У 3,7 % постраждалих зміщення вниз поєднувалось із латеральним або медіальним зміщенням очного яблука, у 1,2 % — зміщення ока вгору поєднувалось із екзофтальмом.

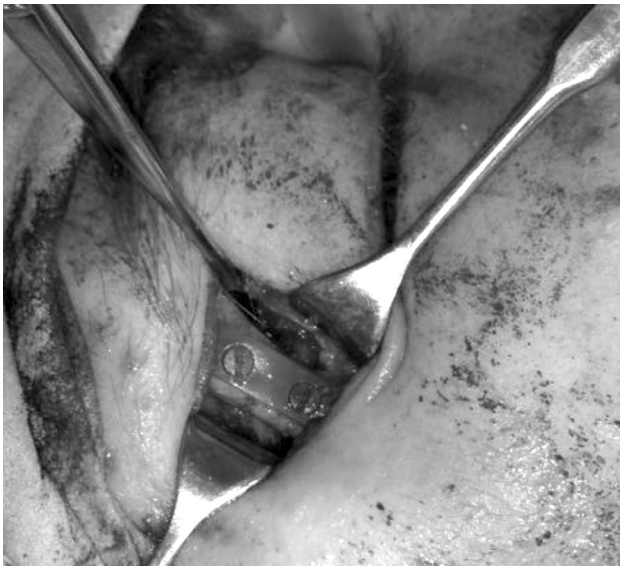За нашими даними, повна втрата зору виявлялась у 3,7 % хворих, зниження гостроти зору — у 5,6 % пацієнтів, анофтальм (після санаційних офтальмологічних операцій) фіксувався у 1,9 % випадків, диплопія визначалась у 4,9 % постраждалих, порушення функції окорухових м'язів у 9,3 % хворих, птоз верхньої повіки супроводжував 2,5 % пошкоджень.

Виходячи з вище зазначеного, метою лікування хворих з переломами кісток орбіти має бути відновлення її цілісності із забезпеченням позитивного функціонального та косметичного результату для повної реабілітації постраждалих. Тому при лікуванні ми враховували давність та причини виникнення травми, характер та напрям зміщення уламків, наявність кісткових дефектів, зміни об'єму орбіти, стан слезовідвідних шляхів, оцінювали ситуацію щодо цілісності та положення точок фіксації кантальних зв'язок, форму та розмір очної щілини.

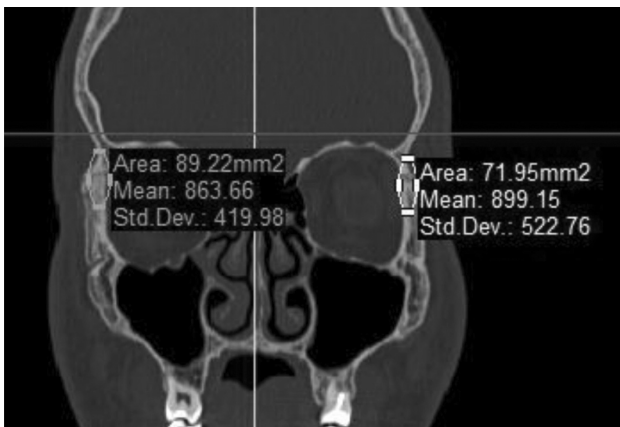
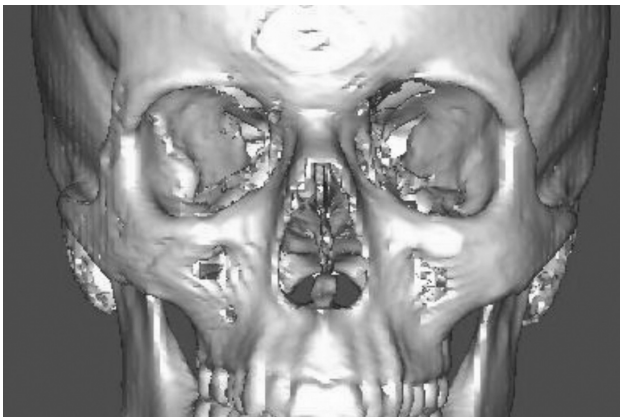
У випадку свіжих чи застарілих переломів проводили репозицію уламків загальновідомими методиками, у разі відсутності умов для забезпечення стабільності репозиції вдавалися до додаткової фіксації. Основною точкою фіксації ВК визначався вилице-лобний шов, що дозволяло попередити зміщення кістки донизу під дією сил гравітації та тяги жувального м'язу. Таким чином досягали збереження вертикальних співвідношень в положенні ВК. Додатково проводили фіксацію в ділянці вилице-альвеолярного гребеня. Також, при необхідності, проводили остеосинтез в ділянці вилицевої дуги та нижньоорбітального краю.

Фіксацію кісткових фрагментів в правильному положенні здійснювали різними видами фіксаторів для остеосинтезу (полімерними та металевими). Для зручності порівняльного аналізу використання різних типів фіксаторів ми розподілили пацієнтів на дві групи. В першій групі (76 пацієнтів — 48,8 %) виконувався остеосинтез з використанням біодеградуючих полімерних фіксаторів біоактивної дії (титанові пластини на основі поліуретану). В другій групі хворих (81 особа — 51,2 %) остеосинтез проводили титановими пластинами та гвинтами.

В першій групі хворих в ділянці вилице-лобового шва ми використовували полімеростеосинтез в 100 % випадків (мал. 1), з них у 23 хворих (30,2 %) — в ділянці вилицево-альвеолярного гребеня, а в ділянці передньої стінки гайморової порожнини — у 14 пацієнтів (18,4 %). У 47 хворих (61,8 %) в ділянці вилицево-альвеолярного гребеня використання



**Мал. 1.** Полімеростеосинтез правого вилицевого комплексу біорезорбтивною накістною пластиною.



**Мал. 2.** СКТ 3D хворого 3., 20 років, через 6 місяців після операції: порівняльний аналіз показників мінеральної щільності кісткової тканини в зоні полімеростеосинтезу та симетричної неуразеної ділянки.

біодеградуючих полімерних пластин було недовільне, що обумовлено наявністю дефекту кісткової тканини та недостатньою біомеханічною ста-

більністю полімеростеосинтезу даної локалізації. В даній групі добрі результати лікування отримано в 100 % випадків. Рухомості кісткових фрагментів в післяопераційному періоді не визначалось. Лише в одному випадку зареєстровані явища запалення в ранньому післяопераційному періоді, але після санації та дренивання рани вони були ліквідовані, без негативного впливу на остаточний результат лікування.

Рентгенологічний контроль положення кісткових фрагментів після остеосинтезу, проведений на 4–7 добу та через 30 днів після операції, свідчив про анатомічне відновлення вилицево-орбітального комплексу. Рентгенологічний контроль щільності кісткової тканини через 6 місяців після операції вдалося провести у 14 пацієнтів. В усіх випадках виявлено повну мінералізацію кісткових регенератів в зоні консолидації (мал.2).

В другій групі хворих добрий результат отримано в 97,5 % випадків. Рентгенологічний контроль положення кісткових фрагментів в усіх випадках підтвердив анатомічне відновлення вилицевого комплексу. Усі ускладнення були пов'язані з виникненням явищ хронічного запалення в ділянці розташування металевих фіксаторів, що в подальшому стало причиною їх видалення. Рентгенологічний контроль щільності кісткової тканини, проведений через 6 місяців після операції у 16 пацієнтів, свідчив про відновлення мінералізації кісткових регенератів в зоні консолидації кісткових фрагментів. Результати лікування хворих 1 та 2 груп з переломами вилицево-орбітального комплексу в порівняльному аспекті представлено в таблиці 1.

Відкриття зон зламу кісток середньої зони обличчя (СЗО), репозиції та фіксації кісткових фрагментів здійснювали комбінацією декількох хірургічних доступів: внутрішньоротовим, розтином по латеральному краю орбіти, розтином по верхній пальпебральній складці, нижньоорбітальним, транскон'юнктивальним, субціліарним, коронарним. Дефекти дна орбіти відновлювали реконструктивними титановими пластинами [8, 9, 12, 14, 16].

Хворі з неправильно консолидованими переломами являли собою найбільш складну для реабілітації групу, оскільки доводилось мати справу зі сформованими посттравматичними деформаціями, що супроводжувались комплексом стійких функціональних порушень. Лікування даного контингенту хворих вимагало проведення не лише рефрактури та репозиції уламків з подальшою їх фіксацією, а в ряді випадків також пластичних остеотомій, реконструкції не лише форми орбіти, а й відновлення орбітального та ретробульбарного об'єму.

Планування оперативних доступів для зазначених втручань вимагало врахування можливості проведення пластики слъзовідвідних шляхів та медіальної чи латеральної кантопексії з забезпе-

**Таблиця 1.** Результати хірургічного лікування пацієнтів з переломом вилицевого комплексу зі зміщенням (3 місяці після операції).

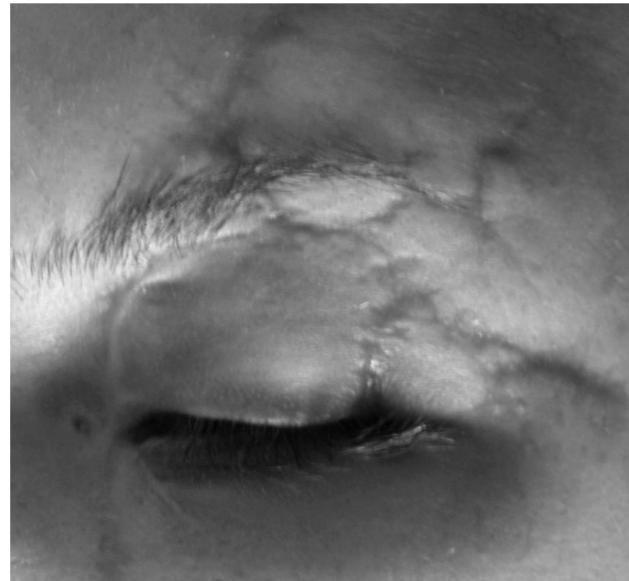Симптоми	Використання полімерних фіксаторів	Використання металевих (титанових) фіксаторів	Разом
Відновлення симетрії обличчя	76	81	157
Рентгенологічний контроль репозиції вилицевої кістки (повна репозиція)	76	81	157
Порушення чутливості зони інервації n.infraorbitalis	34	29	63
Усунення діпlopії	13	16	29
Усунення обмеження рухомості ока	17	18	35 (81,4 %)
Відновлення рухомості нижньої щелепи	3	2	5 (71,4 %)
Запальна реакція на стороннє тіло (поліуретанова пластина)	56	72	128 (100 %)
Контуровання фіксаторів	1	4	5
Холодова реакція на чужорідне тіло	3	5	8
	-	52	52

ченням відмінного косметичного результату лікування. Відновлення слезовідведення здійснювали за допомогою зовнішньої дакріоцисторіностомії та пластики слезовідвідних шляхів. Для пластики використовували вільний аутоотрансплантат зі слизової оболонки щоки. Іноді лікування було етапним, особливо при необхідності пластичної корекції очної щілини. Нижче наводимо опис клінічного випадку використання зазначеного комплексного підходу до лікування [3, 4, 5, 10, 11, 15].

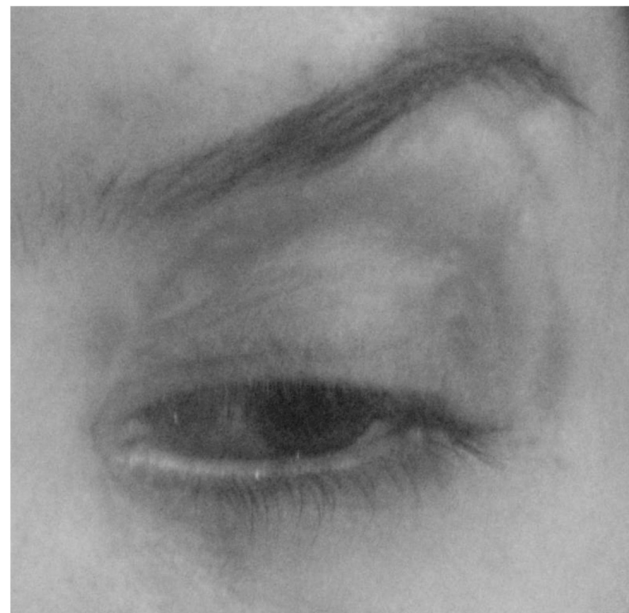**Клінічний випадок.** Хвора Є., 27 років, звернулася зі скаргами на асиметрію обличчя, утруднене відкривання рота, опущення верхньої повіки, на періодичну слезотечу з лівого ока, застій слюзи, що потребує її механічної евакуації, деформацію лівої очної щілини. Зі слів хворої, 3 місяці тому в результаті ДТП отримала травму обличчя та поранення лівої параорбітальної ділянки. Первинну медичну допомогу дістала за місцем отримання травми. Об'єктивно: ліва очна щілина деформована і звужена за рахунок птозу верхньої повіки. Остання деформована рубцем, який розділяв її на дві частини у співвідношенні 4:1 (менша частина розташована латерально), і проходив перпендикулярно краю верхньої повіки. Медіальний кут ока деформований рубцем, що починався на 1,5 см нижче медіального кута та проходив вертикально, пересікаючи очну

щілину на відстані 5 мм від крайньої медіальної точки кон'юнктивального мішка, утворюючи тут «спайку» та формуючи бухту (мал. 3).

Далі, дугоподібно вигинаючись, рубець проходив паралельно лівій брові. За рахунок даного рубця мав місце виворіт нижньої повіки лівого ока та, як наслідок, дислокація нижньої слезної точки. Відкривання рота обмежене до 1см. В ділянці лівого нижньоорбітального краю симптом «сходінки», лівостороння дипlopія, лівосторонній енофтальм, медіальний телекантус.



**До операції**



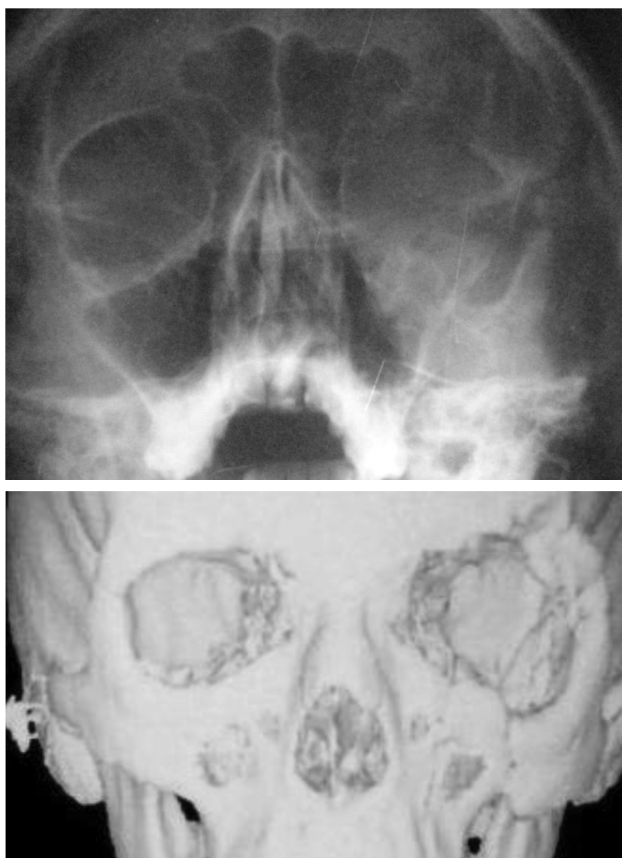**Після операції**

**Мал. 3.** Зовнішній вигляд очної щілини до та після реконструкції слезовідвідних шляхів та пластичного усунення деформації очної щілини.

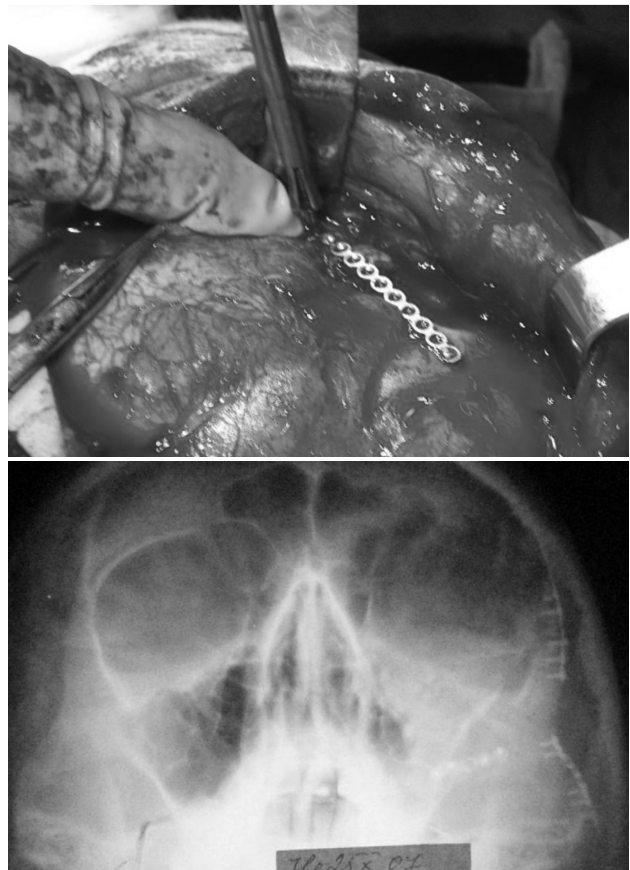
На рентгенограмах та томограмах кісток середньої зони обличчя виявлено уламковий перелом ВК (мал. 4). Встановлено діагноз: травматичний неправильно консолидований перелом вилицевого комплексу, посттравматична рубцева деформація очної щілини лівого ока, лівих брівної та вилицевої ділянок, розрив лівого слізозного мішка та облітерація лівого нижнього слізозного каналця, стійке декомпенсоване порушення слізозвідведення, птоз верхньої повіки лівого ока, медіальний лівосторонній телекантус, посттравматичний енофтальм, дефект дна лівої орбіти.

Першим етапом хворій проведено відновлення цілісності лицьового скелету шляхом рефрактури, репозиції та металостеосинтезу ВК з остеопластикою дна лівої орбіти з використанням вінцевого, внутрішньо-ротового та транскон'юнктивального доступів. В результаті проведеного лікування хворій відновлено цілісність лицьового черепа, усунуто енофтальм та диплопію, досягнуто нормалізації відкривання рота (мал. 5).

На наступному етапі проведено реконструкцію слізозвідвідних шляхів з використанням вільного трансплантату слизової оболонки щоки з одноментною пластикою медіального відділу лівої очної щілини та медіальною кантопексією (мал. 6).



Мал. 4. Рентгенограма та комп'ютерна томограма лицьового черепа хворої Є. (до лікування).

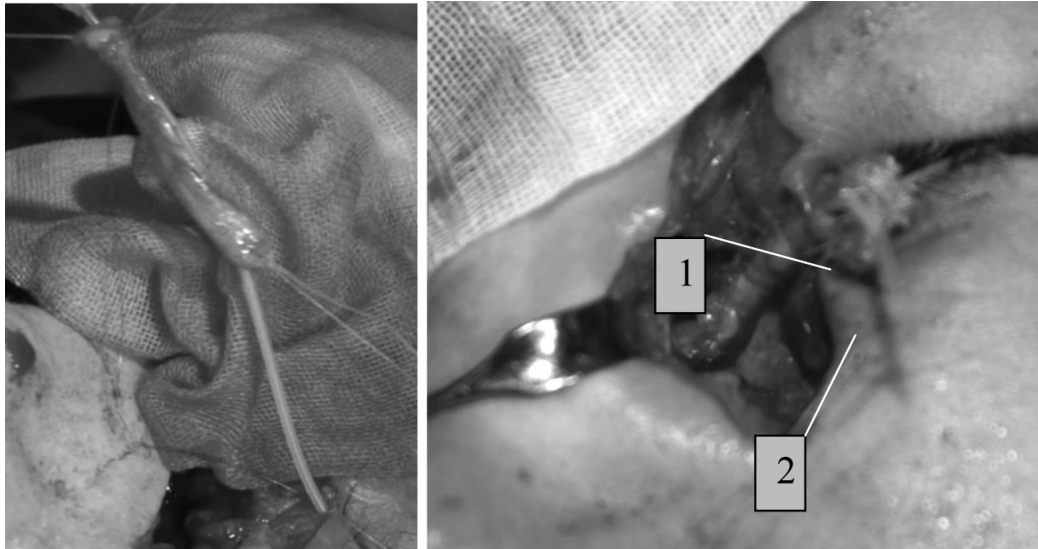


Мал. 5. Фіксація кісткових фрагментів у правильному положенні (фото під час операції хворої Є.) з відновленням цілісності та об'єму орбіти (рентгенограма після операції).

Щодо вибору фіксаторів для остеосинтезу. Враховуючи дані літератури та фізико-механічні показники, біорезорбтивні полімерні фіксатори доцільно використовувати при переломах кісток лицьового черепа в зонах, які не несуть значних навантажень, а також при біомеханічно сприятливих переломах в зонах, схильних до деформацій на розтягнення-стиснення.

При лікуванні переломів вилицевого комплексу ми враховували, що, за даними літератури, в області вилицево-альвеолярного гребеня діють переважно стискаючі деформації. У той же час, в зонах латеральних країв орбіт переважають деформації розтягування. Такі результати клінічно підтверджуються розходженням кісткових фрагментів і утворенням вертикального діастазу при переломах вилицевого комплексу, коли лінія перелому проходить в ділянці латеральної стінки орбіти. У даних зонах використання біорезорбтивних полімерних накістних пластин для остеосинтезу має абсолютні показання.

Горизонтальні контрфорси вилицевого комплексу (ніжньоочний край та вилицева дуга), які зазнають насамперед деформації на вигин також ефективно можуть бути відновленими біорезорбтивними фіксатори на основі поліуретану при адек-



**Мал. 6.** Новостворений шлях для слезовідведення: 1 — кісткове вікно в нижній носовий хід; 2 — ту-нель, створений з вільного клаптя слизової оболонки щоки.

ватній репозиції кісткових фрагментів і стабільній фіксації в інших зонах. Разом з тим титановим пластинам ми віддавали перевагу у випадку множинних уламкових переломів вилицевого комплексу, що супроводжувались кістковими дефектами, а також в ділянці вилицево-альвеолярного гребеня, який має складний рельєф і зазнає значних деформацій на вигин, де використання біодеградуючих пластин мало значні обмеження.

#### Висновки

На основі проведених досліджень нами зроблено наступні висновки:

Частота переломів ВК в останні роки зросла, та становить 26,3 %;

#### Література

1. Азарченко К. Я. Переломы скулоорбитального комплекса: диагностика и выбор метода лечения / К. Я. Азарченко // Вестник хирургии. — 1998. — № 6. — С.54–57.
2. Бельченко В. А. Черепно-челюстно-лицевая хирургия: руководство для врачей. / В. А. Бельченко — М.: ООО «Медицинское информационное агентство», 2006. — 340 с.
3. Бернадский Ю. И. Основы челюстно-лицевой хирургии и хирургической стоматологии. / Ю. И. Бернадский — Витебск: Белмедкнига, 1998. — 407с.
4. Логвиненко І. П. Лікування переломів вилицевого комплексу, що призвели до зміни об'єму орбіти : автореф. дис. на здобуття наук. ступеня канд. мед. наук.: спец. 14.01.18 «Очні хвороби» / І. П. Логвиненко. — Київ, 2005. — 24 с.
5. Маланчук В. А. Хирургическое лечение переломов скулового комплекса в зависимости от давности травмы : автореф. дис. на соискание уч. степени канд. мед. наук.: спец. 14.01.22 «Стоматология» / В. А. Маланчук. — Киев, 1984. — 24с.
6. Чепурний Ю. В. Лікування переломів середньої частини обличчя, що супроводжуються порушеннями слезовідведення : автореф. дис. на здобуття наук. ступеня канд. мед. наук.: спец. 14.01.22 «Стоматологія» / Ю. В. Чепурний. — Київ, 2011. — 18 с.
7. Швырков М. Б. Неогнестрельные переломы челюстей / М. Б. Швырков, В. В. Афанасьев, В. С. Стародубцев // Руководство. — М: Медицина, 1999. — 336 с.
8. Baumann A. Use of the preseptal transconjunctival approach in orbit reconstructive surgery / A. Baumann, R. Ewers // Journal of Oral & Maxillofacial Surgery. — 2001. — Vol.59, № 3. — P. 287–291.
9. Consolo U. Surgical Reconstruction of Orbital Fractures / U. Consolo, P. Ronchi // Journal of Cranio-Maxillo-Facial Surgery. — 1996. — Vol.24, № 1. — P. 30.
10. Craniofacial traumas: immediate and delayed treatment / R. Becelli, G Renzi, M. Perugini [et al.] // J. Craniofac. Surg. — 2000. — Vol.11, № 3. — P. 265–269.

11. **Dawson K. N.** Reconstruction of the orbit following trauma / K. N. Dawson, G. Pirinjian // *Ann. R. Australas Coll. Dent. Surg.* — 2000. — Vol.15. — P. 343–348.
12. **Dolan R. W.** Superior cantholysis for zygomatic fracture repair / R. W. Dolan, D. K. Smith // *Arch. Facial. Plast. Surg.* — 2000. — Vol.2, № 3. — P. 181–186.
13. **Ellis E.** 3rd. Analysis of treatment for isolated zygomaticomaxillary complex fractures / E. 3rd Ellis, W. Kittidumkerng // *Journal of Oral & Maxillofacial Surgery.* — 1996. — Vol.54, № 4. — P. 386–400.
14. **Fox A. J.** The Coronal Incision: Sinusoidal, Sawtooth, and Postauricular Techniques. / A. J. Fox, S. A. Tatum // *Arch. Facial. Plast. Surg.* — 2003. — № 5. — P.259–262.
15. **Hammer B.** Orbital Fractures: diagnosis, operative treatment, secondary corrections. — Hogrefe & Huber Publishers. — 1995. — 100 p.
16. **Khan Aayesha M.** Traditional approaches to the orbit / Aayesha M Khan, Mark A. Varvares // In: *Otolaryngol. Clin. N. Am.* — 2006 — P. 895–909.
17. Medial orbital wall blowout fracture with medial rectus muscle entrapment / V. L. Cumberworth, P. W. Valentine, J. McEwan [et al.] // *International Journal of Clinical Practice.* — 1997. — Vol.51, № 7. — P. 474–475.
18. Ophthalmic involvement in cranio-facial trauma / S. Amrith, S. M. Saw, T. C. Lim [et al.] // *Journal of Cranio-Maxillo-Facial Surgery.* — 2000. — Vol.28, № 3. — P.140–147
19. **Pearl R. M.** Treatment of enophthalmos / R. M. Pearl // *Clinics in Plastic. Surgery.* — 1992. — Vol.19, № 1. — P.111.

*Послупила 15.12.2014*

### *References*

1. **Azarchenko KYa.** Fractures of zygomatic and orbital complex: diagnosis and treatment options. *Vestnik khirurgii.* 1998;6:54–7. In Russian.
2. **Belchenko VA.** Cranio-maxillo facial surgery: a guide for physicians. M.: Meditsinskoie informatsionnoie agenstvo; 2006. 340 p.
3. **Bernadskii YuI.** Fundamentals of oral and maxillofacial surgery and surgical dentistry. Vitebsk: Belmedkniga; 1998. 407 p.
4. **Logvinenko IP.** Treatment of fractures of the facial complex, leading to changes in the volume of the orbit: author's thesis for Candidate of Med. Science. 14.01.18 Eye Diseases. Kyiv, 2005. 24 p.
5. **Malanchuk VA.** Surgical treatment of fractures of the zygomatic complex depending on the time of injury: author's thesis for Candidate of Med. Science. 14.01.22 Stomatology. Kiev, 1984. 24 p.
6. **Chepurnyi YuV.** Treatment of fractures of the middle part of the face, accompanied by disturbances of tear drainage: author's thesis for Candidate of Med. Science. 14.01.22 Stomatology. Kiev, 2011. 18 p.
7. **Shvyrkov MB, Afanasiev VV, Starodubtsev VS.** Not gunshot fractures of the jaw. Guidance. M.: Meditsina; 1999. 336 p.
8. **Baumann A, Ewers R.** Use of the preseptal transconjunctival approach in orbit reconstructive surgery. *Journal of Oral & Maxillofacial Surgery.* 2001;59(3):287–91.
9. **Consolo U, Ronchi P.** Surgical Reconstruction of Orbital Fractures. *Journal of Cranio-Maxillo-Facial Surgery.* 1996;24(1):30.
10. **Becelli R, Renzi G, Perugini M** et al. Craniofacial traumas: immediate and delayed treatment. *J. Craniofac. Surg.* 2000;11(3):265–9.
11. **Dawson KN, Pirinjian G.** Reconstruction of the orbit following trauma. *Ann. R. Australas Coll. Dent. Surg.* 2000;15:343–8.
12. **Dolan RW, Smith DK.** Superior cantholysis for zygomatic fracture repair. *Arch. Facial. Plast. Surg.* 2000;2(3):181–6.
13. **Ellis E** 3rd, **Kittidumkerng W.** Analysis of treatment for isolated zygomaticomaxillary complex fractures. *Journal of Oral & Maxillofacial Surgery.* 1996;54(4):386–400.
14. **Fox AJ, Tatum SA.** The Coronal Incision: Sinusoidal, Sawtooth, and Postauricular Techniques. *Arch. Facial. Plast. Surg.* 2003;5:259–62.
15. **Hammer B.** Orbital Fractures: diagnosis, operative treatment, secondary corrections. Hogrefe & Huber Publishers. 1995. 100 p.
16. **Khan Aayesha M, Varvares Mark A.** Traditional approaches to the orbit. In: *Otolaryngol. Clin. N. Am.* 2006. 895–909.
17. **Cumberworth VL, Valentine PW, McEwan J** et al. Medial orbital wall blowout fracture with medial rectus muscle entrapment. *International Journal of Clinical Practice.* 1997;51(7):474–5.
18. **Amrith S, Saw SM, Lim TC** et al. Ophthalmic involvement in cranio-facial trauma. *Journal of Cranio-Maxillo-Facial Surgery.* 2000;28(3):140–7
19. **Pearl RM.** Treatment of enophthalmos. *Clinics in Plastic. Surgery.* 1992;19(1):111.

*Received 15.12.2014*