

УДК 617.7-007.681-021.3-085-036.8

Оценка эффективности применения комбинации препаратов дорзамед и тимолол 0,5 % при лечении первичной открытоугольной глаукомы

Г. О. Ключев, канд. мед. наук, В. В. Головкин, канд. мед. наук

ООО «Технология здоровья»; Одесса (Украина)

Актуальность. Согласно прогнозам, число больных первичной глаукомой к 2020 году может увеличиться до 79,6 миллионов человек, из них 74 % будут иметь первичную открытоугольную глаукому (ПОУГ).

В настоящее время во всем мире каждый десятый из больных глаукомой ослеп. Именно поэтому профилактика и лечение глаукомы представляет собой важную медико-социальную проблему государства и общества. Современная офтальмология имеет в своем арсенале большой выбор лазерных и хирургических методов лечения, однако не всегда эти лечебные мероприятия оказываются эффективными. Консервативный метод лечения глаукомы является одним из наиболее востребованных и малотравматичных [1, 2, 3].

В свете современных представлений, первичная открытоугольная глаукома характеризуется как прогрессирующая оптическая нейропатия, связанная с рядом факторов, среди которых повышение уровня внутриглазного давления (ВГД) является одним из ведущих [4,5]. Согласно исследованиям в области патогенеза ПОУГ, нарушение оттока водянистой влаги из глаза и повышение ВГД выше толерантного уровня являются основными моментами в развитии глаукомной оптической нейропатии [5]. Известно, что ингибиторы карбоангидразы блокируют образование угольной кислоты, снижая продукцию ионов HCO_3^- . В отсутствие достаточного количества HCO_3^- увеличивается позитивный ионный градиент, что вызывает снижение секреции водянистой влаги. Местный ингибитор карбоангидразы — 2 % р-р дорзоламида (дорзамед) обладает хорошей биодоступностью, высокой селективностью и выраженным гипотензивным эффектом. По данным литературы, у 27–33 % больных, страдающих глаукомой и офтальмогипертензией и получающих монотерапию гипотензивными средствами, была выявлена необходимость назначения дополнительных гипотензивных препаратов для нормализации ВГД [6]. Действительно, на сегодняшний день комбинация из двух дополняющих друг друга гипотензивных препаратов с различными меха-

низмами действия, является наиболее распространенной формой терапии пациентов с глаукомой. **Цель исследования:** оценить эффективность комбинации препаратов 2 % раствора дорзоламида гидрохлорида (Дорзамед) и 0,5 % раствора тимолола малеата (Норматин) производитель World Medicine Ophthalmics Limited (Великобритания) в терапии пациентов с ПОУГ.

Материал и методы

В исследуемую группу включали пациентов, находившихся на местном инстилляционном гипотензивном режиме (0,5 % р-р тимолола малеата 2 раза в день) сроком от двух недель. Исходя из того, что данный срок не позволял точно определить степень толерантности достигаемого с помощью тимолола уровня ВГД, в исследование включались пациенты с уровнем офтальмотонуса выше среднестатистической нормы (с P_0 20–21 мм рт.ст.). Офтальмотонус измеряли стандартным тонометром Гольдмана с определением истинного P_0 . В начале исследования к указанному местному гипотензивному режиму добавляли 2 % раствор дорзоламида гидрохлорида (Дорзамед) с применением 2 раза в день по схеме утро-вечер. Офтальмотонус измеряли в интервале с 11–00 до 13–00 часов спустя 1, 2 недели, 1 и 2 мес. (к концу исследования) после назначения Дорзамеда. В группу наблюдения подбирали пациентов по возможности с близкими значениями P_0 спустя 2 недели инстилляций тимолола, что определило статистическую достоверность данных. Таким образом, средняя величина P_0 до назначения Дорзамеда составила $(22,5 \pm 1,19)$ мм рт.ст.

До назначения Дорзамеда острота зрения с коррекцией у пациентов находилась в пределах 0,1–1,0 со средним значением $0,53 \pm 0,30$. Для определения стадии глаукоматозного процесса проводили периметрию по Humphrey. Динамику зрительных функций определяли по степени их изменения к концу периода наблюдения (спустя 2 мес.). Пациенты с сопутствующей глазной патологией в разработку не включались.

Важным показателем для применения указанных препаратов является степень местной (глазной) и общей переносимости. По литературным данным, наиболее частым побочным эффектом местных ингибиторов карбоангидразы являются ощущение жжения, зуда, покалывания, кратковременного затуманивания зрения сразу после инстилляций [6]. Для оценки общей переносимости в индивидуальную карту

исследования была также включена отметка о появлении жалоб общего соматического характера (изменение артериального давления, частоты сердцебиения, функции дыхания).

Распределение пациентов по стадиям было представлено следующим образом: I — 19 глаз, II — 8 глаз, III — 3 глаза.

Результаты и их обсуждение

Динамика внутриглазного давления (P_0). Измерение офтальмотонуса спустя семь дней на комбинированном режиме (двукратное ежедневное закапывание Норматина и Дорзамеда) показало снижение P_0 с $22,5 \pm 1,19$ до $(18,4 \pm 1,07)$ мм рт. ст., т. е. на 4,1 мм рт. ст., что составило 18,4 % от исходного значения (на β -блокаторе). Ко второй неделе исследования снижение P_0 составило 3,9 мм рт.ст. относительно исходной величины (17,5 %), к 1 месяцу — 4,1 мм рт. ст. (18 %) и к концу наблюдения (2 мес.) — 4,2 мм рт.ст. (18,6 %).

Динамика зрительных функций. Спустя два месяца совместного применения Норматина и Дорзамеда отмечена небольшая положительная динамика показателей периметрии по Humphrey (MD, PSD).

Не было отмечено достоверной динамики показателя остроты зрения: повышение с $0,53 \pm 0,30$ до $0,57 \pm 0,31$ (рис. 1).

Динамика P_0 при добавлении 2 % дорзоламида гидрохлорида (Дорзамед) к 0,5 % тимололу малеата (Норматин) (инстиляции два раза в день) представлена на рис. 2. Гипотензивная эффективность Дорзамеда в комбинации с 0,5 % Норматином (инстиляции два раза в день) отражена на рис. 3.

По окончании месячного срока совместного применения Норматина и Дорзамеда на основании частоты встречаемости основных вышеуказанных побочных эффектов местных ингибиторов карбоангидразы проведена оценка глазного дискомфорта. Очень сильного и сильного дискомфорта не наблюдалось. Большая часть больных (17 человек) не отметили каких-либо дискомфортных проявлений

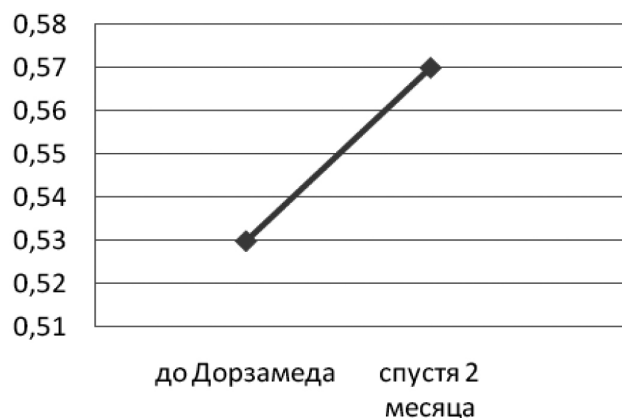


Рис. 1. Динамика остроты зрения у больных глаукомой при инстиляции 2 % дорзоламида гидрохлорида (Дорзамед) и 0,5 % тимолола малеата (Норматин)

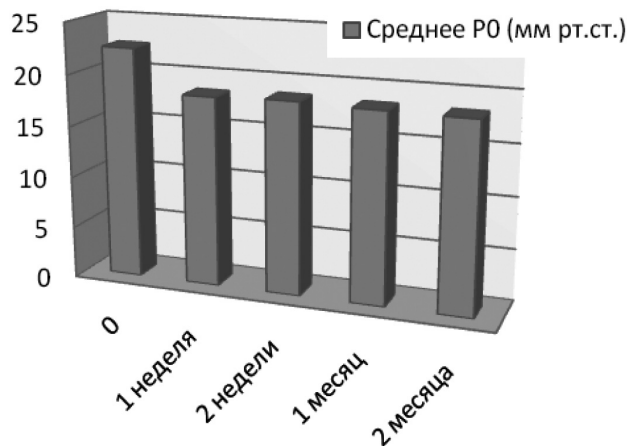


Рис. 2. Динамика P_0 при добавлении 2 % дорзоламида гидрохлорида (Дорзамед) к 0,5 % тимололу малеата (Норматин)

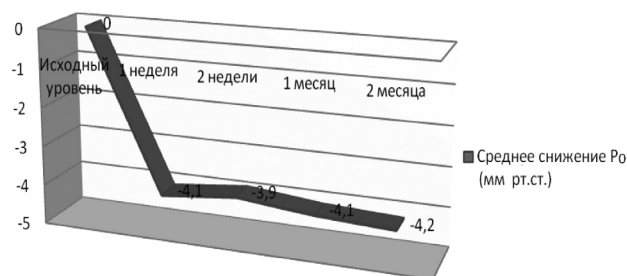


Рис. 3. Гипотензивная эффективность Дорзамеда в комбинации с 0,5 % Норматином

при дополнительном назначении Дорзамеда. Спустя 1 и 2 месяца после начала применения Дорзамеда у двух пациентов из 22 в одном случае появились, а в другом усилились ранее присутствовавшие жалобы общего соматического характера в другом. При этом следует отметить наличие у обоих пациентов выраженной общей патологии (ишемическая болезнь сердца, инфаркт в анамнезе), что могло послужить фоном для усиления жалоб.

Выводы

1. Дополнительное назначение Дорзамеда позволило снизить офтальмотонус у больных ПОУГ с повышенным ВГД в среднем на 18,4 %, что свидетельствует о его хорошем гипотензивном эффекте в комбинации с β -адреноблокатором (Норматином) при местной терапии.

2. Спустя два месяца комбинированной терапии Дорзамедом и Норматином отмечено незначительное повышение средней остроты зрения и улучшение показателей MD и PSD периметрии Humphrey, что свидетельствует о достижении стабилизированной формы глаукомы.

3. Отмечена хорошая местная и общая переносимость Дорзамеда у больных ПОУГ в комбинации с Норматином.

Литература

1. **Аліфанова Т. А.** Епідеміологічні аспекти інвалідності внаслідок патології органу зору в Україні / Т. А. Аліфанова, І. С. Аліфанов, Я. О. Зосімова [та ін.] // Сучасні аспекти клініки, діагностики та лікування очних хвороб: міжнар. наук. конф., присвяч. 100-річчю з дня народження акад. Н. О. Пучківської: тези доп. — Україна. — Одеса. — 2008. — С. 5.
2. **Аліфанова Т. А.** Інвалідність внаслідок патології органу зору в Україні / Т. А. Аліфанова, Ю. Ю. Гладченко, О. Л. Чуйко // Філатовські читання: наук.-практ. конф. офтальмол. з міжнар. участю, присвяч. 75-річчю заснування Інституту ім. В. П. Філатова: тези доп. — Україна. — Одеса. — 2011. — С. 340.
3. **Жабоедов Г. Д.** Современные аспекты патогенеза, диагностики, клиники и лечения открытоугольной глаукомы / Г. Д. Жабоедов // Фармакологічний Вісник. — 1999. — № 1–2. — С. 2–7.
4. **Краснов М. М.** Микрохирургия глауком. — М.: Медицина, 1980. — 2-е изд. — 248 с.
5. **Нестеров А. П.** Глаукома: патогенез, принципы лечения / Нестеров А. П., Егоров Е. А., Батманов Ю. Е. // Съезд офтальмологов России, 7-й: Тез. докл. — М., 2000. — С. 87–91.
6. **Хлобыстов А. А., Егоров Е. А., Ставицкая Т. В.** Бринзоламид — новый ингибитор карбоангидразы // Клини. офтальмология. — 2001. — Т. 2. — № 2. — С. 51–54.

Поступила 15.02.2016