

групі породілей, яким застосовували антигомтоксичні препарати, на відміну від групи породілей із традиційними методами лікування, не відбувається напруження гуморального імунітету (підвищення вмісту імуноглобулінів у сироватці крові), спостерігається активація клітинного імунітету (підвищення рівня Т-лімфоцитів, Т-хелперів і Т-супресорів) та зменшення рівня циркулюючих імунних комплексів.

Висновки

Результати динамічного аналізу клінічних, мікробіологічних і лабораторних даних доводять, що використання

запропонованих нами лікувально-реабілітаційних заходів із застосуванням антигомтоксичної терапії значно поліпшує лабораторні показники та дає кращий клінічний ефект, ніж традиційні методи лікування. Це дозволяє нам рекомендувати дану методику для застосування в практичному акушерстві з метою профілактики виникнення та зниження частоти гнійно-запальних ускладнень у жінок з пологовими травмами промежини.

ЛІТЕРАТУРА

1. Волков Н. А. Лечение ран в акушерстве и гинекологии. — Вильнюс: Мокспас, 1986. — С. 98-103.

2. Кулаков В. И., Бутова Е. А. Акушерский травматизм мягких тканей родовых путей. — М.: Мед. информ. агентство, 2003. — 128 с.

3. Особливості перебігу вагітності у жінок з інфекційно-запальними процесами жіночих статевих органів та їх лікування антигомтоксичними препаратами / П. П. Подольський, В. Л. Дронова, Г. Й. Геревич та ін. // Репродуктивное здоровье женщины. — 2006. — № 1. — С. 96-99.

4. Деклараційний патент на корисну модель. Патент № 11522, затв. 15.12.2005 р. — Бюл. № 12. — МПК: 7 А61Р15/00. Спосіб профілактики гнійно-запальних ускладнень пологових травм промежини / Яремчук Л. В.

УДК 616.317+613.315:617.528

Н. Б. Дмитрієва, А. Г. Гулюк, В. Г. Крикляс

МЕТОД ПОЕТАПНОГО ВІДНОВЛЕННЯ ВЕРХНЬОЇ ГУБИ ПРИ ДВОБІЧНІЙ ПОЄДНАНІЙ ЩІЛИНІ ТА РЕЗУЛЬТАТИ ЙОГО ЗАСТОСУВАННЯ

Інститут стоматології АМН України, Одеса,
Одеський державний медичний університет

У структурі вроджених вад розвитку людини частота щілини губи й піднебіння досягає 26 %, у немовлят на їхню частку припадає близько 90 % щелепно-лицевих аномалій [7]. Вроджені щілини верхньої губи й піднебіння трапляються частіше, ніж синдром Дауна, однак поступаються місцем вродженим вадам серцево-судинної системи [12].

Двобічні щілини верхньої губи, альвеолярного відростка й піднебіння становлять приблизно п'яту частину від усіх щілин і посідають одне з перших місць за тяжкістю анатомічних, функціональних й естетичних порушень, складністю хірургічного лікування [1–3; 6; 7; 9].

Анатомічні та клінічні порушення при даній формі вади

зумовлені розділенням верхньої губи, альвеолярного відростка, твердого й м'якого піднебіння на три сегменти, роз'єднанням колового м'яза рота, вираженим недорозвиненням центрального фрагмента верхньої губи — пролябіума, вкороченням або відсутністю шкірної частини перегородки носа, різним ступенем протрузії міжщелепної кістки [1; 3].

Незважаючи на постійне вдосконалення методів хірургічного відновлення уражених органів, необхідність проведення повторних оперативних втручань у хворих із вродженими двобічними поєднаними щілинами досягає 80–100 % [1; 3; 4; 9]. Для усунення цих деформацій потрібні численні тривалі коригувальні оперативні втручання, довге і не

завжди успішне ортодонтичне лікування [1; 3; 5].

Наявність росткової зони в ділянці хрящової перегородки носа та лемеша, яка забезпечує збільшення і розвиток середньої частини обличчя, і відсутність формуючого впливу колового м'яза рота призводить до випинання премаксилі в сагітальному напрямку.

Виступна премаксилі як при симетричних, так і несиметричних формах щілин у деяких випадках практично унеможлиблює одномоментне відновлення колового м'яза рота й формування присінка порожнини рота без попередньої її репозиції.

Пояснюється це тим, що у віддалений термін після первинної хейлопластики примусовий зсув премаксилі вна-



слідок ортодонтичного і хірургічного лікування призводить до розвитку стійких деформацій серединного відділу обличчя, які важко усунути; крім того, зшивання колового м'яза рота в нижньому відділі верхньої губи при проведенні одномоментної хейлопластики створює чималий тиск на міжщелепну кістку в нижньому відділі, що спричинює зміщення вниз [1; 3]. Тому деякі автори вважають за доцільне поступову редресацію виступної премаксилі завдяки відновленню верхньої губи у два етапи.

Метою роботи є вдосконалення методу хірургічного відновлення верхньої губи у хворих із вродженими двобічними щілинами внаслідок поетапного відновлення верхньої губи з одномоментною періостеопластикою альвеолярного відростка й формуванням присінка порожнини рота.

Матеріали та методи дослідження

За запропонованою методикою прооперовано 19 хворих із вродженими двобічними щілинами верхньої губи, альвеолярного відростка, твердого й м'якого піднебіння. Із них 8 — із двобічними несиметричними щілинами й 11 — із симетричними.

Усім хворим у передопераційному періоді, на етапах лікування та після відновлення верхньої губи й альвеолярного відростка проводилися антропометричні вимірювання верхньої губи, носа, альвеолярного відростка.

Результати дослідження піддавалися статистичній обробці.

На першому етапі лікування відновлювали верхню губу з одномоментною періостеопластикою альвеолярного відростка й формуванням присінка порожнини рота.

Оперативне втручання виконували за такою методикою.

Позначаються обмежуючі точки на латеральному й серединному фрагментах верхньої губи (точки опуклості дуги Купідона). Розріз слід проводити на латеральному фрагменті верхньої губи по нижньому краю нижнього носового ходу до основи крила носа з подальшим переходом на межу червоної облямівки й шкіри до обмежуючої точки (точка опуклості дуги Купідона — *filtrum*). Далі розріз продовжують перпендикулярно червоній облямівці до точки змикання лінії губ по лінії валика фільтрума *stomion lat.* (рис. 1).

Утворений клапоть червоної облямівки мобілізують у бік присінка порожнини рота широким виділенням колового м'яза за рота. Проводять вертикальний розріз слизової оболонки й окістя альвеолярного відростка паралельно краю щілини, відступивши від нього на 4–7 мм, залежно від ширини дефекту альвеолярного відростка. Слизово-надокісний клапоть біля краю щілини мобілізують і перекидають у бік дефекту альвеолярного відростка. Далі розрізають «коцюбу» за Лімбергом по перехідній складці на 2–2,5 см (рис. 2).

На серединному фрагменті розтинають по міжщелепній кістці на рівні нижнього краю носового ходу й далі — по межі червоної облямівки й шкіри на пролябіумі до обмежуючої точки.

Далі розріз продовжують перпендикулярно червоній облямівці до точки змикання губ і по слизовій оболонці серединного фрагмента — до перехідної складки; розсікають слизово-надокісний клапоть на альвеолярному відростку центрального фрагмента. Відтинають слизовий і слизово-надокісний клапті.

Слизово-надокісний клапоть мобілізують, перекидають у бік щілини й зшивають зі слизово-надокісним клаптем латерального фрагмента альвеолярного відростка (рис. 3).

Потім мобілізують краї слизової оболонки крил носа й перегородки, зшивають їх між собою, створюючи передній відділ нижнього носового ходу. Виділяють коловий м'яз рота на латеральному фрагменті на глибину близько 1–1,5 см, проводять крайове відсікання вертикально орієнтованих м'язових волокон від крила й основи носового ходу.

Розмітку шкірно-м'язових клаптів з метою мобілізації й переорієнтації м'язових волокон у напрямку, паралельному основі носового ходу, здійснювали за методикою D. R. Millard (рис. 4). Формування розрізів за зазначеною методикою забезпечує найбільш оптимальний доступ до латерального фрагмента колового м'яза за рота. При цьому відсікання вертикально орієнтованих м'язових волокон від крила й основи носового ходу виключає рецидив деформації зазначених анатомічних утворень завдяки зміні напрямку тяги м'язових волокон.

Шкірно-підшкірні клапті на серединному фрагменті верхньої губи формують розрізом шкіри від середини основи перегородки носа до ранової поверхні так, щоб утворився рівнобедрений трикутник. Розріз шкіри доповнюють мобілізацією вниз гіпоплазованого пролябіума від кісткової основи до серединної лінії (див. рис. 4).

На латеральному фрагменті верхньої губи біля основи крила носа проводять горизонтальний розріз шкіри, довжина якого дорівнює висоті трикутника, утвореного на серединному фрагменті (пролябіумі). Потім накладають вікрилові шви 4/0 на коловий м'яз рота, підтягуючи його до середньої частини пролябіума на рівні перегородки носа.

Переміщують відносно один одного шкірно-підшкірні клапті (внаслідок переміщення м'яза й шкірно-підшкірних клаптів збільшується вертикальний розмір верхньої губи, а носо-



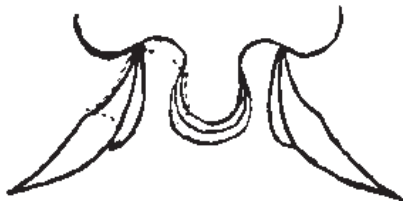

Рис. 1




Рис. 2



Рис. 3



Рис. 4



Рис. 5



Рис. 6

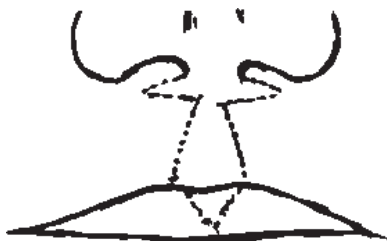

Рис. 7

вий хід звужується до нормального розміру на боці операції). На краї рани шкіри й червоної облямівки накладають шви із пролену 6/0 (рис. 5).

Присінок порожнини рота формують із клаптів червоної облямівки латерального фрагмента, які перекривають дефект вестибулярної поверхні альвеолярного відростка (рис. 6). На слизову оболонку верхньої губи накладають вікрилові шви (4/0). Для формування носового ходу вводять до нього трубку на 3 доби.

Другий етап оперативного лікування проводять через 1,5–2 міс за такою ж методикою. При виконанні цього етапу переміщення колового м'яза рота з латерального фрагмента виконують до основи шкірної перегородки носа, зокрема, до м'язового шару протилежного боку (рис. 7).

Результати лікування хворих із вродженими двобічними поєднаними щілинами верхньої губи ми оцінювали за ступенем усунення анатомічних, естетичних і функціональних порушень верхньої губи, носа,

альвеолярного відростка як добрі, задовільні, незадовільні.

Добрий результат — якщо відновлені верхня губа, ніс й альвеолярний відросток за своєю формою та функцією наближалися до нормальних показників: верхня губа достатньої висоти з малопомітними атрофічними післяопераційними рубцями по лініях валиків фільтрума, дуга Купідона правильної форми з вираженими точками опуклості й увігнутості. Достатня глибина присінка. Основи крил носа практично симетричні, висота шкірної перегородки носа наближена до норми, носові ходи не розширені або розширені незначно.

Міжщелепна кістка розташовується в альвеолярній дузі, з'єднана з бічними фрагментами періостальними клаптями.

Задовільним результатом операції вважали ті випадки, коли в будові та функції верхньої губи, носа й альвеолярного відростка були помітні, але не грубі відхилення від норми: помірне недорозвинення тканин пролябіума та більш грубі рубці уздовж нього, нечітко виражена лінія дуги Купідона, помірне обмеження рухливості. В ділянці носа — укорочення колумели й западання кінчика носа, сплюснення крил і кінчика носа, асиметричні носові ходи. Верхня щелепа звужена.

Незадовільним результатом операції вважали у тих випадках, коли відзначалося вкорочення або подовження верхньої губи, обмеження її рухливості, гіпертрофічні або келодні рубці, лінія Купідона не виражена, мілкий присінок. У ділянці носа виражене вкорочення шкірної перегородки, деформація крил і кінчика, наявні роз'єднаність премаксилі з бічними фрагментами верхньої щелепи, звуження верхньої щелепи, аномалії прорізування й положення зубів.

Результати дослідження та їх обговорення

У 13 із 19 обстежених і прооперованих за даною методикою дітей із вродженими двобічними поєднаними щілинами верхньої губи у післяопераційному періоді відзначалися малопомітні післяопераційні рубці на верхній губі, дуга Купідона була правильної форми з вираженими верхньобоковими й серединним прогинами; однаково виражена висота верхньої губи в ділянці валиків фільтрума; добра рухливість верхньої губи й помірне випинання її над нижньою, вертикальні й горизонтальні її розміри наближувалися до норми; основа крил носа розміщувалася симетрично на одному рівні; ширина основи носового ходу однакова по обидва боки; форма ніздрів симетрична по обидва боки; достатня висота



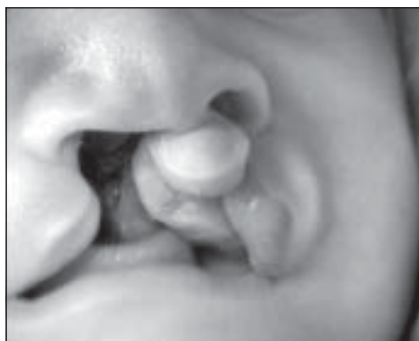

Рис. 8



Рис. 9

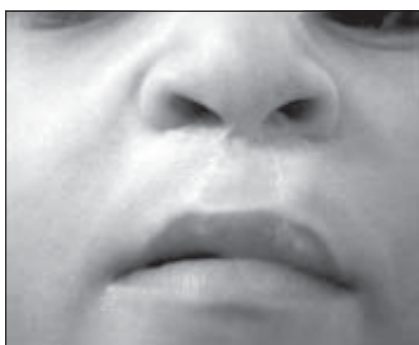


Рис. 10

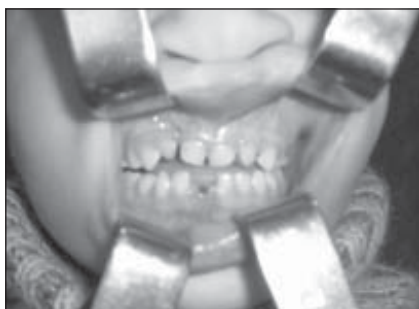

Рис. 11

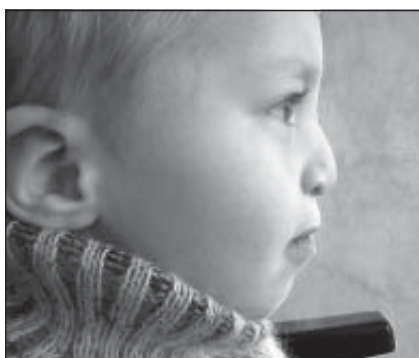


Рис. 12

склепіння присінка порожнини рота, висота шкірної частини перегородки носа наближена до норми. Міжщелепна кістка розташовувалася в альвеолярній дузі, з бічними фрагментами з'єднана періостальними клаптями. Цей результат визнаний добрим.

У 3 хворих відзначені: помітні рубці на верхній губі, незначна різниця за висотою верхньої губи в ділянці валиків фільтрума; незначна зміна вертикального або горизонтального розмірів верхньої губи, нерівномірно виражена висота червоної облямівки; недостатня висота присінка порожнини рота; незначна асиметрія в розташуванні основ крила носа зліва і справа; асиметрія у формі ніздрів зліва і справа. В ділянці носа — вкорочення шкірної частини перегородки носа, сплюснення крил і кінчика носа. Цей результат визнаний задовільним.

У 3 хворих спостерігалися гіпертрофічні рубці на шкірі верхньої губи з одного або обох боків, зміна горизонтального або вертикального розміру верхньої губи; укорочення верхньої губи в ділянці валика фільтрума з одного боку; деформація дуги Купідона й нерівномірно виражена висота червоної облямівки у серединному й бічному відділах, мілкий присінок. У ділянці носа — значне вкорочення шкірної частини перегородки носа, асиметричне розташування основ крил носа зліва і справа; асиметрія форми ніздрів зліва і справа. Міжщелепна кістка не з'єднана з бічними фрагментами періостальними клаптями, рухлива. Ці результати визнані незадовільними.

Для ілюстрації найбільш типових наслідків хірургічного лікування наводимо витяги з історій хвороб двох хворих із вродженою двобічною поєднаною щілиною верхньої губи.

Клінічний приклад 1. Хворий К., 10.10.1999 р. народження (історія хвороби № 45). Діа-

гноз: вроджена двобічна несиметрична (справа — наскрізна щілина верхньої губи, альвеолярного відростка, твердого й м'якого піднебіння, зліва — ізольована) щілина верхньої губи) (рис. 8).

При обстеженні місцево: асиметрія обличчя внаслідок двобічного дефекту верхньої губи, справа дефект поширюється на верхню губу, альвеолярний відросток, тверде й м'яке піднебіння, зліва — на 2/3 висоти верхньої губи з переходом у борозенку, що прямує до основи носового ходу. Шкірна частина перегородки носа різко вкорочена, крило носа справа розтягнуте, сплюснене. Серединний фрагмент верхньої губи (пролябіум) менше бічних фрагментів, зміщений у бік ізольованої щілини. Міжщелепна кістка ротована, випинається правим полюсом вперед.

Дані антропометричного дослідження: висота серединного фрагмента верхньої губи 8 мм, висота червоної облямівки серединного фрагмента 4 мм, висота склепіння присінка порожнини рота серединного фрагмента 3 мм, висота бічного фрагмента верхньої губи справа 10 мм, зліва 11 мм, висота червоної облямівки бічного фрагмента справа 4 мм, зліва 5 мм, ширина дефекту верхньої губи по лінії дуги Купідона справа 12 мм, зліва 5 мм, ширина дефекту верхньої губи біля основи носового ходу справа 10 мм, висота шкірної частини перегородки носа 3 мм, ширина основи носового ходу справа 16 мм, зліва 9 мм, ширина дефекту альвеолярного відростка справа 11 мм.

25.04.2000 р. проведено перший етап оперативного лікування. Операцію проводили на боці наскрізної щілини (справа) описаним вище способом.

Відновлено коловий м'яз рота в ділянці верхньої третини міжщелепної кістки, закрито дефект альвеолярного від-

ростка шляхом викривання, переміщення й зшивання слизово-надокісних клаптів, сформовано присінок порожнини рота в ділянці пролябіума.

Загоєння рани — первинним натягом, шви зняті на сьому добу.

Другий етап оперативного лікування проведений через 1,5 міс — 6.06.2000 р. (історія хвороби № 64) (рис. 9).

При обстеженні місцево: в ділянці верхньої губи справа є малопомітний нижній рубець, зліва — дефект верхньої губи, що захоплює 2/3 її висоти, який далі переходить у борозенку. В ділянці носа: крила носа розташовані практично симетрично, ширина основи носового ходу зліва більше, ніж справа. Шкірна частина перегородки носа вкорочена. Міжщелепна кістка з'єднана з бічним фрагментом верхньої щелепи справа періостальними клаптями.

Під час виконання другого етапу переміщення латерального фрагмента колового м'яза рота розрізи виконували до основи шкірної частини перегородки носа, зокрема, до м'язового фрагмента протилежного боку.

Загоєння рани відбулося первинним натягом, шви знято на сьому добу.

Отримано добрий безпосередній і віддалений естетичний результат через 5 років (рис. 10–12). При огляді місцево: верхня губа достатньої висоти, по лініях валиків фільтрума тонкі симетричні атрофічні рубці. Дуга Купідона правильної форми, з вираженими точками ввігнутості й опуклості. Червона облямівка рівномірної висоти справа і зліва, достатньої глибини присінок порожнини рота. В ділянці носа: основи крил носа симетричні, практично не розширені. Шкірна частина перегородки носа наближена до норми. Міжщелепна кістка розташовується в альвеолярній дузі, з'єднана з бічним фраг-

ментом періостальними клаптями, відсутні ротоносові сполучення.

Дані антропометричного дослідження: висота шкірної частини перегородки носа 8 мм, ширина основи носового ходу справа 8 мм, зліва 8 мм, висота шкірної частини верхньої губи у центрі 11 мм, висота валика фільтрума верхньої губи справа і зліва 11 мм, висота червоної облямівки у центрі 4 мм, справа і зліва — по 5 мм, ширина фільтрума 12 мм, відстань між кутом рота й основою крила носа справа і зліва по 25 мм, висота склепіння присінка порожнини рота у центрі 9 мм.

Клінічний приклад 2. Хворий Г., 24.03.1999 р. народження (історія хвороби № 145).

Діагноз: вроджена двобічна поєднана симетрична щілина верхньої губи, альвеолярного відростка, твердого й м'якого піднебіння (рис. 13). При огляді місцево: асиметрія обличчя внаслідок наскрізного двобічного дефекту верхньої губи, альвеолярного відростка, твердого й м'якого піднебіння. Міжщелепна кістка разом із серединним фрагментом верхньої губи пролябіумом випинає вперед, розташовується біля кінчика носа. Пролябіум недорозвинений, позбавлений м'язового шару, зрощений із премаксилією, межує з вкороченою колумелою. Відзначається різке зменшення висоти склепіння присінка в ділянці серединного фрагмента, а також висоти шкірної частини перегородки носа. Кінчик носа опущений униз, крила носа розтягнуті, сплюснені, зміщені латерально й униз.

Дані антропометричного дослідження: висота серединного фрагмента верхньої губи 6 мм, висота червоної облямівки серединного фрагмента 2 мм, ширина дефекту верхньої губи по лінії дуги Купідона справа 13 мм, зліва 12 мм, висота шкірної частини перегородки носа 3 мм, ширина ос-

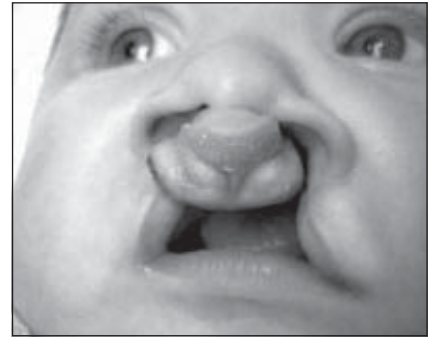

Рис. 13

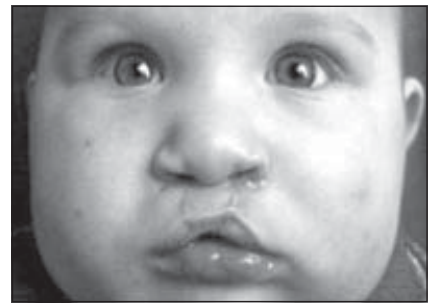

Рис. 14

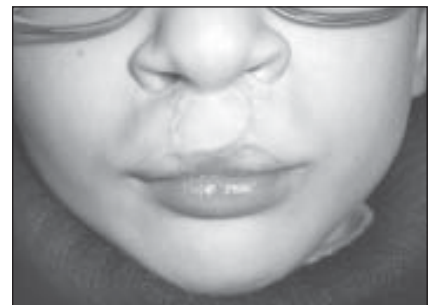

Рис. 15

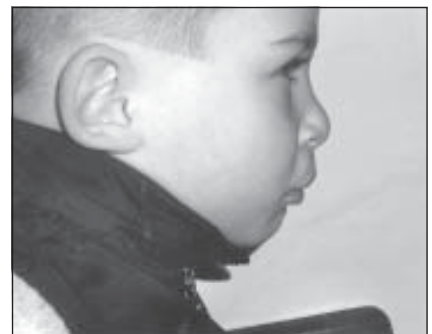

Рис. 16

нови носового ходу справа 15 мм, зліва 16 мм, висота склепіння присінка порожнини рота у центрі 4 мм, ширина щілини альвеолярного відростка справа 6 мм, зліва 5 мм, протрузія премаксилі 7 мм.

27.06.1999 р. проведено перший етап оперативного втручання за описаною вище методикою, а через 2 міс — 30.08.1999 р. (історія хвороби



№ 165) — другий етап. Отримано хороший безпосередній (рис. 14) і задовільний віддалений (через 5 років) результат (рис. 15, 16).

Під час огляду місцево: верхня губа достатньої висоти, післяопераційні рубці малопомітні, розташовуються по лініях валиків фільтрума, симетричні. Дуга Купідона правильної форми, виражені точки ввігнутості й опуклості. Висота червоної облямівки незначно асиметрична справа і зліва. Висота склепіння присінка серединного фрагмента достатньої глибини. В ділянці носа: крила носа розташовані практично симетрично, незначно розширені. Висота шкірної частини перегородки носа наближена до норми. Міжщелепна кістка з'єднана з бічними фрагментами верхньої щелепи періостальними клаптями, відзначається незначне звуження верхньої щелепи й випинання вперед премаксилі.

Дані антропометричного дослідження: висота шкірної частини перегородки носа 7 мм, ширина основи носового ходу справа 10 мм, зліва 9 мм, висота шкірної частини верхньої губи у центрі 10 мм, висота червоної облямівки у центрі 6 мм, висота валика фільтрума справа 11 мм, зліва 10 мм, висота червоної облямівки справа 6 мм, зліва 7 мм, ши-

рина фільтрума 12 мм, відстань від кута рота до основи крила носа справа 22 мм, зліва 24 мм, висота склепіння присінка 8 мм.

Висновки

Запропонована методика хейлопластики дозволяє одержати добрі й задовільні результати лікування у 84,5 % хворих. У 15,5 % хворих результати оперативного лікування були незадовільними, тому ці пацієнти потребували додаткових коригувальних операцій. Використання тяги фрагментів колового м'яза рота при поетапному лікуванні забезпечує можливість репозиції премаксилі без додаткових ортодонтичних заходів до прорізування постійних зубів.

ЛІТЕРАТУРА

1. Гулюк А. Г. Методи поетапного хірургічного лікування хворих з вродженою розщелиною верхньої губи та піднебіння: Дис. ... д-ра мед. наук. — Полтава, 2002. — 704 с.
2. Salyer K. E. Excellence in cleft lip and palate treatment // J. Craniofac. Surg. — 2001. — Vol. 12, N 1. — P. 2-5.
3. Козин И. А. Эстетическая хирургия врожденных расщелин лица. — М.: Мартис, 1996. — С. 13-14.
4. Mulliken J. B. Bilateral complete cleft lip and nasal deformity an antropometric analysis of stage to synchrononous repair // Plast. Reconstr. Surg. — 1995. — N 1. — P. 9-23.

5. Врожденные расщелины верхней губы и неба: современные аспекты хирургического лечения / А. С. Артюшкевич, Д. А. Гричанюк, Ф. И. Висмонт, С. А. Артюшкевич // Совр. стоматология. — 2004. — № 2. — С. 20-25.

6. Махкамов М. Э., Мамедов Ад. А. Регистрационно-статистическая программа для центра реабилитации больных с врожденной расщелиной губы и неба в Узбекистане // Стоматология. — 2002. — № 6. — С. 48-52.

7. Белякова С. В., Фролова Л. Е. Врожденные пороки развития лица и челюстей: заболеваемость, смертность, факторы риска // Стоматология. — 1995. — № 5. — С. 72-74.

8. Гулюк А. Г., Крикляс Г. Г., Дмитрієва Н. Б., Крикляс В. Г. Спосіб відновлення верхньої губи у хворих з вродженою двосторонньою сполучною щілиною верхньої губи і піднебіння: Декл. патент на винахід № 68316 від 15.07.2004 р.

9. Корсак А. К., Терехова Т. Н. Врожденные пороки развития челюстно-лицевой области у детей: Учеб.-метод. пособие. — Мн., 2000.

10. Бессонов С. Н., Давыдов Б. Н., Пшениснов К. П. Вторичная ринохейлопластика при врожденных двусторонних расщелинах верхней губы // Стоматология. — 2000. — № 5. — С. 54-58.

11. Гуцан А. Э. Врожденные расщелины верхней губы и неба. — Кисинев, 1980. — С. 4-5.

12. Environment and genetics in the etiology of cleft lip and cleft palate with reference to the role of folic acid / F. Bianchi, E. Calzolari, L. Skilli et al. // Epidemiol. Prev. — 2000. — Jan.-Feb. — Vol. 24 (1). — P. 21-27.

