

УДК 616.718.7/9-008.811.9-089.23:616.379-008.64

Нейроостеоартропатія стопи у разі цукрового діабету: особливості лікування та ортопедичного забезпечення хворих

Р. О. Бобошко, І. С. Дондорєва, М. В. Зайцев, В. В. Півоваров

Український науково-дослідний інститут протезування, протезобудування та відновлення працездатності, Харків

The examination involved 34 patients with diabetic neuroosteoarthropathy (DNOAP). The acute stage was diagnosed in 7 (20.6 %), subacute in 12 (35.5 %), and chronic in 15 (44.1 %) cases. Ten patients had trophic ulcers of feet in their histories, 24 revealed them on examination. The purpose of the present work was as follows: to stop the foot deformity progression and bone destruction, to heal trophic ulcers, to improve the weight-bearing capacity of the extremity and to restore the act of walking with help of modern methods of treatment and orthopaedic provision. Indications for using orthoses were revealed in 29 (85.3 %) patients with DNOAP. Fixing with a plaster bandage was performed in 5 cases at the acute stage, a total contact orthosis was made for 18 patients (12 with the subacute stage and 4 with the chronic one), an unloading total contact orthosis was used in 2 patients with the acute stage, and an orthosis for the foot with orthopaedic footwear was made in 11 patients with the chronic stage. As a result of the complex of treatment and orthopaedic provision of the patients, trophic ulcers healed in 100 % of cases, the weight-bearing capacity of the extremity increased in 95.8 %, the patients' mobility became better in 75 %, and their psychoemotional state improved in 66.7 %. All the patients demonstrated better indices of biomechanics. Hence, treatment combined with orthopaedic provision in DNOAP made it possible to heal trophic ulcers and stop progression of foot deformity.

Обследовано 34 больных с диабетической нейроостеоартропатией (ДНОАП). Острая стадия выявлена у 7 (20,6%), подострая у 12 (35,5%), хроническая у 15 (44,1%) пациентов. У 10 больных были трофические язвы стопы в анамнезе, у 24 — выявлены при осмотре. Цель: остановить прогрессирование деформации стопы и разрушение костей, заживить трофические язвы, улучшить опороспособность конечности и восстановить ходьбу с помощью современных методов лечения и ортопедического обеспечения. Показания для ортезирования выявлены у 29 (85,3 %) больных с ДНОАП. Фиксация гипсовой повязкой проведена 5 пациентам в острой стадии, тотально-контактный ортез изготовлен 18 больным (12 с подострой, 4 с хронической стадией), 2 больным с острой стадией — разгружающий тотально-контактный ортез, 11 больным с хронической стадией — ортез на стопу с ортопедической обувью. В результате комплекса лечения и ортопедического обеспечения больных в 100 % случаев произошло заживление трофической язвы, у 95,8 % повысилась опороспособность конечности, у 75 % — мобильность и у 66,7 % улучшилось психоэмоциональное состояние. Кроме этого, у всех больных улучшились биомеханические показатели. Таким образом, лечение в комплексе с ортопедическим обеспечением при ДНОАП позволяет заживить трофические язвы и остановить прогрессирование деформации стопы.

Ключові слова: діабет, нейропатія, нейроостеоартропатія, ортезування

Вступ

Тяжким ускладненням цукрового діабету є синдром діабетичної стопи (СДС), однією з форм якого є діабетична нейроостеоартропатія (ДНОАП). Вона трапляється, за свідченням різних авторів, від 0,4 % до 16 % хворих на цукровий діабет і призводить до порушення функції нижньої кінцівки

і навіть до її втрати [9, 14]. ДНОАП розвивається внаслідок вираженої сенсорно-моторної і автономної нейропатії та загрожує втратою нижньої кінцівки в зв'язку з хронічними дистрофічно-деструктивними змінами в суглобах та кістках стопи, які прогресують і можуть ускладнюватися гнійно-некротичними ураженнями [4, 7].

Зниження всіх видів чутливості за ДНОАП створює сприятливі умови для тяжких патологічних змін у стопі (підвивихи, вивихи в суглобах, переломи, остеопороз кісток, трофічні виразки та гнійно-некротичні ускладнення). У результаті зниження больової чутливості хворі продовжують навантажувати уражену кінцівку, що призводить до прогресування патологічних змін у стопі, які мають незворотні наслідки.

Препаратами першого вибору в лікуванні діабетичної полінейропатії є препарати α -ліпоевої кислоти в комплексі з вітамінами групи В [1, 3]. На думку Г. Р. Галстян, помилкою є призначення препаратів, які посилюють кровообіг (пентоксифілін, спазмолітики та ін.), тому що він підвищується в гострій фазі ДНОАП, особливо в системі артеріовенозних шунтів, які стимулюють остеокластичну активність і резорбтивні процеси в кістках стопи [3, 11].

Враховуючи патогенез ДНОАП, важливе місце в лікуванні посідають бісфосфонати (золендронат, памідронат), які діють як інгібітори кісткової резорбції, попереджають розсмоктування кісткової тканини в ураженій стопі [3, 12, 13].

Для лікування трофічних виразок необхідно враховувати ряд факторів: компенсацію вуглеводного обміну, оклюзію магістральних судин, інфекційний процес у стопі тощо [10]. У зв'язку з цим особливого значення у медикаментозній терапії трофічних виразок на стопі набувають препарати, які покращують обмінні процеси в тканинах, мають антигіпоксичні властивості («Актовегін») [2, 6, 8].

Для лікування гострої стадії нейроостеоартропатії використовують гіпсову пов'язку на надп'ятково-гомільковий суглоб і стопу з метою фіксації і зняття навантаження з ураженої кінцівки або індивідуальну іммобілізуювальну пов'язку (Total Contact Cast) [3, 5, 10]. Надалі у хворих можна застосовувати тотально-контактні розвантажувальні ортези, які, фіксуючи надп'ятково-гомільковий суглоб і стопу, дають можливість навантажувати уражену нижню кінцівку.

Лікування та профілактика ДНОАП є складним завданням для ендокринологів, хірургів і ортопедів, це потребує комплексного підходу (патогенетичного лікування та ортопедичного забезпечення) для збереження функції кінцівки.

Мета роботи: зупинити прогресування деформації стопи і руйнування кісток, загоїти трофічні виразки, покращити опороспроможність кінцівки та відновити акт ходьби за допомогою сучасних методів лікування і ортопедичного забезпечення.

Матеріал та методи

Обстежено 34 хворих з ДНОАП, середній вік яких склав ($56 \pm 2,4$) роки. Чоловіків було 18 (52,9 %),

жінок — 16 (47,1 %). Давність захворювання складала ($16 \pm 2,8$) роки. Цукровий діабет I типу був у 12 пацієнтів (35,3 %), II — у 22 (64,7 %). Гостру стадію ДНОАП виявлено у 7 (20,6 %) хворих, підгостру — у 12 (35,3 %), хронічну — у 15 (44,1 %). Виразки на підошовній поверхні стопи в анамнезі мали 10 (29,4 %) пацієнтів, у 24 (70,6 %) виразки зафіксовано під час огляду.

Усім хворим призначали обстеження, яке містило, крім загальноприйнятих методів, аналіз показників згортання крові, гострофазових маркерів крові, холестерину та тригліцеридів, кальцію, фосфору та лужної фосфатази сироватки крові, рентгенографію стопи в двох проекціях, комп'ютерну реовазографію та ультразвукову доплерографію для вивчення кровообігу ураженої кінцівки, вивчення всіх видів чутливості стопи (температурна, больова, тактильна та вібраційна). Опороздатність нижніх кінцівок і ходьбу до та після ортопедичного забезпечення вивчали за допомогою базометрії і електроподографії. У хворих з трофічною виразкою досліджували мікробну флору та її чутливість до антибактеріальних препаратів.

Результати та їх обговорення

Вибір комплексу лікування та ортопедичного забезпечення залежить від стадії нейроостеоартропатії (гостра, підгостра, хронічна), наявних трофічних виразок, їх локалізації, ступеня ураження стопи за Вагнером, клініко-морфологічного варіанта ураження стопи (заднього, середнього або задньо-середнього відділу), ступеня її деформації.

Під час обстеження у 100 % хворих на ДНОАП було виявлено значні порушення чутливості ураженої нижньої кінцівки, при цьому порушення кровообігу в ній за результатами реовазографії та ультразвукової доплерографії були незначними, що підтверджується даними літератури [3].

Хворим, які знаходились під нашим наглядом, проводили комплексну консервативну терапію, котра передбачала компенсацію порушень вуглеводного обміну за допомогою дієти та інсуліну. Усім пацієнтам для лікування діабетичної полінейропатії призначали препарати «Діаліпон» та «Вітаксон». Для попередження розсмоктування кісткової тканини ураженої стопи призначали памідронат і препарати кальцію з вітаміном Д («Кальцемін» тощо). Для лікування трофічних виразок використовували актовегін і антибіотики за чутливістю, а у разі схильності до гнійно-некротичних уражень тканин стопи обов'язково призначали антибіотики подовженої дії для попередження спалахів гнійних ускладнень («Ретарпен»). У комплексі лікування застосовували

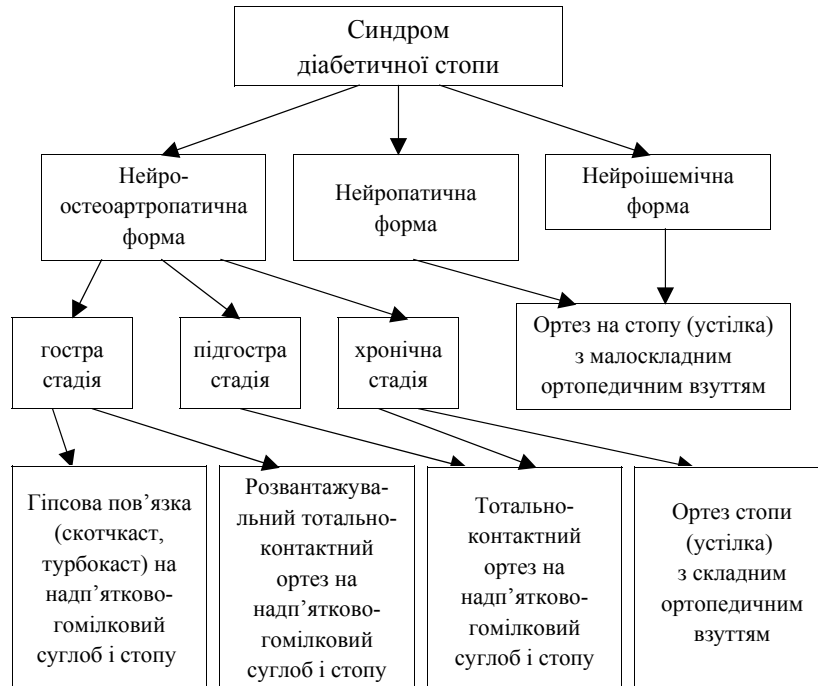

Рис. 1. Схема призначення ортопедичних засобів хворим з синдромом діабетичної стопи

симвастатин та аторвастатин для зниження рівня холестерину у сироватці крові.

Лікування трофічних виразок містило перев'язки з препаратами, що сприяють загоєнню, інсуліном, антибіотиками з огляду на чутливість флори та фізіотерапію (лазер, УФО). Видалення гіперкератозу навколо рани виконували після попереднього нанесення крему «Карбодерм». Серветки з лікувальним препаратом фіксували гіпоалергенним пластирем.

Перед призначенням ортопедичного виробу оцінювали стадію ДНОАП, наявні ускладнення, ступінь деформації стопи та вагу пацієнта. Залежно від цього хворих забезпечували тотально-контактним ортезом на надп'яtkово-гомільковий суглоб і стопу або ортезом на стопу (устілкою) в комплексі з ортопедичним взуттям (рис. 1).

У випадку незначних деформацій, відсутності гостроти процесу та вираженого руйнування кісток і суглобів стопи призначали ортези на стопу (устілки), які перерозподіляли навантаження по підошвовій поверхні стопи через його зменшення на уражені ділянки (трофічна виразка, гіперкератоз, кістковий виступ). Виготовлений ортез стопи ми адаптували до ортопедичного взуття (рис. 2).

Тотально-контактні ортези на надп'яtkово-гомільковий суглоб і стопу призначали у разі тяжких змін у її кістках і суглобах стопи, у підгострому або хронічному періодах, особливо за умов виразок і значних деформацій (рис. 3). У гострому періоді як альтернативу гіпсової пов'язки призначали роз-

вантажувальний тотально-контактний ортез на надп'яtkово-гомільковий суглоб і стопу хворим з трофічними виразками. Особливістю його конструкції є розвантажувальний елемент як і у протезі гомілки (рис. 4).

Показання до ортезування встановлено 29 хворим на ДНОАП. П'ятьом пацієнтам з гострою стадією проводили фіксацію надп'яtkово-гомількового сугло-



Рис. 2. Ортез на стопу (устілка) в комплексі з малоскладним ортопедичним взуттям

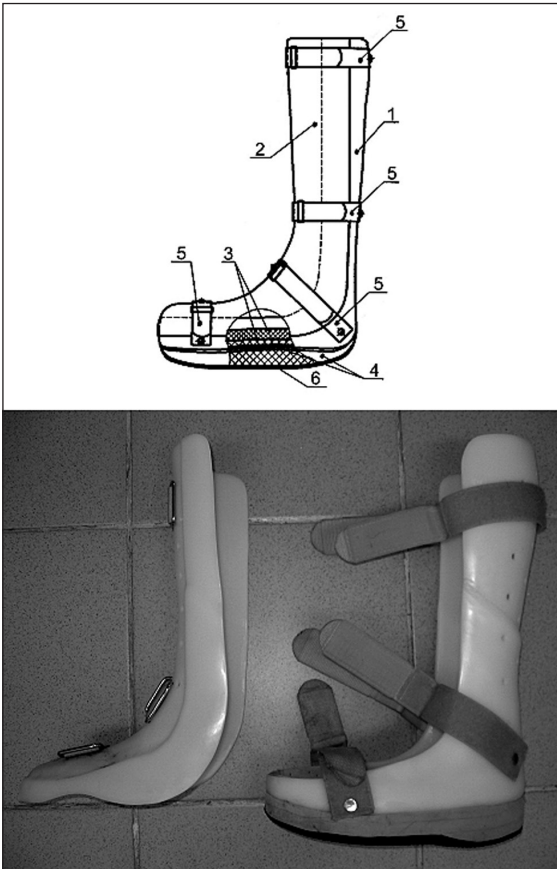


Рис. 3. Тотально-контактний ортез на надп'яtkово-гомiлковий суглоб і стопу: 1 — гiльза гомiлки зі стопою; 2 — передній клапан; 3 — ортопедична устiлка; 4 — пiдошва з балансом; 5 — крiплення; 6 — профiлактична резина

ба і стопи гiпсовою пов'язкою, двом з гострою стадiєю виготовили розвантажувальнi тотально-контактнi ортези на надп'яtkово-гомiлковий суглоб і стопу у зв'язку з трофiчною виразкою для забезпечення місцевого лiкування. Тотально-контактний ортез на надп'яtkово-гомiлковий суглоб і стопу виготовлено 18 хворим з пiдгострою (12) та хронiчною (4) стадiєю. Ортези на стопу в комплексi з ортопедичним взуттям встановлено 11 хворим з хронiчною стадiєю ДНОАП.

Трофiчнi виразки на пiдошвовiй поверхнi стопи, якi спостерiгали у хворих впродовж декiлькох мiсяцiв або рокiв, швидко загоювалися на фонi консервативного лiкування в комплексi з ортезуванням. Строки загоєння залежали не вiд давностi трофiчної виразки, а глибини ураження тканин стопи, компенсацiї цукрового дiабету, адекватностi ортопедичного забезпечення і дотримання режиму користування ортезом.

Так, у 2 iз 7 хворих з гострою фазою ДНОАП спостерiгали трофiчнi виразки, якi у одного загоїлись за 26, а у другого за 33 доби. Виразки в пiдгост-

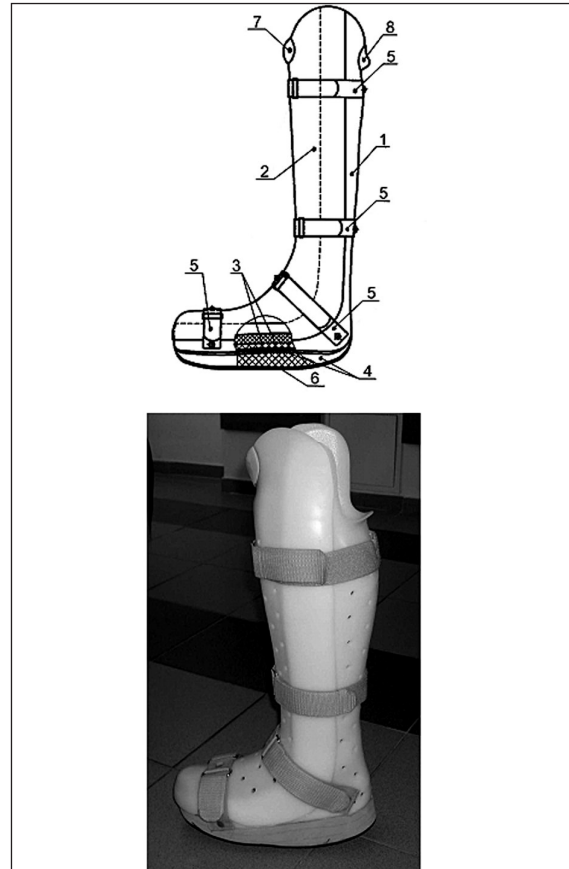


Рис. 4. Розвантажувальний тотально-контактний ортез на надп'яtkово-гомiлковий суглоб і стопу: 1 — гiльза гомiлки зі стопою; 2 — передній клапан; 3 — ортопедична устiлка; 4 — пiдошва з балансом; 5 — крiплення; 6 — профiлактична резина; 7 — пом'якшувальний пелот пiд зв'язку наколінка; 8 — пом'якшувальний задній пелот

рiй стадiї вiдмiчено у 83,3 % пацiєнтiв, загоєння їх вiдбулося в середньому за $(38 \pm 4,5)$ дiб. Це було пов'язано з серйознiшими змiнами на стопi, якi виникли внаслiдок постiйного травмування тканин пiдошвової поверхнi пiд час ходьби. В хронiчнiй стадiї загоєння трофiчних виразок зафiксовано в середньому впродовж $(45 \pm 3,2)$ днiв, що мало вiдрiзняється вiд термiну загоєння у пiдгострiй стадiї. З огляду на цi результати можна констатувати, що загоєння трофiчної виразки безпосередньо залежить вiд усунення механiчних факторiв, якi травмують стопу пiд час ходьби.

Довготривале користування тотально-контактними ортезами на надп'яtkово-гомiлковий суглоб і стопу з регулярною змiною вкладного пристосування у хворих з ДНОАП не призводило до повторної появи трофiчної виразки на пiдошвовiй поверхнi стопи. Особливостi конструкцiї стопної частини ортеза не давали можливостi користуватися ним у комплексi з iндивiдуальним ортопедичним взуттям. Метою подальшої нашої роботи є розробка

Таблиця 1. Результати комплексних лікувальних і ортопедичних заходів у разі ДНОАП з трофічними виразками стопи

Показники	Кількість хворих (n=24)	
	абс.	%
Загоєння трофічної виразки	24	100
Підвищення опороздатності кінцівки	23	95,8
Підвищення мобільності	18	75,0
Покращення психоемоційного стану	16	66,7

та виготовлення тотально-контактних ортезів для спільного їх використання зі складним ортопедичним взуттям.

У хворих, які не дотримувалися режиму користування ортезами, спостерігали уповільнення процесів загоєння трофічної виразки або коливання динаміки загоєння у зв'язку з травмуванням скомпрометованої ділянки стопи в процесі ходьби. Лікування і своєчасне ортопедичне забезпечення хворого та дотримання ним режиму користування ортезом дає змогу позбутися трофічних виразок, підвищити опороздатність кінцівки, мобільність пацієнта та покращити його психоемоційний стан (табл. 1).

Рентгенологічне обстеження хворого Н., гостра стадія ДНОАП, до (рис. 5, а) та через 5 міс після ортезування (рис. 5, б) розвантажувальним тотально-контактним ортезом на надп'ятково-гомілковий суглоб і стопу виявило позитивну динаміку (зупинення лізису кісток стопи, зростання переломів, анкілозування в суглобі Лісфранка). Хворий пересувається в ортезі за допомогою палиці та веде активний спосіб життя.

Для визначення ефективності ортезування розвантажувальними тотально-контактними ортезами на надп'ятково-гомілковий суглоб і стопу ми оцінювали не тільки клінічні результати, але і біомеханічні показники у хворих на ДНОАП в ортезі і без нього (табл. 2).

Результати біомеханічних досліджень свідчать, що у пацієнтів з ДНОАП, які користувалися тотально-контактними ортезами на надп'ятково-гомілковий суглоб і стопу, підвищилася опорна і поштовхова функції нижньої кінцівки, покращилися ритмічність ходьби і стійкість у статиці та динаміці.

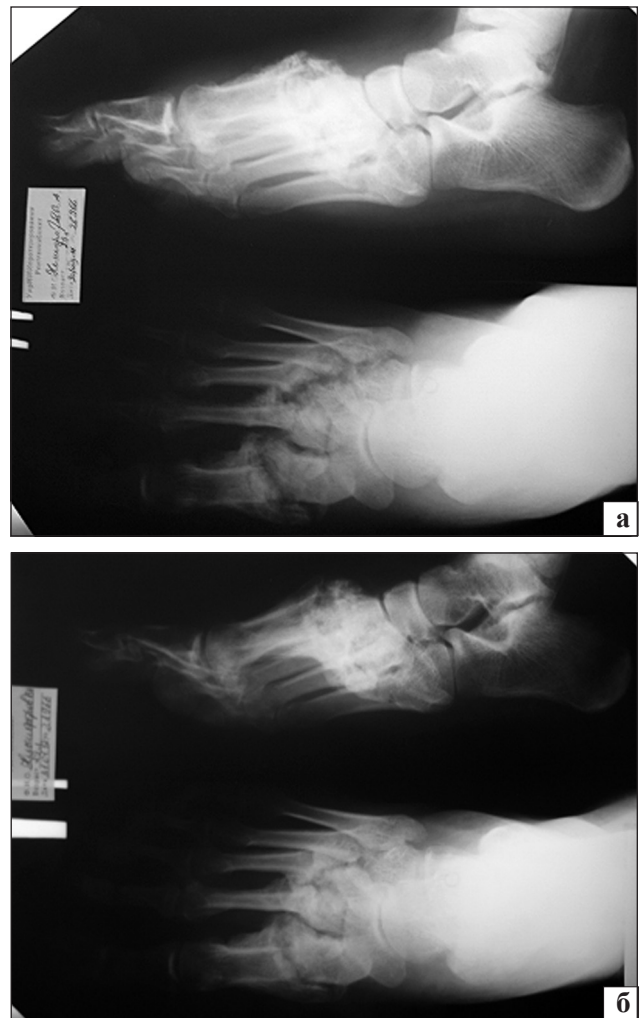Ортопедичне забезпечення хворих на ДНОАП має такі особливості:

1) етапність призначення ортопедичного виробу залежно від стадії ДНОАП (розвантажувальний тотально-контактний ортез на надп'ятково-гомілковий суглоб і стопу — тотально-контактний ортез — ортез на стопу в комплексі зі складним ортопедичним взуттям);

2) конструктивні особливості ортезування — фіксація надп'ятково-гомілкового суглоба та суглобів стопи для обмеження в них рухів, розвантажен-

ня стопи завдяки навантаженню проксимального відділу гомілки (в розвантажувальному ортезі), конуса м'яких тканин гомілки, забезпечення перекату стопи за рахунок підошовної поверхні ортеза на кшталт «прес-пап'є»; наявних вкладних пристосувань в ортезі (устілки), які повинні змінюватися відповідно до динаміки загоєння трофічної виразки і деформації стопи, а також у разі змінання та руйнування матеріалу устілки;

3) дотримання режиму користування ортезами (навантаження ураженої нижньої кінцівки у разі пересування тільки в ортезі).

**Рис. 5.** Рентгенограма стопи хворого Н. до (а) та після ортезування (б)

Таблиця 2. Результати біомеханічних досліджень у хворих на ДНОАП до та після ортезування тотально-контактними ортезами на надп'яtkово-гомільковий суглоб і стопу (n=12)

Показники	До ортезування	Після ортезування
Базометрія		
Коефіцієнт опорності	0,86 ± 0,07	0,89 ± 0,08
Ротація центрів тиску,	6,2 ± 1,2	3,8 ± 0,9
Стабілометрія		
Зміщення загального центру тиску, мм:		
— вздовж осі X	9 ± 3,0	0 ± 1,8
— вздовж осі Y	23 ± 6,2	8 ± 2,3
Коливання загального центру тиску, мм:		
— вздовж осі X	9,2 ± 1,2	3,3 ± 1,0
— вздовж осі Y	12,1 ± 1,7	7,3 ± 1,1
Опорні реакції (вертикальна складова)		
Передній поштовх, % від загальної ваги:		
— ортезована кінцівка	83,04 ± 7,1	100,5 ± 9,8
— протилежна кінцівка	102,17 ± 8,8	105,82 ± 8,3
Задній поштовх, % від загальної ваги:		
— ортезована кінцівка	81,85 ± 8,4	98,93 ± 10,6
— протилежна кінцівка	96,61 ± 9,2	98,64 ± 9,7
Коефіцієнт ритмічності	0,94 ± 0,08	0,96 ± 0,09

Висновки

Ортопедичне забезпечення у поєднанні з комплексом лікувальних заходів є ефективним у разі ДНОАП стопи, оскільки сприяє загоєнню трофічних виразок, попереджає подальшу деформацію стопи та її руйнування, і як наслідок, зберігає кінцівку і покращує якість життя пацієнта.

Список літератури

1. Антонова К. В. Диабетическая полинейропатия: возможности патогенетического воздействия / [Электронный ресурс] / К. В. Антонова // Русский медицинский журнал. — 2011. — Режим доступа к журн.: <http://www.rmj.ru>.
2. Использование Актовегина в медикаментозной терапии осложненных форм синдрома диабетической стопы / [Электронный ресурс] / Б. С. Брискин, А. В. Прошин, Я. И. Якобшвили, Е. В. Кузнецов // Consilium medicum. — 2007. — Т. 09, № 7. — Режим доступа: <http://www.old.consilium-medicum.com/article/115146>.
3. Галстян Г. Р. Поражения нижних конечностей у больных сахарным диабетом / [Электронный ресурс] / Г. Р. Галстян // Consilium medicum. — 2006. — Т. 08, № 9. — Режим доступа: <http://www.old.consilium-medicum.com/article/113207>.
4. Гурьева И. В. Профилактика и лечение, медико-социальная реабилитация и организация междисциплинарной помощи больным с синдромом диабетической стопы: автореф. дис... на соискание ученой степени доктора мед. наук / И. В. Гурьева. — М., 2001. — 21 с.
5. Протезно-ортопедическое обеспечение в процессе реабилитации инвалидов с сахарным диабетом / Б. Д. Дувилович, С. В. Сергеев, М. И. Пантелеев, Л. В. Кохненко // Медико-социальная экспертиза и реабилитация. — 2004. — № 1. — С. 49–51.
6. Креминская В. М. Возможности применения Актовегина при поздних осложнениях сахарного диабета [Электронный ресурс] / В. М. Креминская, И. В. Гурьева // РМЖ. — 2006. — Режим доступа к журн.: <http://www.rmj.ru>.
7. Возможности комплексного хирургического лечения гнойно-некротических поражений нейроишемической формы синдрома диабетической стопы / В. А. Митиш, И. А. Ерошкин, Г. Р. Галстян и др. // Сахарный диабет. — 2009. — № 1. — С. 8–13.
8. Синдром диабетической стопы в клинической практике / [Электронный ресурс] / В. Н. Оболенский, Т. В. Семенова, П. Ш. Леваль, А. А. Плотников // Русский медицинский журнал. — 2010. — Т. 18, № 2. — Режим доступа к журн.: <http://www.rmj.ru>.
9. Спивак Б. Г. Клинические проявления патологических изменений стоп у больных диабетом и принципы ортопедического обеспечения / Б. Г. Спивак, И. В. Гурьева // Протезирование и протезостроение: Сборник трудов. — М.: ЦНИИПП, 2000. — Вып. 96. — С. 42–48.
10. Токмакова А. Ю. Современная концепция диагностики и лечения хронических ран у больных с синдромом диабетической стопы / А. Ю. Токмакова // Сахарный диабет. — 2009. — № 1. — С. 14–17.
11. Ульянова И. Н. Нарушение костного метаболизма при синдроме диабетической стопы: дис... канд. мед. наук / И. Н. Ульянова. — М., 2002. — 136 с.
12. Шварц Г. Я. Современная комбинированная фармакотерапия остеопороза / [Электронный ресурс] / Г. Я. Шварц // Русский медицинский журнал. — 2011. — Режим доступа к журн.: <http://www.rmj.ru>.
13. Biphosphonates in treatment of Charcot neuroosteoarthopathy: a double-blind randomised controlled trial / E. B. Jude, P. L. Selby, J. Burgess et al. // Diabetologia. — 2001. — Vol. 44. — P. 20–32.
14. Klenerman L. The Charcot Joint in Diabetes / L. Klenerman // Diabetic Medicine. — 1996. — № 13. — P. 52–54.