

УДК 616.747/.748-005.4-073.7

## Електроміографічна діагностика ішемічного ураження м'язів кінцівок

О. Г. Гайко, О. В. Долгополов, С. С. Страфун

ДУ «Інститут травматології та ортопедії НАМН України», Київ

*The article deals with results of an electromyographic examination of 29 patients with ischaemic contracture of hand and 17 ones with that of foot at reactive-restorative and residual periods. Specific electromyographic changes were revealed, three clinical-electromyographic variants of ischaemic damage of extremity muscles were isolated.*

*В роботі представлені результати електроміографічного дослідження 29 пацієнтів з ішемічною контрактурою кисті та 17 — стопи в реактивно-восстановительном и резидуальном периодах. Выявлены специфические электромиографические изменения, выделены три клинико-электромиографических варианта ишемического поражения мышц конечностей.*

**Ключові слова:** ішемічна контрактура, кисть, стопа, електроміографія м'язів, ішемія

### Вступ

Діагностика та лікування гострого компартмент-синдрому та його ускладнення як ішемічної контрактури Фолькмана — одна з найбільш складних проблем травматології та ортопедії. Ішемічні ушкодження м'язів та нервів призводять до значного порушення функції кінцівки та інвалідизації хворих і потребують тривалого багатоетапного лікування [3, 4]. Особливо важливим є визначення характеру патологічного процесу в м'язах у випадках поліструктурної травми кінцівки, коли порушення функції м'яза може бути спричинене травматичним забоем, денервацією, ішемією, тенотомією тощо. Саме від характеру патологічного процесу та ступеня тяжкості ураження м'язів залежить ефективність реконструктивно-відновних хірургічних втручань. Електроміографічне дослідження є провідною інструментальною методикою в діагностиці різної патології нервово-м'язової системи. У науковій літературі ми знайшли небагато робіт, присвячених електроміографічному дослідженню м'язів та нервів за умов ішемічної контрактури [5, 6].

*Мета дослідження* — визначити характер електроміографічних змін та їх діагностичну цінність у хворих з наслідками ішемічного ушкодження м'язів кінцівок.

### Матеріал та методи

Наведено результати електроміографічного дослідження 46 хворих, які перенесли місцевий гіпертензійний ішемічний синдром (МГІС) з подальшим розвитком ішемічної контрактури Фолькмана (ІКФ), зокрема 29 — з ішемічним ушкодженням м'язів передпліччя та кисті, 17 — гомілки і стопи. Обстежено 34 (73,9 %) чоловіки та 12 (26,1 %) жінок, середній вік яких складав  $(34,6 \pm 13,1)$  років.

У 13 (44,8 %) пацієнтів ішемічна контрактура кисті виникла внаслідок виробничої травми (ушкодження циркулярною пилою, механізмами різних пристроїв тощо), у 6 (20,7 %) — ДТП, ще у 6 (20,7 %) — травми в побуті, у 3 (10,3 %) — вогнепального поранення, у 1 (3,4 %) — внаслідок бешихового запалення. У пацієнтів з ішемічною контрактурою стопи домінував дорожньо-транспортний вид травми (13 осіб (76,5 %)). У 41 (89,1 %) пацієнта була поліструктурна травма кінцівок з поєднаним ушкодженням кісток, нервів, м'язових тканин.

Ступінь тяжкості ішемічної контрактури кисті оцінювали за класифікацією С. С. Страфуна, стопи — С. С. Страфуна, А. П. Лябаха [3]. У всіх хворих виявлено неврологічну симптоматику у зв'язку з ішемічним або травматичним ушкодженням нервів кінцівок. У 26 (56,5 %) пацієнтів спостерігали ускладнені варіанти ішемічної контрактури різного

ступеня тяжкості внаслідок ушкодження магістральних судин, травматичного ушкодження нервових стовбурів.

Розподіл хворих залежно від ступеня тяжкості ішемічного процесу наведений в табл. 1.

Як бачимо з представлених даних, більшість хворих мали тяжкий ступінь ішемічної контрактури кисті та стопи.

Обстежено 38 (82,6 %) пацієнтів у реактивно-відновному та 8 (17,4 %) у резидуальному періоді ішемічної контрактури. Середній термін після травми у хворих з ІКФ у реактивно-відновному періоді становив  $(6,8 \pm 3,9)$  міс., а в резидуальному —  $(50,3 \pm 29,7)$  міс. Електроміографічне дослідження проводили, використовуючи електроміографи «Neuroscreen» (Тоєннієс, Німеччина) та «Viking Quest» (Nicolet, США).

**Стимуляційна ЕМГ.** Дослідження швидкості проведення збудження по серединному, ліктьовому, променево-малогомілковому та великогомілковому нервах виконували за загальноприйнятими методиками [7]. Оцінювали такі параметри, як швидкість проведення збудження (ШПЗ, м/с) та амплітуду моторної відповіді м'язів (М-відповіді, мкВ). Амплітуду М-відповіді визначали у відсотках, приймаючи за 100 % показники конралатерального м'яза на здоровій кінцівці.

**Голкова ЕМГ.** За допомогою концентричного голкового електрода, який вводили в рухову точку м'яза, виконували дослідження його біоелектричної активності. Голкову електроміографію м'язів виконували послідовно в чотирьох режимах, використовуючи стандартні умови реєстрації.

*Режим введення голкового електрода.* Введення голкового електрода в м'яз, механічне подразнення м'язових волокон викликає електричну активність у вигляді групи потенціалів (негативних та позитивних спайок). Оцінювали тривалість активності введення (АВ, мс), яку вимірювали з початку відхилення сигналу від осьової лінії до його повного повернення до неї. АВ обчислювали в абсолютних значеннях (АВ, мс) та відсотковому відношенні до показника інтактного м'яза конралатеральної кінцівки, яку ми приймали за норму — АВ % норми (АВ%н) [1].

*Режим спокою м'яза.* У нормі після введення і остаточного установлення електрода в м'язі біоелектрична активність відсутня. У випадку денерваційного процесу внаслідок аксонального ушкодження зареєстрували спонтанну активність (СА) у вигляді потенціалів фібриляцій (ПФ), позитивних гострих хвиль (ПГХ). Оцінку інтенсивності СА визначали за шкалою напівкількісної градації ПФ та ПГХ [8].

**Таблиця 1.** Розподіл хворих залежно від ступеня тяжкості ішемічної контрактури кінцівок

Ішемічна контрактура	Ступінь тяжкості					
	Легкий		Середній		Тяжкий	
	Абс.	%*	Абс.	%*	Абс.	%*
Кисть	3	10,3	10	34,5	16	55,2
Стопа	—	—	7	41,2	10	58,8

*Примітка.* Відсоток надано від загальної кількості пацієнтів з ішемічною контрактурою кисті та стопи окремо

*Режим мінімального напруження м'яза.* У нормі за умов мінімального скорочення м'яза починають реєструвати потенціали рухових одиниць (ПРО). Дослідження та аналіз параметрів ПРО (амплітуду, тривалість та форму потенціалу) виконували за стандартною методикою [2].

*Режим максимального довільного скорочення м'яза.* У нормі за умов максимального скорочення м'яза, коли активуються практично всі рухові одиниці (РО), ПРО слідує один за одним настільки часто, що починають взаємно накладатися, і формують насичений інтерференційний патерн, через який неможливо виділити окремі потенціали. Візуально оцінювали інтерференційну електроміограму (ЕМГ) з використанням напівкількісної класифікації [2].

## Результати та їх обговорення

Ішемічна контрактура кисті чи стопи виникає внаслідок ішемічного некрозу та подальшого фіброзування м'язів різних футлярів сегмента кінцівки. Клінічно ступінь тяжкості ІКФ встановлюють, зазвичай, у резидуальному періоді і визначають насамперед за поширеністю патологічного процесу, залученням м'язів тих чи інших кістково-фасціальних футлярів. Першим етапом електроміографічного дослідження в реактивно-відновному періоді було картування (виявлення) уражених ішемією м'язів у межах кожного футляра ушкодженого сегмента кінцівки, що значно скорочувало час встановлення діагнозу та визначення ступеня тяжкості патологічного процесу.

Голкову електроміографію м'яза проводили на трьох рівнях м'язового черевця (верхня, середня та нижня третина). Для дослідження більшої кількості ділянок м'яза за умов разового введення електрода використовували метод «квадранта»: введення електрода з однієї точки в чотирьох напрямках на трьох рівнях. Наслідки ішемічного ураження були виявлені у 194 м'язах верхньої та нижньої кінцівок (табл. 2). Найчастіше у патологічний процес залучали м'язи волярного футляра передпліччя та задніх футлярів гомілки — поверхневого і глибокого.

Таблиця 2. Розподіл ішемічно ушкоджених м'язів різних кістково-фасціальних футлярів

Кістково-фасціальний футляр	М'язи	Кількість досліджених ішемізованих м'язів	
		Абс	% *
Передній плеча	m. biceps brachii	1	0,51
Волярний передпліччя	m. palmaris longus	4	2,06
	m. flexor carpi radialis	10	5,15
	m. flexor carpi ulnaris	6	3,09
	m. flexor digitorum superficialis	25	12,89
	m. flexor digitorum profundus	26	13,4
	m. flexor pollicis longus	12	6,18
Дорсальний передпліччя	m. extensor digitorum comunis	16	8,25
	m. extensor carpi ulnaris	3	1,55
	m. extensor carpi radialis	7	3,61
	m. extensor pollicis longus	5	2,58
Тенара	m. abductor pollicis brevis	6	3,09
Центральний кисті	m. lumbricalis	1	0,51
	m. adductor pollicis brevis	5	2,58
Міжкісткові (міжп'ястні)	m. interossei	1	0,51
Передній гомілки	m. tibialis anterior	14	7,22
Латеральний гомілки	m. peroneus longus	4	2,06
Поверхневий гомілки	m. gastrocnemius	17	8,76
Глибокий гомілки	m. flexor digitorum	16	8,25
	m. flexor hallucis longus	9	4,64
	m. tibialis posterior	6	3,09

Примітка. \* — відсоток надано від загальної кількості (194) ішемізованих м'язів

Електроміографічна картина характеризувалася значним поліморфізмом, залежала від місця введення електрода, поширеності ішемічного ушкодження, наявності ураження периферичних нервів. Основним із значущих показників ішемічного ураження м'язів була активність введення. Її поява пов'язана з механічним подразненням чи ушкодженням збудливої мембрани м'язових волокон, які контактують з голкою. Занурювання голкового електрода у м'яз викликає активність введення у вигляді групи потенціалів (негативних та позитивних спайків), яка згасає майже одразу після припинення переміщення голки. Визначені нами в попередніх дослідженнях референтні значення активності введення в інтактних м'язах кінцівок коливаються в інтервалі від 156 до 268 мс [1].

У всіх 194 уражених м'язах АВ була значно зменшена або практично відсутня в декількох або усіх локусах дослідження. Такі зміни АВ пов'язані з тим, що в зонах некрозу або фіброзу зменшена кількість або взагалі немає м'язових волокон, які можуть генерувати таку активність.

На відміну від клінічної класифікації, де ступінь тяжкості ішемічного ураження розглядається з позиції ураження групи м'язів та м'язових футлярів,

ми досліджували кожний м'яз як окремий орган. На підставі ретроспективного аналізу клініко-електроміографічної картини під час первинного обстеження хворих були виділені три основні варіанти ішемічного ушкодження м'яза. Перший та другий варіанти спостерігали у пацієнтів лише з ішемічним ураженням м'язової тканини, третій — у хворих з поєднанням ішемічних та денерваційних процесів у м'язі.

У першому варіанті представлено тотальне ішемічне ураження всього м'яза. Під час голкової електроміографії м'яза на трьох рівнях в усіх локусах дослідження АВ не було або вона була значно знижена (рис. 1). Відсутність АВ спостерігали щонайменше в трьох точках на кожному рівні. Слід зазначити, що здебільшого ми реєстрували нетривалу активність введення (10–15 мс), яка нагадувала за формою простий трьохфазний потенціал РО. Така активність могла виникати внаслідок контакту голкового електрода з будь-якою структурою сполучної тканини сегмента (перимізієм, сухожилком, фасцією тощо) і ми розглядали її як артефакт. У більшості локусів дослідження АВ була відсутня або різко зменшена до 20–50 мс, середнє значення всіх визначених показників складало  $(45 \pm 22)$  мс.

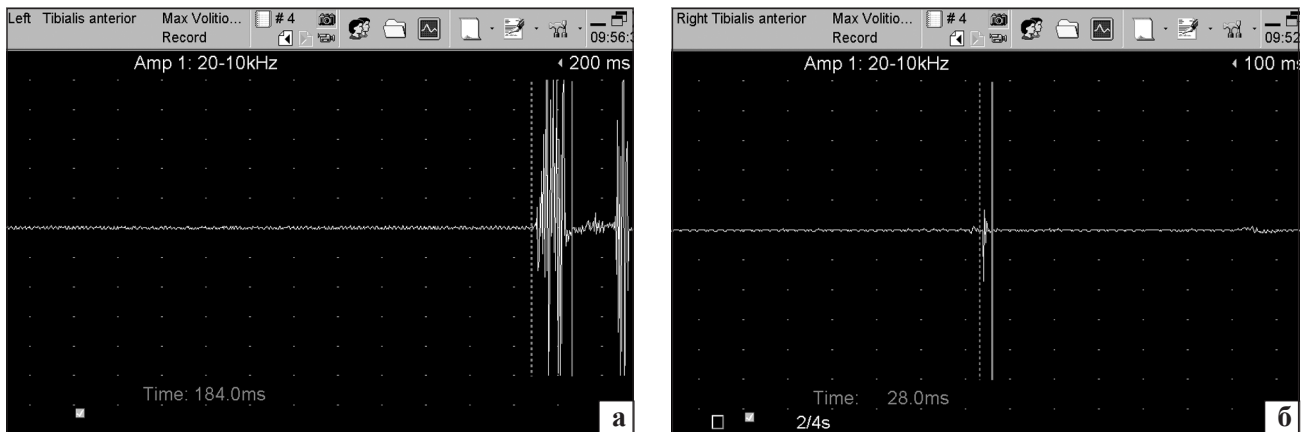


Рис. 1. Фото з електроміограм. Запис АВ у передньому великогомілковому м'язі хворого Д. з тяжким ступенем ІКФ стопи, ЕМГ № 808. АВ в інтактному (а) та ішемічно ураженому м'язі (б)

Для порівняння — середнє значення АВ у повністю денервованих м'язах хворих із застарілим травматичним ушкодженням периферичних нервів у терміни, що перевищували 18 міс. після травми, складало  $(91 \pm 23)$  мс, зменшення АВ у цих випадках було досить рівномірним і в м'язах ніколи не виявляли зони з повною відсутністю АВ [1]. Спонтанна активність та ПРО у м'язах у випадку першого варіанту ішемічного ушкодження були відсутні у всіх точках та локусах дослідження на трьох рівнях м'язового черевця. Лише в декількох випадках реєстрували в окремих точках СА у вигляді поодиноких ПФ та ПГХ. Саме наявність СА та АВ, хоча і різко зменшеної, вказували на існування невеликих ділянок м'язової тканини без некрозу чи фіброзу.

Під час дослідження моторної відповіді поверхнево розташованих м'язів (поверхневий згинач пальців кисті, передній великогомілковий та литковий м'язи) та стимуляції відповідного нерва М-відповіді не було або вона мала різко знижену амплітуду до 50–100 мкВ (менша за 5 % норми).

Загалом виявлені електроміографічні зміни в разі першого варіанту вказували на значне поширення патологічного процесу, тобто тяжкий ступінь ішемічного ураження з тотальним некрозом або фіброзом м'яза. Такий варіант ушкодження був виявлений у 90 м'язах, переважно глибоких згиначів пальців, довгого згинача першого пальця кисті, згиначів пальців стопи та переднього великогомілкового м'яза.

До *другого варіанту* ми віднесли часткове ішемічне ураження м'яза. За таких умов у м'язах були виявлені окремі зони, де не було «грубої» ЕМГ патології, що вказувало на відсутні патологічні зміни м'язових волокон. Здебільшого їх виявляли у верхній третині поверхневих згиначів пальців кисті або литковому м'язі, що знаходяться в поверхневих кістково-фасціальних футлярах. При спробі довільних рухів реєстрували потенціали рухових одиниць.

Середня амплітуда та тривалість ПРО була в межах норми, у деяких випадках фіксували збільшену кількість поліфазних потенціалів. У разі максимального довільного скорочення м'язів реєстрували редукований інтерференційний патерн. У більшості м'язів у середній та нижній третинах виявлені осередки м'язової тканини з відсутньою та зменшеною АВ. Слід зазначити, що в більшості точок, де виявляли «аномальну» АВ, її зменшення було менш вираженим, ніж у разі першого варіанту ураження (від 30 до 90 мс), середнє значення складало  $(82 \pm 31)$  мс. В окремих випадках у середній та нижній третинах реєстрували слабо виражену СА у вигляді ПФ, ПГХ (до 2+). Виявлена спонтанна активність на цьому рівні свідчила про наявність денерваційних процесів внаслідок компресійно-ішемічної невротатії відповідного нерва на рівні уражених футлярів. Мозаїчні електроміографічні зміни спостерігали не тільки на різних рівнях м'язового черевця, але також різній глибині занурення голкового електрода. Іноді ішемічне ураження та некроз у м'язовій тканині поширювались тільки на частину м'яза. Так, наприклад, в одного хворого було ішемічне ушкодження глибоких згиначів II–III пальців та збережена практично нормальна функція згиначів IV–X пальців кисті.

Під час дослідження моторної відповіді поверхнево розташованих м'язів (поверхневий згинач пальців кисті, передній великогомілковий та литковий м'язи) і стимуляції відповідного нерва реєстрували М-відповідь зниженої амплітуди до 300–4600 мкВ (10–72 % від показника на контралатеральній кінцівці).

Таким чином, залежно від ділянки дослідження ми спостерігали поліморфну електроміографічну картину у хворих з частковим ішемічним ушкодженням м'яза: від повного «біоелектричного мовчання» в деяких зонах (у м'язі не реєстрували будь-яку активність) до наявних ознак довільної активності м'язових волокон. Такий варіант ушкодження було

виявлено у 54 м'язях, переважно це поверхневі згиначі пальців кисті, ліктьовий згинач кисті, литковий м'яз, розташовані в поверхневих кістково-фасціальних футлярах.

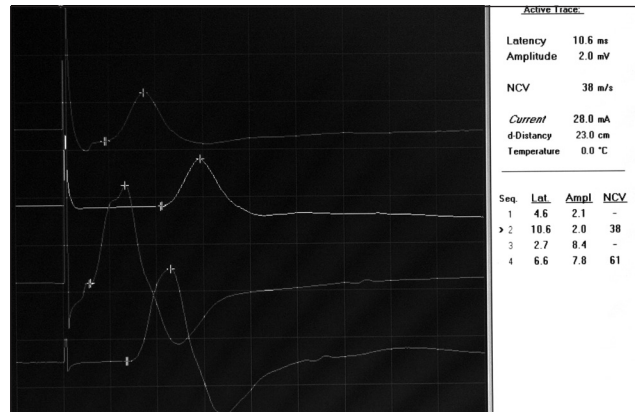
*Третій варіант* — ішемічне ураження в поєднанні з денерваційними змінами в м'язі внаслідок травматичного ушкодження (проксимального до враженого футляра) периферичного нерва виявлено у 50 м'язях.

Як і в попередніх двох варіантах ушкодження, електроміографічна картина була поліморфною, але в м'язі виявляли і ознаки наслідків ішемії, і денервації. Виділено два ступеня тяжкості означеного ураження, які залежали від тяжкості та поширення саме ішемічного ушкодження м'яза.

Перший ступінь тяжкості (23 м'язи) характеризувався такою електроміографічною картиною: на фоні виявлених зон з відсутньою або зменшеною АВ (середнє значення  $(76 \pm 29)$  мс) фіксували осередки м'язової тканини з нормальною АВ. У 13 випадках у разі спроби довільного скорочення реєстрували ПРО (часткове ішемічне ураження). Другий ступінь тяжкості (27 м'язів) відрізнявся від попереднього відсутніми ділянками м'яза з нормальною АВ. Середнє значення АВ складало  $(48 \pm 25)$  мс. За такого варіанту тільки у двох випадках під час спроби довільного скорочення реєстрували ПРО.

За обох ступенів тяжкості ураження в м'язі реєстрували СА у вигляді ПФ та ПГХ, але, на відміну від лише денерваційного процесу, вона була помірно вираженою і здебільшого в межах 2–3+. Характерною особливістю СА за ішемічно-денерваційного ураження м'яза був мозаїчний характер її виявлення: в деяких локусах її не було, в інших — вона слабо виражена або навпаки «бурхлива». У тих м'язях, де була виявлена довільна активність, параметри ПРО відображали денерваційно-реіннерваційні процеси: переважно реєстрували поліфазні ПРО збільшеної амплітуди та тривалості. Під час дослідження моторної відповіді поверхнево розташованих м'язів (поверхневий згинач пальців кисті, передній великогомілковий та литковий м'язи) за умов стимуляції відповідного нерва реєстрували М-відповідь зниженої амплітуди до 500–4100 мкВ (10–58 % від показника на контралатеральній кінцівці).

У 34 пацієнтів з ішемічною контрактурою кінцівок виявили ознаки компресійно-ішемічної нейропатії нетравматичного генезу одного або декількох нервів: серединного, променевого, ліктьового, малогомілкового чи великогомілкового, тобто тих, які розташовані у відповідному ураженому футлярі (58 нервів, з них 31 на верхній кінцівці та 27 на нижній). У 21 випадку з ішемічною контрактурою кисті та у 27 стопи визначити швидкість проведення збу-



**Рис. 2.** Фото стимуляційної ЕМГ хворого К., ЕМГ № 3565 з середнім ступенем ІКФ кисті. Ознаки компресійно-ішемічної нейропатії ліктьового нерва. Швидкість проведення збудження по *n. ulnaris* на передпліччі становила 38 м/с (норма — більше за 55 м/с), амплітуда моторної відповіді *m. abductor digiti min.* — 2100 мкВ (25 % норми)

дження було неможливо, оскільки внаслідок тяжкого аксонального ушкодження нервів моторна відповідь м'язів кисті та стопи була відсутня. У 9 хворих з ІКФ кисті швидкість проведення збудження по ліктьовому та (або) серединному нерву була значно зменшена (до 23–43 м/с, у нормі більше за 50–55 м/с) на передпліччі, в одному випадку виявлено повний блок проведення імпульсу. Амплітуда М-відповіді м'язів кисті у цих хворих була також зменшена та коливалась в межах від 2 до 63 % норми (рис. 2).

Виявлені електроміографічні зміни характеризували демієлінізувально-аксональне ушкодження нерва внаслідок двох основних процесів: безпосередньо ішемічного ураження нерва та компресії нервового стовбура некротизованими або фіброзованими м'язами. Використовуючи голкову ЕМГ м'язів кисті та стопи, виявляли зміни, характерні для денерваційно-реіннерваційного процесу. Тільки в 6 випадках на верхній кінцівці в м'язях кисті виявлені ознаки ішемічного процесу (перший та третій варіанти ішемічного ушкодження).

У динаміці обстежили 18 хворих, зокрема 10 з першим і другим варіантами ішемічного ушкодження м'язів та 8 з третім. Серед 10 хворих з першим та другим варіантами такого ушкодження тільки в трьох випадках спостерігали слабку позитивну динаміку покращення функціонального стану м'яза у вигляді збільшення показників максимальної довільної активності. Такі зміни можна пояснити покращенням біомеханічних умов функціонування м'яза внаслідок проведених хірургічних втручань. Серед 8 хворих з третім варіантом ішемічного ушкодження м'язів у шести випадках (переважно перший ступінь тяжкості) спостерігали чітку позитивну динаміку покращення функціонального стану, що пов'язано з перебігом реіннерваційних процесів

у м'язах. У 7 хворих після консервативного чи хірургічного лікування спостерігали позитивну динаміку відновлення функції периферичних нервів.

Таким чином, наслідки ішемічного ушкодження м'язів характеризуються специфічною поліморфною електроміографічною картиною, яку можна виявити тільки за допомогою голкової електроміографії м'язів. Першою перевагою цієї методики є можливість окремого дослідження всіх м'язів різних футлярів сегмента, зокрема глибоко розташованих; другою — об'єктивно диференціювати характер патологічного процесу у м'язах (денервацію, ішемію тощо) та прогнозувати ступінь тяжкості ішемічного ураження м'яза.

Основними об'єктивними електроміографічними ознаками некротичних або фіброзних змін м'язової тканини є відсутність та різке зменшення активності введення в декількох локусах дослідження. Взагалі відсутність або значне зменшення АВ можуть проявлятися за умов декількох патологічних станів, які виникають у м'язах у разі виникнення наслідків травм кінцівок: довготривалого денерваційного процесу з атрофією та фіброзно-жировим переродженням м'яза, некрозу м'язової тканини з подальшим фіброзуванням. Але, на відміну від випадків зменшення АВ за умов застарілого денерваційного процесу, зміни активності введення в ішемізованих м'язах вираженіші (до повної відсутності АВ) та виявляються в ранні терміни після травми (перші місяці) і є неоднаковими в різних ділянках м'яза.

У випадку ішемічного ураження спостерігають мозаїчні зміни в м'язах: від повного «біоелектричного мовчання» в деяких зонах (в м'язі не зареєстровано жодної активності) до наявних ознак функціональної активності м'язових волокон. В останньому випадку виявлені ЕМГ зміни свідчать про збереження деякої кількості функціональних м'язових волокон. ЕМГ картина залежить від локусу дослідження, ступеня тяжкості та поширення ішемічного ураження м'язової тканини, наявного супутнього травматичного ушкодження нервів. Виділено три основні електроміографічні варіанти наслідків ішемічного ушкодження м'язів передпліччя та гомілки: 1) часткове, 2) тотальне, 3) поєднане ішемічно-денерваційне. Початковий стан та динаміка клініко-електроміографічних показників залежить від варіанту ішемічного ушкодження м'яза. Оскільки більшість хворих звертаються до клініки у реактивно-відновному періоді ішемічної контрактури, в терміни від 3 до 12 міс. після МГІС, первинне ЕМГ обстеження має вирішальне значення у діагностиці та виборі тактики подальшого лікування. У цьому періоді виконують картування

ушкоджених ішемією м'язів з пошуком зон некрозу чи фіброзу та їх поширення, визначають перспективи відновних процесів залежно від варіантів ішемічного ушкодження м'язів, проводять діагностику та оцінювання ступеня тяжкості компресійно-ішемічних невропатій. У резидуальному періоді основне завдання ЕМГ полягає в дослідженні м'язів-донорів до та після м'язових пересадок.

## Висновки

За умов наслідків ішемічного ураження м'язів спостерігають специфічну електроміографічну картину, яка полягає в мозаїчності змін показників у різних локусах дослідження, значно зменшеній активності введення або її відсутності. Виділено три основні електроміографічні варіанти наслідків ішемічного ушкодження м'язів передпліччя та гомілки: часткове та тотальне ішемічне ураження м'язів і поєднане ішемічно-денерваційне ураження.

Клініко-електроміографічні показники не мають значної динаміки у більшості хворих з першим, другим варіантом та другим ступенем тяжкості ішемічного пошкодження м'язів, що свідчить про низький реабілітаційний потенціал цих пацієнтів. І навпаки, у більшості хворих з першим ступенем тяжкості спостерігали позитивні динаміку покращення функціонального стану м'яза через часткове ішемічне ушкодження та перебіг реіннерваційних процесів у збереженій м'язовій тканині.

## Список літератури

1. Гайко О. Г. Електроміографічна активність введення у м'язі в нормі та при травмі нерва / О. Г. Гайко // Вісник ортопедії, травматології та протезування. — 2012. — № 2. — С. 37–43.
2. Электромиография в диагностике нервно-мышечных заболеваний / Б. М. Гехт, Л. Ф. Касаткина, М. И. Самойлов, А. Г. Санадзе. — Таганрог: Изд-во ТРТУ, 1997. — 370 с.
3. Профілактика, діагностика та лікування ішемічних контрактур кисти та стопи / С. С. Страфун, А. Т. Бруско, А. П. Ляха та ін. — К.: Стилюс, 2007. — 264 с.
4. Використання вільної та невільної пересадки latissimus dorsi хворим з ішемічною контрактурою Фолькмана верхньої кінцівки тяжкого ступеня / С. С. Страфун, І. М. Курінний, О. Г. Гайко, О. В. Долгополов // Травма. — 2009. — Т. 10, № 1. — С. 3–8.
5. Усилова С. У. Некоторые клинико-электромиографические показатели у больных с ишемической контрактурой кисти и пальцев / С. У. Усилова, Ш. Ш. Хамраев, С. Р. Тиллаев // Ортопедия, травматология и протезирование. — 1989. — № 71 — С. 40–41.
6. The anterior compartment syndrome in the lower leg. Review and role of the EMG examination / С. Ceysens, J. P. Van de Walle, F. Bruyninckx, N. Rosselle // Acta Belg. Med. Phys. — 1990. — Vol. 13. — P. 195–199.
7. Liveson J. A. Laboratory reference for clinical neurophysiology / J. A. Liveson, D. M. Ma. — N.Y.: Oxford University Press, 1992. — 513 p.
8. Preston D. C. Needle electromyography fundamentals, normal and abnormal patterns / D. C. Preston, B. E. Shapiro // J. Neurol. Clin. North Am. — 2002. — Vol. 20. — P. 361–396.