

УДК 616.718.4-002.4-021.4-089.853

## Результати хірургічного лікування асептичного некрозу головки стегнової кістки на ранніх стадіях

В. А. Філіпенко, Г. Д. Олініченко, З. М. Мітелєва, Н. Ю. Полстаєва

ДУ «Інститут патології хребта та суглобів ім. проф. М. І. Ситенка НАМН України», Харків

*In order to ground the plasty of a defect following resection of a focus of aseptic necrosis of the femoral head (ANFH), different theoretical studies were conducted, which made it possible to develop the optimum technique of the operation. Remote results of the application of the above technique were analysed within the terms from 1 to 10 years in 34 patients, and these turned out to be positive in 94 % of cases. Hence, the developed method of treatment of early stages of ANFH can be suggested for further introduction.*

*Для обоснования пластики дефекта после резекции очага асептического некроза головки бедренной кости (АНГБК) проведены различные теоретические исследования, которые позволили разработать оптимальную методику операции. Отдаленные результаты использования этой методики проанализированы в сроки от 1 до 10 лет у 34 пациентов и оказались положительными в 94 % случаев. Это позволяет предлагать разработанный способ лечения ранних стадий АНГБК для дальнейшего внедрения.*

**Ключові слова:** асептичний некроз головки стегнової кістки, фенеструвальна остеотомія, хірургічне лікування, результати

### Вступ

Асептичний некроз головки стегнової кістки (АНГСК) у дорослих залишається однією з актуальних проблем ортопедії, що обумовлено як високою частотою, так і тяжкістю захворювання. Остання пов'язана з низкою чинників: ураженням переважно чоловіків працездатного віку (30–40 років), часто двосторонньою локалізацією процесу, перманентним його прогресуванням, результатом якого є важкий деформівний артроз, що призводить до інвалідизації пацієнта та створює значні соціальні проблеми [1–9]. Для лікування хворих на АНГСК застосовують і консервативну терапію, і хірургічні втручання. Дискусійним при цьому залишається питання про лікування початкових стадій захворювання — I і II за М. І. Кулішом і співавт. [6] або 0 і I за Міжнародною класифікацією (1992 р.). Викликано це тим, що клінічні прояви АНГСК в цей період дуже незначні, тому пацієнти, а часто і лікарі, не приділяють їм достатньої уваги. Рентгенологічне обстеження не виконують чи призначають стандартне, проте на цих стадіях або зовсім неможливо визначити чіткі ознаки захворювання, або вони є незначними. Крім того, діагностичні методи розроблені недостатньо, а точніші (комп'ютерна і магнітно-

резонансна томографія) потребують значних витрат. У зв'язку з цим більшість пацієнтів вважають за краще отримувати консервативну терапію [10], але залежно від терміну встановлення діагнозу вона не завжди ефективна. Необхідність хірургічного втручання не викликає сумнівів на пізніх стадіях АНГСК, коли виконують різні види міжвертлюгових остеотомій та ендопротезування [11–15]. Результати лікування часто не задовольняють ні пацієнтів, ні хірургів, що здебільшого пов'язано з несвоєчасним зверненням (діагностикою) і тяжкістю патології.

Встановлено, що нині найбільш визнаною на ранніх стадіях захворювання є мінімально травматична тунелізація шийки стегнової кістки і її модифікації. Проте останні є недостатньо обґрунтованими експериментально і біомеханічно. Неаргументований також раціональний хірургічний доступ до осередку некрозу і вибір імплантату для його заміщення, недостатньо вивчений напружено-деформований стан кісткової тканини до і після пластики дефекту в головці стегнової кістки. У зв'язку з цим за допомогою методу кінцевих елементів ми дослідили напружено-деформований стан в головці стегнової кістки за умов наявності осередку некрозу кісткової тканини, знайшли оптимальну орієнтацію тунелю

до осередку некрозу [16], встановили вплив діаметру тунелю в шийці стегнової кістки [17, 18], довели необхідність зміцнення дефекту головки стегнової кістки після видалення некротичної тканини [19].

Крім того, ми розпочали дослідження внутрішньокісткового тиску в проксимальному метаепіфізі стегнової кістки до і після хірургічного лікування ранніх стадій АНГСК [20]. Також було експериментально обґрунтовано (на анатомічних препаратах) методику мінімального травматичного втручання, яка дозволяє видалити некротичні маси і створити умови для відновлення кісткової структури головки стегнової кістки [21, 22].

Оскільки зазначена проблема є складною і актуальною, ми продовжили дослідження в цьому напрямкові з вивченням результатів хірургічного лікування АНГСК на ранніх стадіях.

*Мета роботи:* вивчити результати лікування дорослих хворих на АНГСК на ранніх стадіях його розвитку після фенеструвальної остеотомії стегнової кістки з пластикою дефекту головки керамічними імплантатами.

## Матеріал та методи

Клінічна частина роботи виконана на підставі аналізу результатів 37 фенеструвальних остеотомій у 36 хворих з ідіопатичним АНГСК на I–III стадіях захворювання (за класифікацією М. І. Куліша та В. А. Філіпенка, 1989). Окрім цього, проаналізовані результати у 12 пацієнтів, яким виконували коригувальні міжвертлюгові остеотомії. У клінічну частину увійшли також 8 пацієнтів з АНГСК IV стадії, у яких до ендопротезування суглоба вимірювали внутрішньокістковий тиск. Таким чином, загалом досліджено 56 хворих, серед них 39 чоловіків і 9 жінок віком від 22 до 60 років.

Оцінювання структурно-функціонального стану кульшового суглоба проведено за допомогою магнітно-резонансної томографії (МРТ) («Образ-1», Росія та «General electric», США) у режимах T1 і T2.

Застосовано авторську методику хірургічного лікування АНГСК на ранніх стадіях [22–25].

Об'єктивне дослідження хворих проводили за загальноприйнятою методикою. Клінічну оцінку результатів лікування хворих на АНГСК виконано з використанням модифікованої бальної шкали Харріса [26]: менше ніж 40 балів — незадовільний результат, від 40 до 60 — задовільний, від 60 до 80 — хороший, від 80 до 100 — відмінний.

У дослідженні використано клініко-інформаційні методи — опитування, спостереження, а також клініко-статистичні, зокрема, що базуються на варіаційній статистиці, імовірнісному розподілі ознак

і методичних прийомах оцінювання вірогідності результатів. Аналіз числових показників містив розрахунок середніх та їх похибок, а також середньоквадратичного відхилення з оцінкою вірогідності відмінностей за t-критерієм Ст'юдента.

Вивчення динаміки внутрішньокісткового тиску (ВКТ) у проксимальному метаепіфізі стегнової кістки після хірургічного лікування АНГСК проведено у 21 пацієнта, яких розподілили на дві групи: перша — 9 осіб (виконано фенеструвальні остеотомії з пластикою осередку некрозу), друга — 12 (виконано коригувальні міжвертлюгові остеотомії).

## Результати та їх обговорення

Результати дослідження свідчать, що за АНГСК у всіх пацієнтів, незалежно від стадії захворювання, відмічено вірогідне ( $p < 0,05$ ) підвищення ВКТ за критичний рівень, що призводить до виникнення больового синдрому. Тенденцію до незначного зниження ВКТ виявлено на II стадії захворювання після імпресійного перелому хряща головки стегнової кістки. Проте рівень ВКТ продовжував вірогідно ( $p < 0,05$ ) перевищувати критичний. У ході порівняння показників ВКТ у групах пацієнтів з різними стадіями АНГСК виявили, що різниця між групами статистично незначуща ( $p > 0,05$ ) [19]. Таким чином, вимірювання ВКТ є простим додатковим методом дослідження (за умов мінімальної рентгенологічної картини і характерних клінічних симптомів) і важливим критерієм відбору хворих на МРТ.

Згідно з результатами проведених математичних досліджень ми довели, що фенеструвальну остеотомію треба проводити з вертлюгової зони, діаметр каналу в шийці і головці не повинен перевищувати 12 мм, тунель має проходити по верхньому краю шийки. У разі такого розташування та діаметру каналу виявлено оптимальний розподіл напружень у кістковій тканині моделі порівняно з іншими побудованими варіантами [20]. Утворений кістковий дефект можна заповнювати, наприклад, гідроксил-апатитною біфазною керамікою.

На підставі проведеного теоретичного дослідження розроблено схему обстеження пацієнтів з підозрою на АНГСК, яку апробовано у 19 хворих з терміном спостереження до 3 років. Діагноз АНГСК на етапі клініко-рентгенологічного обстеження знято у 6 хворих, на етапі вимірювання ВКТ — у 3, на етапі МРТ — у 4. Тільки у 6 з 19 пацієнтів діагноз був підтверджений.

Схема вміщує ретельне клінічне обстеження хворого з урахуванням анамнезу, скарг та об'єктивних змін (атрофія м'язів, обмеження внутрішньої ротації в кульшовому суглобі тощо), повноцінне рент-

генологічне дослідження, спрямоване на виявлення ознак АНГСК. У разі їх відсутності — вимірюють ВКТ. Якщо він у нормі, діагноз АНГСК можуть зняти. Якщо тиск вірогідно підвищений або результати дослідження сумнівні, призначають МРТ, яка дозволяє уточнити діагноз та є кінцевим етапом обстеження. Залежно від стадії АНГСК всі феноменувальні остеотомії розподілили на три групи: перша (0–I стадії) — 13 хворих (серед них двоє з 0 стадією), друга (II стадія) — 20, третя (III стадія) — 3.

Показанням до феноменувальної остеотомії стегнової кістки є АНГСК 0–II стадії до виникнення імпресійного перелому. Всього виконано за розробленою методикою 37 операцій у 36 пацієнтів.

Після вивчення цієї групи хворих встановлено, що переважна частина надійшла до клініки в найбільш працездатному віці (чоловіків було втричі більше, ніж жінок, що характерно для цього захворювання). Більшість пацієнтів (63,9 %) тривалий час лікували консервативно.

Першими ознаками захворювання був біль, який найчастіше локалізувався не в кульшовому, а в колінному суглобі, іноді в ділянці стегна, попереково-крижовому відділі хребта; обмеження рухів у суглобі, атрофія м'язів стегна і сідничних м'язів, меншою мірою — атрофія м'язів гомілки, синдром блокади кульшового суглоба (III стадія).

Під час рентгенологічного обстеження виявлено, що 91,7 % хворих надійшли з 0–II стадією захворювання. Перша рентгенологічна ознака — зміна щільності кісткової тканини в деяких ділянках головки. З прогресуванням процесу з'являється специфічний симптом «ясної шкаралупи» — ніжна лінія зниженої щільності під субхондральним шаром головки, яка чіткіше проявляється в бічній проекції. Деформація головки стегнової кістки починалася з латерального краю. Суглобова щілина при цьому розширювалася, що пояснюємо сплюсненням головки стегнової кістки і появою рідини в суглобі.

Надалі за тривалої кісткової перебудови і функціонування суглоба в несприятливих умовах розвиваються вторинні дегенеративні зміни внаслідок приєднання коксартрозу. Виявлені клініко-рентгенологічні ознаки появи і розвитку цього процесу повністю відповідають наведеним у літературі.

У 12 пацієнтів (33,4 %) були супутні захворювання — поширений остеохондроз хребта, спондилоартроз, коксартроз, гіпертонічна хвороба тощо.

МРТ дослідження кульшових суглобів виконано 15 хворим, серед яких з метою ранньої діагностики процесу — 6, для уточнення меж поразки — 5, для контролю за ходом репаративних процесів у головці стегнової кістки після операції — 4.

У 4 хворих першої групи зафіксовані очевидні ознаки АНГСК II–III стадії в одному з кульшових суглобів, при цьому пацієнти скаржилися на незначні болі під час навантаження у другому. Під час клінічного огляду у 2 хворих виявлені обмеження і болючість внутрішньої ротації в зазначеному суглобі за відсутності змін на рентгенограмах. Ще 2 пацієнти звернулися з тими ж скаргами і подібною клініко-рентгенологічною картиною, але зі здоровим другим суглобом.

У 4 хворих цієї групи (3 — з підозрою на двобічний процес і 1 — з однією) досліджено ВКТ у проксимальному метаепіфізі стегнової кістки. У трьох з чотирьох випадків ВКТ зафіксований вірогідно вищим критичного рівня. У одного пацієнта з підозрою на двобічний процес підвищення ВКТ було незначущим. Проведена МРТ підтвердила діагноз 0 стадії АНГСК у 3 з 6 пацієнтів цієї групи, зокрема у всіх хворих з вірогідно підвищеним ВКТ. У 4 випадках з 5 за АНГСК II–III стадії МРТ встановила більше поширення процесу, ніж уявлялося по рентгенограмах суглоба. Хворим з АНГСК IV стадії МРТ не виконували.

Результати хірургічного лікування за розробленою методикою вивчено у 34 хворих у терміни від 1 до 10 років (у 2 пацієнтів результати лікування не оцінювали у зв'язку з терміном спостереження до одного року). Одній хворій операції виконані на обох суглобах.

У зв'язку з тим, що більшість хворих мали I або II стадію захворювання, відмінні результати отримати майже не вдалося. З огляду на це, а також на нечисленність спостережуваної групи результати лікування були розділені на хороші, задовільні та незадовільні (таблиця).

#### *Клінічний приклад 1*

Хворий С., 34 роки, госпіталізований 05.02.2001 р. зі скаргами на болі у правому кульшовому суглобі, що з'являються без причини та посилюються під час ходьби. У процесі огляду виявлено помірну атрофію м'язів тканин правого стегна. Об'єм рухів у правому кульшовому суглобі в сагітальній площині  $0^\circ/10^\circ/100^\circ$ , у фронтальній —  $0^\circ/0^\circ/15^\circ$ , у вертикальній —  $10^\circ/0^\circ/0^\circ$ . Об'єм рухів у лівому кульшовому суглобі в сагітальній площині  $0^\circ/0^\circ/100^\circ$ , у фронтальній —  $15^\circ/0^\circ/15^\circ$ , у вертикальній —  $35^\circ/0^\circ/0^\circ$ .

Рентгенологічно в головці правої стегнової кістки визначено декілька осередків деструкції з чіткими контурами. Центральний та задній сегменти головки склерозовані. Суглобова щілина дещо звужена (1–2 мм). Конттури головки збережені (рис. 1, а). Діагноз: асептичний некроз головки правої стегнової кістки I стадії, коксартроз.

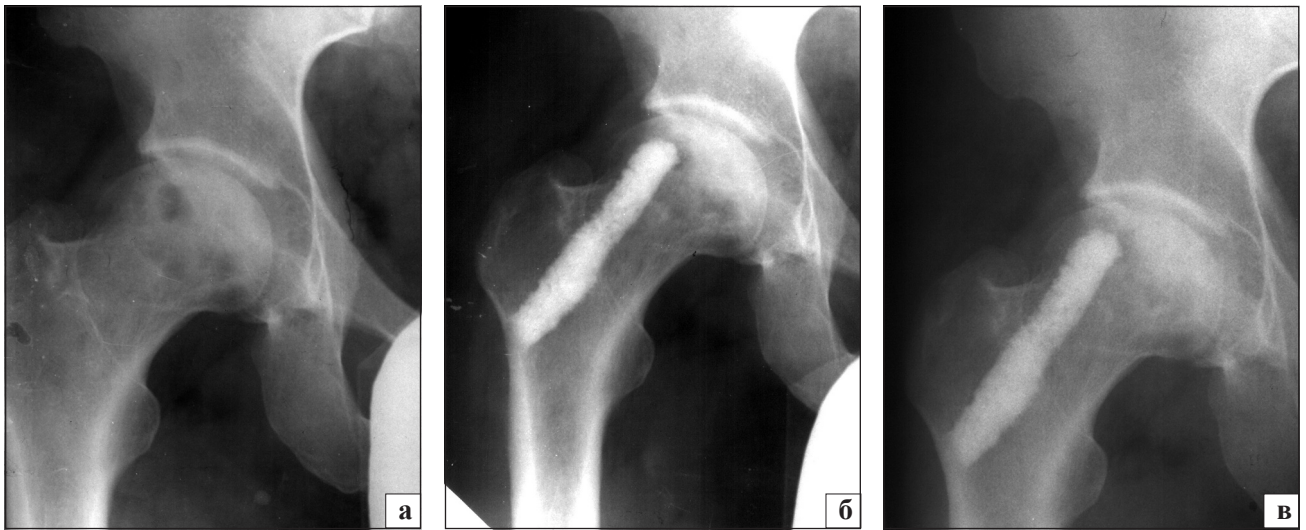


Рис. 1. Фотовідбитки з рентгенограми правого кульшового суглоба хворого С., 34 р.: а) до; б) після; в) через 10 років після операції

Таблиця. Результати хірургічного лікування хворих на АНГСК

Результати лікування	Стадія АНГСК			Всього	
	0–I	II	III	n	%
Хороші	10	7	—	17	50,0
Задовільні	3	10	2	15	44,1
Незадовільні	1	—	1	2	5,9
Разом	14	17	3	34	100,0

Виконано 15.02.2001 р. тунелізацію шийки правої стегнової кістки, ексхонлеацію осередку некрозу, пластику дефекту кістковим автотрансплантатом і біфазною керамікою (рис. 1, б). Післяопераційний період перебігав без ускладнень. На огляді через 10 років хворий відмічав виникнення незначного болю після тривалої ходьби. Ходить без додаткової опори. Рухи в правому кульшовому суглобі: згинання-розгинання  $0^{\circ}/5^{\circ}/110^{\circ}$ , відведення-приведення  $20^{\circ}/0^{\circ}/15^{\circ}$ , ротація  $20^{\circ}/0^{\circ}/5^{\circ}$ . Рентгенологічно — ознаки коксартрозу II стадії, контур головки збережено, явища біодеградації кераміки (рис. 1, в).

#### Клінічний приклад 2

Хворий Г., 38 років, госпіталізований 15.02.1999 р. зі скаргами на біль у лівому кульшовому суглобі, який з'явився у 1997 р. після фізичного навантаження. У 1998 р. біль посилювався, консервативне лікування в поліклініці було безуспішним.

Діагноз на момент госпіталізації: асептичний некроз головки лівої стегнової кістки II ст. Клінічно відмічали помірну атрофію м'яких тканин лівого стегна (2–3 см). Об'єм рухів у правому кульшовому суглобі в сагітальній площині —  $100^{\circ}/0^{\circ}/10^{\circ}$ , у фронтальній —  $15^{\circ}/0^{\circ}/15^{\circ}$ , у вертикальній —  $35^{\circ}/0^{\circ}/10^{\circ}$ . Об'єм рухів у лівому кульшовому суглобі в сагітальній площині  $90^{\circ}/0^{\circ}/5^{\circ}$ , у фронтальній —  $5^{\circ}/0^{\circ}/15^{\circ}$ , у вертикальній —  $0^{\circ}/0^{\circ}/5^{\circ}$ .

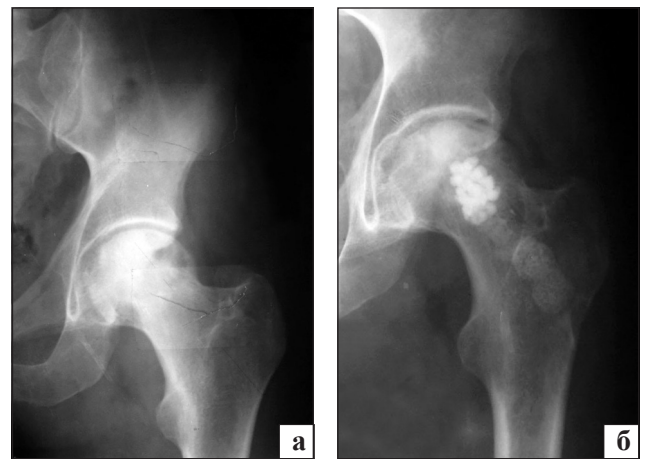


Рис. 2. Фотовідбитки рентгенограм лівого кульшового суглоба хворого Г., 38 р.: а) до операції; б) через 10 років після операції

Рентгенологічно в лівому кульшовому суглобі визначено різке звуження суглобової щілини, субхондральний склероз, у головці — осередки лізису кісткової тканини зі склерозованою серповидною полоскою. Замикальна пластинка збережена за винятком середнього відділу головки (рис. 2, а). Виконано 25.02.1999 р. фенеструвальну остеотомію лівої стегнової кістки, некректомію, керамопластику. Післяопераційний період перебігав без ускладнень. Під час повторних оглядів та через 10 років після операції (рис. 2, б) визначено поступове поліпшення рухів в оперованому суглобі. Незначні болі виникають після тривалої ходьби. Спостерігається незначна кульгавість на ліву ногу.

Хороші і задовільні результати отримано після операцій на 0–II стадіях АНГСК, вони склали 94,1 %.

Враховуючи незадовільні результати, можна припустити сумнівність застосування цієї методики

на ранніх стадіях у хворих з надмірною масою тіла і одночасним розвитком АНГСК і артрозних змін у суглобах.

## Висновки

Вибір оптимальних параметрів (раціональна орієнтація і діаметр тунелю, застосування адекватних керамічних імплантатів з автопластикою) підвищує ефективність лікування асептичного некрозу на ранніх стадіях.

Аналіз результатів лікування свідчить, що навіть правильно розташовані керамічні імплантати за різних уражень і орієнтації осередку ушкодження кісткової тканини можуть викликати різний біомеханічний ефект. Розроблена хірургічна методика забезпечує позитивні результати лікування (94,1%), що віддаляє строки ендопротезування.

Запропонована операція може бути впровадженою в практику охорони здоров'я для лікування пацієнтів з ранніми стадіями АНГСК.

## Список літератури

1. Михайлова Н. М. Идиопатический асептический некроз головки бедренной кости у взрослых / Н. М. Михайлова, М. И. Малова. — М.: Медицина, 1982. — 136 с.
2. Корж А. А. Хирургическое лечение идиопатического асептического некроза головки бедренной кости / А. А. Корж, Н. И. Кулиш, В. А. Филиппенко // Ортопедия, травматология и протезирование. — 1982. — № 10. — С. 1–8.
3. Шумада И. В. Лечение асептического некроза головки бедренной кости у взрослых: метод. рекомендации / И. В. Шумада, О. И. Рыбачук, В. И. Стецула. — Киев: «Здоров'я», 1983. — 16 с.
4. Иммамалиев А. С. Субхондральная аутопластика головки бедренной кости при асептическом некрозе у взрослых: метод. рекомендации / А. С. Иммамалиев, В. И. Зоря. — М.: «Медицина», 1986. — 6 с.
5. Гришин И. Г. Несвободная костная пластика в лечении асептических некрозов головки бедренной кости / И. Г. Гришин, М. Г. Диваков, В. Г. Голубев // Ортопедия, травматология и протезирование. — 1986. — № 11. — С. 34–37.
6. Кулиш Н. И. Оперативное вмешательство при идиопатическом асептическом некрозе головки бедренной кости / Н. И. Кулиш, В. А. Филиппенко // Ортопедия, травматология и протезирование. — 1984. — № 5. — С. 68–74.
7. Корж Н. А. Проблемы патогенеза асептического некроза головки бедренной кости / Н. А. Корж, И. В. Котульский, В. А. Филиппенко // Журнал АМН Украины. — 1999. — Т. 5, № 4. — С. 200–213.
8. Нейрогуморальні механізми розвитку асептичного некрозу стегнової кістки у дорослих / М. О. Корж, І. В. Котульський, В. А. Філіпенко, Ф. С. Леонтєва: матеріали Всеукраїнської наук.-практич. конф. — Київ, 2009. — С. 60–70.
9. Дунилеску И. Современные методы диагностики и лечения аваскулярного некроза головки бедра / И. Дунилеску, М. Джурия, А. Бадила // Травматология, ортопедия России. — 2002. — № 1. — С. 13–36.
10. Корж А. А. Хирургическое лечение идиопатического асептического некроза головки бедренной кости / А. А. Корж, Н. И. Кулиш, В. А. Филиппенко // Ортопедия, травматология и протезирование. — 1982. — № 10. — С. 1–8.
11. Sugioka's osteotomy for femoral-head necrosis in young Caucasians / W. H. C. Rijnen, J. W. M. Gardeniers, B. L. M. Westrek et al. // Journal International Orthopaedics. — 2005. — Vol. 29, № 3. — P. 140–144.
12. Shannon B. D. Femoral osteotomies for avascular necrosis of the femoral head / B. D. Shannon, R. T. Frousdale // Clinical Orthopaedic. — 2004. — № 418. — P. 34–40.
13. Stechow D. Surgical treatment concepts for femoral head necrosis / D. Stechow, P. Drees // Orthopade. — 2007. — Vol. 36, № 5. — P. 451–457.
14. Лоскутов А. Е. Эндопротезирование тазобедренного сустава при асептическом некрозе головки бедренной кости / А. Е. Лоскутов, А. Е. Олейник // Ортопедия, травматология и протезирование. — 1998. — № 2. — С. 48–52.
15. Resurfacing arthroplasty for patients with osteonecrosis / B. N. Stulberg, S. M. Fitts, J. D. Zadzilka, K. Trier // Bull. NYU Hosp. Jt. Dis. — 2009. — № 67. — P. 138.
16. Олиниченко Г. Д. Влияние ориентации туннеля в шейке бедренной кости на напряженно-деформированное состояние ее головки и шейки при асептическом некрозе / Г. Д. Олиниченко // Медицина и ... — 2006. — № 3 (14). — С. 19–24.
17. Филиппенко В. А. Влияние диаметра туннеля в шейке на напряженно-деформированное состояние проксимального отдела бедренной кости при асептическом некрозе / В. А. Филиппенко, З. М. Мителева, Г. Д. Олиниченко // Медицина и ... — 2007. — № 2 (17). — С. 30–34.
18. Мителева З. М. Пластика осередка ураження при асептичному некрозі головки стегнової кістки / З. М. Мителева, В. А. Філіпенко, Г. Д. Олініченко: тез. докт. наук.-практ. конф., присвяченої 75-річчю УкрНДІТО. — Київ, 1994. — С. 64–66.
19. Филиппенко В. А. Обоснование и оценка эффективности хирургического лечения асептического некроза головки бедренной кости на ранних стадиях / В. А. Филиппенко, Г. Д. Олиниченко // Ортопедия, травматология и протезирование. — 1997. — № 1. — С. 18–22.
20. Олиниченко Г. Д. Обоснование хирургического лечения асептического некроза головки бедренной кости на ранних стадиях / Г. Д. Олиниченко // Літопис травматології та ортопедії. — 2009. — № 1–2. — С. 14–20.
21. Олініченко Г. Д. Обґрунтування хірургічного лікування асептичного некрозу головки стегнової кістки на ранніх стадіях у дорослих: автореф. дис. на здобуття наукового ступеня канд. мед. наук / Г. Д. Олініченко. — Харків, 2011. — 18 с.
22. Мезенцев В. А. Современные подходы к хирургическому лечению асептического некроза головки бедренной кости при асептическом некрозе головки бедренной кости / В. А. Мезенцев, Г. Д. Олиниченко: матеріали наук.-практ. конф. [«Реконструктивно-відновна хірургія в травматології та ортопедії»] / Літопис травматології та ортопедії. — Київ, 2009. — № 1–2. — С. 219.
23. Мителева З. М. Биомеханическое обоснование туннелизации шейки бедренной кости при асептическом некрозе / З. М. Мителева, Г. Д. Олиниченко, Н. Ю. Полетаева: материалы IX Всероссийской конференции по биомеханике [Биомеханика-2008]. — Нижний Новгород, 2008. — С. 208–209.
24. Олиниченко Г. Д. Обоснование применения фенестрирующей остеотомии на ранних стадиях асептического некроза головки бедренной кости у взрослых / Г. Д. Олиниченко, В. А. Филиппенко, З. М. Мителева // Ортопедия, травматология и протезирование. — 2012. — № 1. — С. 18–23.
25. Пат. 21126А Україна МКІ А 61В17/56. Спосіб хірургічного лікування асептичного некрозу головки стегнової кістки та пристрої для його виконання / Філіпенко В. А., Олініченко Г. Д., Лигун Л. М., Істомін А. Г.; заявник і патентовласник ХНДІОТ ім. проф. М. І. Ситенка. — № 97031063; заявл. 11.03.97, опубл. 04.11.1997, бюл. № 1.
26. Harris W. H. Traumatic arthritis of the hip after dislocation and acetabular fractures: treatment by mold arthroplasty / W. H. Harris // J. Bone Jt Surg. — 1969. — Vol. 51-A, № 4. — P. 737–755.