

УДК 616.717-001.5-089

## Способ хирургического лечения несросшихся переломов и ложных суставов костей верхней конечности

М. Ж. Азизов, Н. Т. Абдулхаков, А. М. Рахимов

НИИ травматологии и ортопедии МЗ Республики Узбекистан, Ташкент

**Ключевые слова:** несросшийся переломы, ложные суставы, кости верхней конечности, протеолитический фермент, кукумазим, костный мозг

Ложные суставы костей верхней конечности в практике восстановительной хирургии, по данным разных авторов, составляют 51–57 % всех псевдоартрозов длинных трубчатых костей [1, 2].

Различные варианты костной пластики, ее сочетание с металлоостеосинтезом, компрессионный остеосинтез значительно улучшили исходы хирургического лечения последствий переломов костей верхней конечности. Однако проблема лечения ложных суставов костей верхней конечности до настоящего момента не может считаться окончательно решенной [2].

*Цель работы:* улучшение результатов хирургического лечения несросшихся переломов и ложных суставов костей верхней конечности путем разработки и внедрения нового способа стабильно-функционального остеосинтеза с введением протеолитического фермента кукумазима и костного мозга.

Мы предложили способ лечения несросшихся переломов и ложных суставов костей верхней конечности, сутью которого является введение кукумазима и костного мозга в область ложного сустава наряду с остеосинтезом аппаратом Илизарова.

Кукумазим — это совокупность природных протеолитических ферментов папаина, химотрипсина и протеиназы III, выделяемой из млечного сока дынного дерева (*Carica papaya*). Препарат обладает высокой протеолитической активностью. Действие обусловлено входящими в его состав протеолитическими ферментами, которые в своих активных центрах содержат сульфгидрильные группы.

*Реализация предложенного способа лечения.*

За сутки до операции в зону ложного сустава вводят кукумазим в дозе 50 ПЕ. На следующий день в стерильных условиях под общим обезболиванием в положении больного на спине накладывают ап-

парат Илизарова на поврежденный сегмент. Затем пункционно из гребня подвздошной кости производят забор смеси костного мозга в объеме 2 мл, который вводят в область ложного сустава. После этого накладывают асептическую повязку вокруг спиц аппарата Илизарова и на место входа иглы.

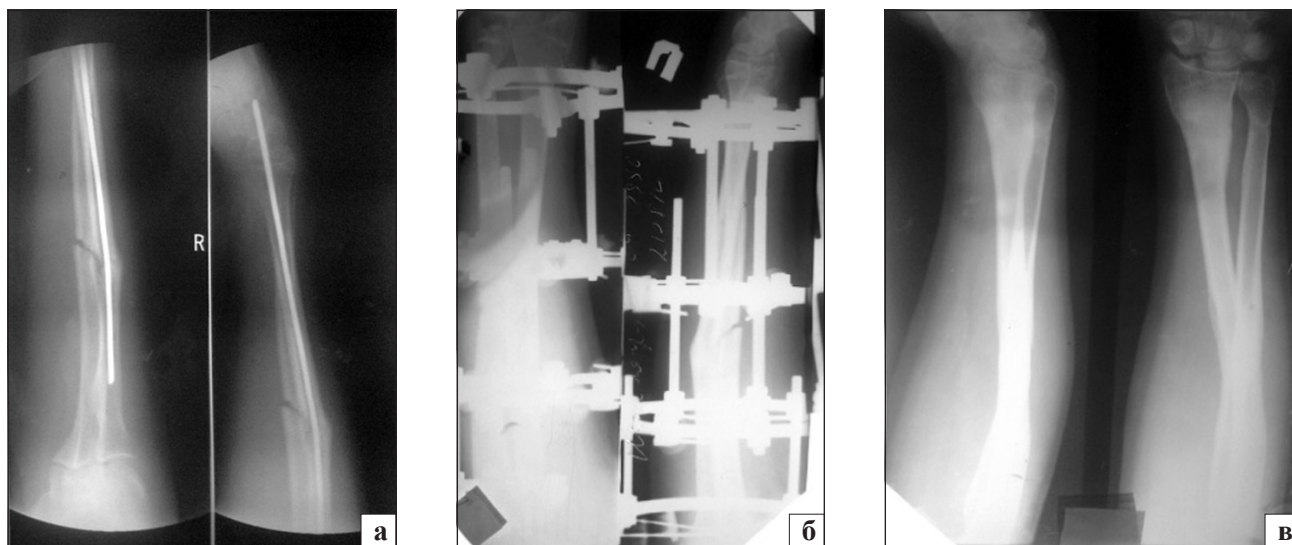
Введение кукумазима способствует фибринолизу, а смеси костного мозга, взятого из гребня подвздошной кости, — оптимизации процесса регенерации костной ткани. Аппарат Илизарова обеспечивает стабильность фиксации отломков кости.

Со следующего после операции дня начинают distraction зоны ложного сустава в аппарате Илизарова, что приводит к увеличению гематомы. После достижения необходимой distraction выполняют рентгенографию в двух проекциях. При наличии остаточных смещений производят коррекцию с помощью аппарата Илизарова.

Отдаленные результаты изучены у 72 больных в сроки от 1 до 3 лет, из них у 42 пациентов были несросшиеся переломы и ложные суставы костей предплечья, а у остальных (30) — плечевой кости. Хороший результат отмечен в 75 % случаев, удовлетворительный в 20,9 %, неудовлетворительный в 4,1 % (у трех больных признаки регенерации отсутствовали, им произведены повторные операции с применением аутокостной пластики).

В качестве иллюстрации использования предложенного способа лечения приводим следующее клиническое наблюдение:

Больной Ш., 18 лет, история болезни № 5 691, поступил в клинику 15.08.2012 г. с диагнозом ложный сустав средней трети костей правого предплечья с наличием интрамедуллярного стержня в лучевой кости. Оперирован 13 мес. назад. При осмотре отмечена атрофия мышц правого предплечья;



**Рисунок.** Фотоотпечатки рентгенограмм больного Ш.: а) при поступлении; б) в процессе лечения; в) после удаления аппарата Илизарова

объем движений в локтевом суставе — сгибание до  $70^\circ$ , разгибание  $175^\circ$ .

За сутки до операции в область ложного сустава ввели кукумазим в дозе 50 ПЕ. Остеосинтез выполнен 17.08.2012 г. аппаратом Илизарова, состоящим из 3,5 колец. Осуществлена стабильная фиксация, после чего в область ложного сустава введен костный мозг, взятый из гребня подвздошной кости, в объеме 2 мл. На четвертый день после утихания болей начали дистракцию в аппарате Илизарова до появления диастаза до 0,8 см между отломками в области ложного сустава. Произведен рентген-контроль, а затем этап компрессии до стыковки концов костных отломков. Через 60 дней после операции амплитуда движений в локтевом суставе составила

$110^\circ$ . Аппарат Илизарова демонстрровали через 150 дней, после чего назначили физиотерапевтические процедуры и лечебную физкультуру. Через 5 мес. после операции амплитуда движений в локтевом суставе составила  $120^\circ$ . Рентгенологически отмечена полная консолидация костных отломков. Болей в области ложного сустава нет (рисунок).

### Список литературы

1. Клинико-рентгено-радионуклидная характеристика репаративного процесса при замещении дефектов длинных костей / Д. Ю. Борзунов, В. К. Камерин, А. А. Свешников, В. Ю. Морозов // Гений ортопедии. — 2007. — № 3. — С. 56–59.
2. Романенко К. К. Несросшиеся диафизарные переломы длинных костей / К. К. Романенко: дис. ... канд. мед. наук. — Харьков, 2002. — 167 с.

Статья поступила в редакцию 22.05.2013