

ДИСКУССИИ, ПОИСКИ, ГИПОТЕЗЫ

УДК 616.711-007-003.8-073.75-092.4:611.018.1"712.4"(045)

Рентгенологічні зміни хребта за умов моделювання дегенеративного ушкодження міжхребцевого диска та його корекції мультипотентними мезенхімальними стромальними клітинами (експериментальне дослідження)

М. С. Юхта, Н. О. Волкова

Інститут проблем кріобіології і кріомедицини НАН України, Харків

Degenerative changes in the intervertebral discs (ID) cause the development of pain, leading to loss of capacity to work and disability. The problem of treatment of ID degenerative lesions remains unsolved. Objective: with help of computed tomography to evaluate features of ID in rats after degenerative damage modeling as well as after implementation of cryopreserved multipotent mesenchymal stromal cells (MMSC). Methods: MMSC were allocated from rats' femurs. We received native cultures and cryopreserved MMSC used for therapy. Degenerative lesion of ID was modeled by forming of caudal spine lordosis. Results: obtained degenerative damage of ID in C_{6-VII} exhibited an altered form of intervertebral spaces, the formation of instability in the functional spinal unit, decreasing of the radiographic density of the dorsal annulus fibrosus, and changes in adjoining to vertebrae disks. Normalization of total X-ray picture and restoration of the densitometric index in the dorsal annulus fibrosus of ID in C_{6-VII} was noted on the 60th day after implementation of the suspension of native cryopreserved MMSC and on the 90th day after implementation the same suspension but on a collagen sponge ($0,5 \times 10^6$ cells). Conclusion: local implementation of MMSC suspension of bone marrow has a pronounced chondrostimulating effect. Key words: intervertebral disc, degenerative lesion, cartilage, multipotent mesenchymal stromal cells, cryopreservation, cell therapy.

Дегенеративные изменения межпозвонковых дисков (МПД) вызывают развитие болевого синдрома, приводя к потере трудоспособности и инвалидности. Проблема лечения дегенеративных поврежденных МПД остается нерешенной. Цель: оценить с помощью компьютерной томографии особенности МПД крыс при моделировании дегенеративного повреждения, а также после введения криоконсервированных мультипотентных мезенхимальных стромальных клеток (ММСК). Методы: ММСК выделяли из бедренных костей крыс, получали нативные культуры и криоконсервированные ММСК, которые использовали для терапии. Дегенеративное повреждение МПД моделировали путем формирования лордоза хвостового отдела позвоночника. Результаты: полученные дегенеративные повреждения в МПД C_{6-VII} проявлялись изменением формы межпозвонковых промежутков, формированием нестабильности в позвоночном двигательном сегменте, уменьшением рентгенологической плотности дорсального отдела фиброзного кольца, изменениями в прилегающих к диску позвонках. Нормализация общей рентгенологической картины и восстановление денситометрического показателя дорсального отдела фиброзного кольца МПД C_{6-VII} отмечено на 60-е сутки после введения суспензии нативных и на 90-е — криоконсервированных ММСК на коллагеновой губке ($0,5 \times 10^6$ клеток). Вывод: локальное введение суспензии ММСК костного мозга оказывает выраженный хондростимулирующий эффект. Ключевые слова: межпозвонковый диск, дегенеративное повреждение, хрящевая ткань, мультипотентные мезенхимные стромальные клетки, криоконсервирование, клеточная терапия.

Ключові слова: міжхребцевий диск, дегенеративне ушкодження, хрящова тканина, мультипотентні мезенхімальні стромальні клітини, кріоконсервування, клітинна терапія

Вступ

Дегенеративні зміни міжхребцевих дисків (МХД) досить поширена патологія, у тому числі і серед осіб працездатного віку. Дегенеративні зміни МХД як морфологічний субстрат виникнення больового синдрому в ділянці спини і кінцівок призводять до тимчасової та стійкої втрати працездатності, зниження якості життя хворих, психоемоційних порушень [1–3].

Проблема лікування дорсопатій, зумовлених дегенеративними змінами МХД, ще далека від повного вирішення. Необхідно підкреслити, що терапія дегенеративних уражень хребта — тривалий, трудомісткий та вартісний процес, що передбачає комбінацію лікарських препаратів різних фармакологічних груп та методів фізіотерапії. Проте методи, які традиційно застосовують для лікування цієї патології, доволі часто не забезпечують стійкий клінічний ефект. Зокрема після курсу консервативної терапії лише у 26 % хворих будівельних професій вдається отримати повну ремісію. Рецидиви неврологічних проявів, порушення функції хребтових рухових сегментів спостерігали протягом року в 60 % пацієнтів цієї групи [4]. Враховуючи, що головними патогенетичними ланками дегенерації МХД є зниження в ньому щільності клітин та синтезу компонентів позаклітинного матриксу, можна припустити, що альтернативою традиційному лікуванню може стати клітинна терапія. Сьогодні багато повідомлень про використання культивованих клітин МХД [5, 6], проте технології клітинної реконструкції МХД ще розробляються. Об'єктом вибору для цього можуть бути мультипотентні мезенхімальні стромальні клітини (ММСК), які мають високий регенеративний потенціал та здатність до диференціювання в кількох напрямках, зокрема хондрогенному і які добре зарекомендували себе в галузі ортопедії та травматології [7].

Одним з достовірних методів, що дають змогу отримати цінну інформацію про стан хребтового рухового сегмента, зокрема МХД, є комп'ютерна томографія (КТ) [8]. Важливою перевагою цього методу стала можливість проведення прижиттєвих досліджень об'єкту в динаміці. Проте на сьогодні опубліковано відносно мало експериментальних досліджень, спрямованих на вивчення рентгенологічних змін, які відбуваються за умов дегенеративних ушкоджень МХД та на фоні їх корекції. Тому мета роботи: дослідити характер КТ-змін за умов експериментального моделювання дегенеративного ушкодження МХД у щурів, а також після стимуляції хондрорепарації кріоконсервованими ММСК кісткового мозку.

Матеріал та методи

ММСК виділяли із резектованих фрагментів стегнової кістки щурів ($n = 7$, маса 100–150 г) шляхом вимивання за допомогою розчину Хенксу з наступним пропусканням крізь голки зменшеного діаметру. Далі виконували центрифугування при 1 500 об/хв (834 g) протягом 5 хв. Осад ресуспендували та висівали на культуральні флакони (РАА, Австрія) із щільністю 10^3 клітин/см². Культивування клітин проводили за методом, який забезпечує адгезію стромальної фракції до культурального пластику з наступним видаленням фракції неадгезивних клітин. Живильне середовище культивування, яке містило середовище IMDM (Sigma, США), 10 % ембріональну сироватку (ЕС) великої рогатої худоби (HyClone, США), гентаміцин (150 мкг/мл) (Фармак, Україна) та амфотеріцин Б (10 мкг/мл) (Sigma, США), змінювали кожні 3 доби. Клітини культивували у стандартних умовах (37 °С, 5 % CO₂) 14 діб до досягнення ними 75 % конфлюєнта, після чого ферментативно знімали з культурального пластику і одержані нативні культури ММСК, застосовували для терапії.

Для кріоконсервування одержаної культури нативних ММСК використовували ростове середовище з додаванням ДМСО (ПанЕко, Росія) та ЕС у кінцевих концентраціях 10 та 20 % відповідно. Кріоконсервування проводили зі швидкістю 1 °С/хв до –80 °С з наступним зануренням у рідкий азот. Зразки зберігали в умовах низькотемпературного банку. Відігрівали на водяній бані (37 °С) з наступним видаленням кріопротектора центрифугуванням. Кріоконсервовані ММСК після відігріву застосовували для терапії.

Експериментальне дослідження виконане на 35 щурах-самцях масою 300–350 г. З них 7 тварин було використано як інтактні, а у решти моделювали компресійне ушкодження МХД шляхом формування лордозу хвостового відділу хребта [9]. У тварин групи М ($n = 7$) досліджували рентгенологічні зміни в динаміці за моделювання патології. В інших на 60-у добу після моделювання дію компресії припиняли. Тварини групи К1 ($n = 7$) із самовідновленням МХД та групи К2 ($n = 7$) з введенням фізіологічного розчину були контролем. Щурам груп Т1 ($n = 7$) та Т2 ($n = 7$) у зону дефекту (Сс_{VI-VII}) на желатиновій губці (Ankerpharm, Німеччина) вводили по $0,5 \times 10^6$ нативних або кріоконсервованих алогенних ММСК. Для цього після розтину і розсічення м'яких тканин до МХД Сс_{VI-VII} формували ложе необхідного розміру, в яке після ретельного гемостазу поміщали желатинову губку розміром $0,8 \times 0,8 \times 0,5$ см, а на неї наносили 0,1 мл клітинної суспензії в розчині Хенк-

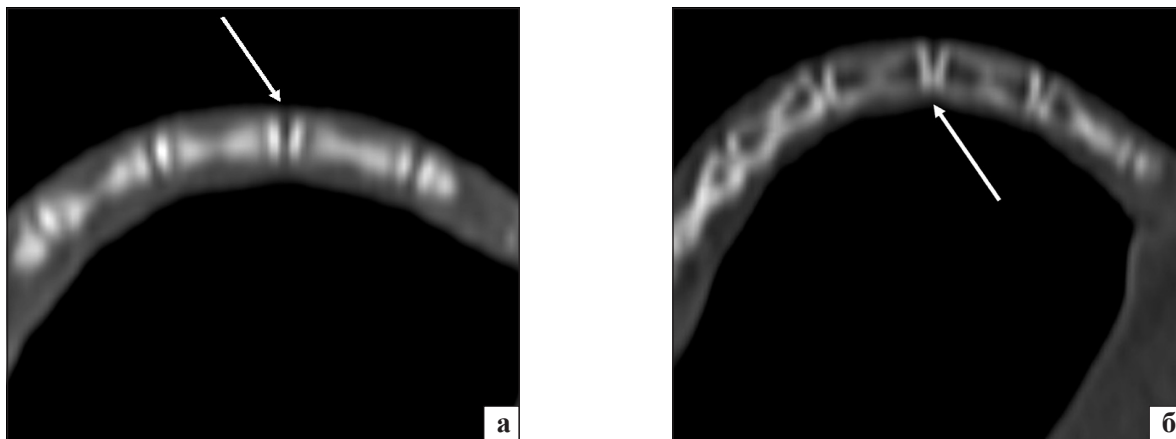


Рис. 1. КТ-зображення хвостового відділу хребта щурів групи М, отримані: а) безпосередньо після формування лордозу (поверхні апофізів суміжних хребців паралельні); б) на 60-у добу формування лордозу (нерівномірність висоти міжхребцевих проміжків, остеопороз хребців), стрілками вказані МХД Сс_{VI-VII}

са. Витримавши 1–2 хв, рану зашивали вузловими швами, шкіру дезинфікували йодом. Контрольні терміни експерименту: для групи М — 30, 60, 90-а доба моделювання, для груп К1, К2, Т1 та Т2 — 30, 60, 90-а доба після терапії.

КТ проводили на рентгенівському спіральному комп'ютерному томографі General electric CT/e Dual (General electric, Німеччина) з кроком 1 мм у стані наркозу. Щурів клали на плоске деко живото донизу перпендикулярно поздовжній осі стола. За топографією проводили планування таким чином, щоб отримані зрізи були в сагітальній площині. Технічні параметри сканування: товщина зрізу 0,1 мм, крок 1 мм, 120 кВ, 100 мАс. Комп'ютерну обробку отриманих зображень проводили за допомогою програмного забезпечення eFilm (TM) Lite (TM) і Syngo fastView. Для читання томограм керувалися загальними рекомендаціями для лікарів-рентгенологів [10]. Головним критерієм під час діагностики був денситометричний показник дорсальної частини волокнистого кільця МХД, визначений в одиницях Хаусфілда (НУ). Крім того, оцінювали загальну рентгенологічну картину (розташування суміжних хребців один відносно одного, кут між дистальною і проксимальною площинами суміжними хребців, щільність кісткової тканини апофізів та тіл хребців). Усі маніпуляції з тваринами здійснювали відповідно до вимог біоетики та міжнародних принципів Європейської конвенції про захист хребетних тварин, які використовуються для експериментальних та інших наукових цілей, а також «Загальними принципами експериментів на тваринах», схваленими II Національним конгресом з біоетики 20.09.2004 р. (Київ, Україна).

Статистичну обробку проводили за допомогою комп'ютерних програм «Microsoft Excel» і «Statis-

tica 8» з використанням непараметричних критеріїв. Результати представлені у вигляді середніх арифметичних та їх помилок ($M \pm m$), критичне значення рівня значущості вважали рівним 0,05.

Результати та їх обговорення

За результатами КТ-дослідження, найбільш виражені зміни після моделювання дегенеративного ушкодження МХД (група М) формувалися на рівні Сс_{VI-VII}. На 30, 60, 90-у добу моделювання чітко візуалізували зміни форми диску. Безпосередньо після формування лордозу на томограмах міжхребцеві проміжки мали симетричну форму з паралельно розташованими епіфізарними поверхнями суміжних хребців, що відповідало нормі для щурів (рис. 1 а). На 60-у добу міжхребцеві проміжки через зниження висоти дорсальної частини набували форми трикутника, який основою був обернутим у бік більшої кривизни сформованої дуги хвостового відділу хребта (рис. 1, б). Можна припустити, що у сформованому лордозі хвостового відділу хребта щура компресійні сили, впливаючи на МХД нерівномірно, призводили до більших змін у дорсальній його частині порівняно з вентральною, що також підтверджено результатами гістоморфометричного аналізу [11]. Загалом саме така картина відповідає розподілу навантаження на МХД у фізіологічних вигинах хребта, які формуються в людини в процесі прямоходіння.

Кут між суміжними поверхнями хребців Сс_{VI} та Сс_{VII} на 30-у добу становив 13–15°, а на 60 та 90-у — 20–22°. Відомо, що кут нахилу між тілами хребців більший за 11° є однією з рентгенологічних ознак нестабільності хребтового рухового сегмента і свідчить про перебіг дистрофічного процесу в цій ділянці [12]. Таким чином, збільшення терміну

Таблиця 1

Денситометричні КТ-показники дорсального відділу волокнистого кільця МХД Сс_{VI-VII} інтактних щурів і щурів, які підлягали компресійному впливу (одиниці Хаусфільда, М ± m)

Група тварин (n = 7)	Доба фіксації		
	30	60	90
М (щурів, яким моделювали компресійне дегенеративне ушкодження МХД)	-142,67 ± 2 9,24 ¹	-180,33 ± 24,72 ^{1,2}	-243,30 ± 21,52 ^{1,2}
Інтактна	62,00 ± 15,75		

Примітка. Різниця статистично значуща (P < 0,05): ¹ — з відповідним показником у групі контролю (інтактні щури); ² — відносно попереднього терміну спостереження.

Таблиця 2

Денситометричні КТ-показники дорсального відділу волокнистого кільця МХД Сс_{VI-VII} щурів на фоні терапії ММСК (одиниці Хаусфільда, М ± m)

Група тварин (n = 7)	Термін дослідження після терапії, доба		
	30	60	90
К1 (спонтанне відновлення)	-146,38 ± 37,96 ⁴	-110,33 ± 23,38 ⁴	-115,68 ± 23,76 ⁴
К2 (введення фізіологічного розчину)	-214,03 ± 45,92 ⁴	-200,33 ± 45,99 ⁴	-170,00 ± 52,80 ⁴
T1 (терапія нативною суспензією ММСК)	-17,00 ± 11,90 ^{1,2,4}	49,83 ± 20,88 ^{1,2,5}	54,30 ± 14,51 ^{1,2}
T2 (терапія кріоконсервованою суспензією ММСК)	-64,01 ± 12,51 ^{1,2,3,4}	8,67 ± 12,46 ^{1,2,4,5}	51,05 ± 13,44 ^{1,2,5}
Інтактні тварини	62,00 ± 15,75		

Примітка. Різниця статистично значуща (P < 0,05) з: ¹ — відповідним показником у групі К1, ² — відповідним показником у групі К2, ³ — відповідним показником у групі Т1, ⁴ — інтактними тваринами, ⁵ — попереднім терміном спостереження.

компресії призводить до формування нестабільності в хребтових рухових сегментах Сс_{VI-VII} піддослідних тварин — одного з найчастіших патоморфологічних субстратів неврологічних синдромів.

За умов моделювання ушкоджень МХД на томограмах також чітко візуалізували дегенеративні зміни хребців: остеосклероз та нерівномірність висоти апофізів, виражений остеопороз тіл хребців. Останній, імовірно, був пов'язаний з тривалою відсутністю стандартних фізіологічних навантажень на кістково-м'язовий апарат цього відділу хребта тварини через його фіксацію.

Результати КТ-денситометрії показали, що значне зменшення рентгенологічної щільності волокнистого кільця відбувається вже на 30-у добу моделювання та в подальшому повільно прогресує, досягаючи показника (243 ± 21,5) HU на 90-у добу (табл. 1). Зменшення рентгенологічної щільності хрящової тканини волокнистого кільця може бути пов'язано з утворенням у ній тріщин і щілин [11], які певно були заповнені газовою сумішшю, але в зв'язку з відносно невеликими розмірами не давали характерного «вакууму-феномену» [8].

Припинення компресії з часом сприяло відновленню форми міжхребцевих проміжків у тварин усіх дослідних груп (кут між дотичними до апофізів хребців через 60 діб після усунення фіксації не перевищував 5°). Проте у тварин контрольних груп К1 та К2 із самостійним відновленням та введенням фізіологічного розчину при цьому виявляли зміщення

одного хребця відносно іншого — спондилолітез І–ІІ ступеня, що опосередковано свідчило про збереження дегенеративних змін у МХД (рис. 2) [13], наявність яких підтверджено гістологічними дослідженнями [14]. У щурів із введенням суспензій ММСК (групи Т1 та Т2) на відміну від контрольних тварин подібних рентгенологічних змін у жодному випадку не спостерігали, а загальна рентгенологічна картина на всіх термінах спостереження не різнилася з інтактними тваринами.

Аналізуючи рентгенологічну щільність хрящової тканини дорсальної частини МХД Сс_{VI-VII} отримано результати, які свідчать про поступове відновлення цього показника на фоні терапії ММСК (табл. 2).

Загалом терапевтичний ефект після локального введення кріоконсервованої суспензії ММСК за

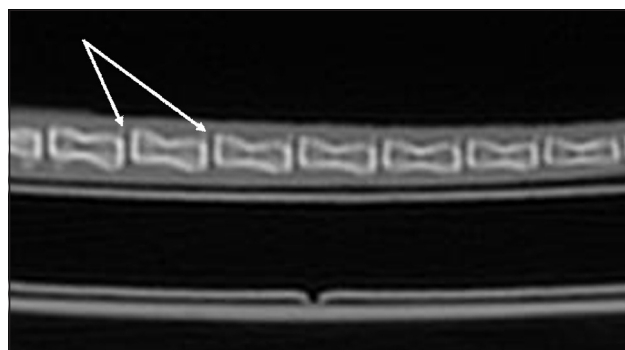


Рис. 2. КТ-зображення хвостового відділу хребта щура на 60-у добу після введення фізіологічного розчину. Спондилолітез, стрілкою вказано МХД Сс_{VI-VII}

темпами регенерації дегенеративно зміненої хрящової тканини МХД дещо відставав від отриманого за умов введення нативної культури ММСК. Так, збільшення денситометричного КТ-показника до рівня інтактних щурів відбувалося на 60-у добу за умов введення суспензії нативних (група Т1) та на 90-у — у разі введення суспензії кріоконсервованих ММСК (група Т2).

У процесі дослідження рентгенологічної щільності хрящової тканини дорсальної частини МХД Cc_{VI-VII} не зафіксовано суттєвого збільшення показника у щурів контрольних груп К1 та К2 із спонтанним відновленням та введенням фізіологічного розчину (табл. 2).

Загалом динаміка рентгенологічної картини та щільності волокнистого кільця МХД Cc_{VI-VII} після трансплантації суспензій ММСК відповідає гістологічним змінам у ньому, тобто репарація тріщин, щілин, фрагментацій колагенових волокон волокнистого кільця була інтенсивнішою в разі застосування нативної культури ММСК [14].

Таким чином, застосування як нативної, так і кріоконсервованої суспензій ММСК чинить виражений стимулювальний ефект на хондрорепацію в дегенеративно змінених МХД, хоча в разі введення кріоконсервованих клітин спостерігається деяке «запізнювання» терапевтичної дії порівняно з нативним аналогом. Репаративний ефект ММСК у випадку дегенеративних ушкоджень хрящової тканини МХД, імовірно, як і в разі суглобового хряща, обумовлений паракриною і мітотичною активністю трансплантованих клітин. Так, відомо, що ММСК у процесі культивування синтезують широкий спектр цитокінів та хемокінів, зокрема й найпотужніші антиапоптотичні, анаболічні і мітогенні стимулятори хондрорепації — інсуліноподібний фактор росту-1 і трансформівний фактор росту- β [15, 16].

Висновки

За умов моделювання дегенеративних ушкоджень МХД шляхом фіксації хвостового відділу хребта в зігнутому положенні максимально виражені зміни спостерігали на рівні Cc_{VI-VII} . Рентгенологічно вони проявлялися зміною форми міжхребцевих проміжків, формуванням нестабільності в хребтовому руховому сегменті, зменшенням рентгенологічної щільності дорсальної частини волокнистого кільця диска, а також дегенеративними змінами прилеглих до диска тіл хребців (остеосклероз та нерівномірність висоти епіфізів, виражений остеопороз тіл хребців).

Локальне введення суспензії ММСК кісткового мозку на желатиновій губці у дозі $0,5 \times 10^6$ клітин чи-

нить достовірний позитивний ефект на дегенеративно ураження хрящової тканини МХД Cc_{VI-VII} , який на відміну від контрольних груп із самовідновленням та введенням фізіологічного розчину характеризується відсутністю якісних рентгенологічних ознак патологічного процесу та поступовим відновленням денситометричного показника дорсальної частини волокнистого кільця МХД Cc_{VI-VII} протягом 60 діб від дня введення нативних ММСК та 90 діб у разі використання кріоконсервованих клітин.

Список літератури

1. Попелянский Я. Ю. Ортопедическая неврология (вертебронеурология): Руководство для врачей / Я. Ю. Попелянский. — М.: МЕДпресс-информ, 2003. — 670 с.
2. Разумов Д. В. Роль болевого поведения в формировании инвалидизации у пациентов с хронической болью в спине / Д. В. Разумов, Е. В. Подчуфарова // Российский медицинский журнал. — 2010. — № 3. — С. 11–18.
3. Григорьева В. Н. Особенности эмоционально-когнитивной оценки ощущений у больных с неврологическими заболеваниями / В. Н. Григорьева, А. Ш. Тхостов // Журнал неврологии и психиатрии. — 2009. — № 3. — С. 15–22.
4. Elders L. A. Prevalence, incidence, and recurrence of low back pain in scaffolders during a 3-year follow-up study / L. A. Elders, A. Burdorf // Spine. — 2004. — Vol. 29, № 6 — P. 101–106.
5. Hohaus C. Cell transplantation in lumbar spine disc degeneration disease / C. Hohaus, T. M. Ganey, Y. Minkus [et al.] // European Spine Journal. — 2008. — Vol. 17, Suppl. 4. — P. 492–503.
6. Костицька О. М. Регенерація ушкодженого міжхребцевого диска за трансплантації аутологічних клітин / О. М. Костицька, С. В. Малишкіна, Д. М. Пошелок // Український морфологічний альманах. — 2010. — Т. 8, № 2. — С. 100–104.
7. Pluripotency of mesenchymal stem cells derived from adult marrow / Y. Jiang, B. N. Jahagirdar, R. L. Reinhardt [et al.] // Nature. — 2002. — Vol. 418. — P. 41–49.
8. Coulier V. The spectrum of vacuum phenomenon and gas in spine / V. Coulier // Journal Belge de Radiologie. — 2004. — Vol. 87, № 1. — P. 9–16.
9. Патент 73383 Україна МПК (51) G09B 23/28 (2006.01). Спосіб моделювання дегенеративно-дистрофічного пошкодження міжхребцевого диска / Юхта М. С., Волкова Н. О., Гончарук О. І.; заявник та патентовласник Інститут проблем кріобіології і кріомедицини НАН України. — № u201201905; заявл. 20.02.2012; опубл. 25.09.2012, Бюл. № 18.
10. Магиас Х. Компьютерная томография. Базовое руководство / Хофер Магиас. — М.: Медицинская литература, 2008. — 208 с.
11. Порівняння травматичного і компресійного методів моделювання дегенеративно-дистрофічних ушкоджень міжхребцевих дисків в експерименті / М. С. Юхта, Н. О. Волкова, О. І. Гончарук [та ін.] // Вісник проблем біології і медицини. — 2011. — № 1 — С. 227–231.
12. Епифанов В. А. Остеохондроз позвоночника (диагностика, лечение, профилактика) / В. А. Епифанов, А. В. Епифанов. — 3-е изд. — М.: МЕДпресс информ, 2008. — 272 с.
13. Холин А. В. Современные представления о дегенеративных заболеваниях позвоночника и их лучевой диагностике / А. В. Холин // Травматология и ортопедия России. — 2009. — Т. 3, № 53. — С. 101–107.
14. Юхта М. С. Досвід застосування мультипотентних мезенхімальних стромальних клітин для відновлення дегенеративно-

- дистрофічних пошкоджень міжхребцевих дисків в експерименті / М. С. Юхта, Н. О. Волкова // Вісник ортопедії, травматології та протезування. — 2013. — № 2. — С. 29–32.
15. Salazar K. D. Mesenchymal stem cells produce Wnt isoforms and TGF- β 1 that mediate proliferation and procollagen expression by lung fibroblasts / K. D. Salazar, S. M. Lankford, A. R. Brody // American Journal of Physiology. — 2009. — Vol. 297. — P. L1002–L1011.
16. Administered mesenchymal stem cells protect against ischemic acute renal failure through differentiation-independent mechanisms / F. Togel, Z. Hu, K. Weiss [et al.] // American journal of physiology. Renal physiology. — 2005. — Vol. 289. — P. F31–F42.

Стаття надійшла до редакції 20.12.2013

RADIOGRAPHIC CHANGES IN THE SPINE UPON CONDITIONS OF MODELING OF DEGENERATIVE INTERVERTEBRAL DISC LESION AND ITS CORRECTION WITH MULTIPOTENT MESENCHYMAL STROMAL CELLS (EXPERIMENTAL STUDY)

M. S. Yukhta, N. O. Volkova

Institute for Problems of Cryobiology and Cryomedicine of the National Academy of Sciences of Ukraine. Kharkiv

К СВЕДЕНИЮ ЧИТАТЕЛЕЙ.

В журнале № 1 (2014 г.):

- 1. Название статьи на с. 95 следует читать «РУКОВОДСТВО ПО ЧРЕСКОЖНОЙ ЭНДОСКОПИЧЕСКОЙ ХИРУРГИИ ПОЗВОНОЧНИКА».*
- 2. Название диссертационной работы Рославцева Андрея Валерьевича на с. 138 следует читать «Профілактика та лікування рецидивів аневризмальних кіст кісток у дітей». Дата защиты 22 января 2013 г.*