

УДК 616.718.4-002-089.2(045)

Восстановление длины бедра у больных с последствиями эпифизарного остеомиелита методом интрамедуллярной дистракции по Блискунову

С. Н. Куценко, А. Е. Шпунтов, Ю. С. Куценко

ГУ «Крымский государственный медицинский университет им. С. И. Георгиевского», Симферополь. Украина

Epiphyseal osteomyelitis leads to such severe orthopaedic pathology as destructive hip dislocation, deformity, shortening, contracture, and osteoarthritis. Traditional method of eliminating unequal limb length is extrafocal osteosynthesis. Objective: to evaluate outcomes in patients with hip shortening after epiphyseal osteomyelitis using intramedullary distraction. Methods: surgeries were performed in 26 patients, shortening of the femur was $(7,0 \pm 0,5)$ cm. Surgical technology of implantation of distraction apparatus' consisted of several phases: mounting of the conductor device, reboring of the medullary canal for the distractor, subtrochanteric osteotomy, implantation of the distraction device and its blocking, implantation of the telescopic actuator and the pelvic node to the wing of ilium. Distraction velocity was $(1,0 \pm 0,2)$ mm per day. Results: close-in outcomes were examined in 26 patients, and long-term outcomes in 23 ones. Good results obtained in 22 (95.7 %) patients, and satisfactory results in 1 (4.3 %) one. Any infectious complications were not observed. The devices implanted make it possible to apply methods of rehabilitation treatment on early stages during distraction and fixation. Conclusion: intramedullary distraction is an effective method for surgical correction of anatomic shortening of the hip after epiphyseal osteomyelitis. Key words: epiphyseal osteomyelitis, shortening, intramedullary distraction, distraction regenerate.

Епіфізарний остеомиєліт призводить до тяжкої ортопедичної патології — деструктивного вивиху стегна, деформації, вкорочення, контрактури, остеоартрозу. Традиційним методом усунення нерівної довжини кінцівки є позавогнищевий остеосинтез. Мета: вивчити результати лікування хворих з вкороченням стегна після епіфізарного остеомиєліту методом інтрамедулярної дистракції. Методи: хірургічні втручання виконані 26 хворим, вкорочення стегна становила $(7,0 \pm 0,5)$ см. Хірургічна технологія імплантації дистракційних апаратів складалася з декількох етапів: встановлення кондукторного пристрою, розточення кістково-мозкового каналу під дистрактор, підвертельної остеотомії, імплантації дистракційного апарата та його блокування, імплантації телескопічного приводу і тазового вузла до крила клубової кістки. Швидкість дистракції становила $(1,0 \pm 0,2)$ мм на добу. Результати: найближчі результати розглянуто у 26 хворих, віддалені — у 23. Хороші результати отримані у 22 (95,7 %) пацієнтів, задовільні — у 1 (4,3 %). Інфекційних ускладнень не відзначено. Імплантовані конструкції дають змогу застосовувати методи відновного лікування на ранніх етапах — у період дистракції та фіксації. Висновок: інтрамедулярна дистракція є ефективним методом хірургічної корекції анатомічних вкорочень стегна після епіфізарного остеомиєліту. Ключові слова: епіфізарний остеомиєліт, вкорочення, інтрамедулярна дистракція, дистракційний регенерат.

Ключевые слова: эпифизарный остеомиелит, укорочение, интрамедуллярная дистракция, дистракционный регенерат

Введение

Эпифизарный остеомиелит наблюдается у новорожденных как следствие пупочного сепсиса.

Разрушение эпифиза при остеомиелитическом процессе приводит к тяжелым ортопедическим последствиям — патологическому деструктивному

вывиху бедра, укорочению, деформации, контрактуре, остеоартрозу.

Характерные ортопедические последствия, по данным Н. В. Корнилова с соавт. [10], возникают в 70 % случаев при поражении дистальной эпифизарной зоны бедренной кости и в 30 % — проксимальной.

На современном этапе развития ортопедии традиционным методом устранения неравной длины конечностей остается внеочаговый дистракционный остеосинтез в различных его вариантах и модификациях [5, 6, 9, 11, 13, 14].

Между тем, в последние годы удлинение конечностей интрамедуллярными дистракционными аппаратами поступательно входит в мировую клиническую практику при хирургическом лечении посттравматических и врожденных укорочений [15–17]. Сведений о применении метода интрамедуллярной дистракции у больных с укорочением бедра после эпифизарного остеомиелита в специальной литературе мы не нашли.

На протяжении четверти века с целью устранения неравенства длины нижних конечностей мы применяем метод интрамедуллярной дистракции, основателем которой является профессор Блискунов А. И. [1–4, 8, 9].

Базовая модель дистракционного аппарата Блискунова представляет собой телескопическое устройство, состоящее из наружного корпуса (1), снабженного блокирующим кронштейном и винтом (2) для фиксации проксимального костного фрагмента, и внутреннего корпуса (3) с блокирующими винтами (4) для фиксации дистального фрагмента бедренной кости. Внутри наружного корпуса находится ходовой винт и храповой механизм с головкой (5), которая соединена телескопическим приводом (6), последний фиксируется к крылу подвздошной кости при помощи тазового узла (7) (рис. 1). Хирургическая технология имплантации дистракционных аппаратов предполагает применение специального инструментария и последовательное выполнение определенных этапов: установки кондукторного устройства и расточки костномозгового канала, выполнения остеотомии, имплантации аппарата и его блокирования, имплантации телескопического привода и тазового узла [8, 9]. На операционном столе проверяется работа дистрактора путем осуществления ротационных движений в тазобедренном суставе. О срабатывании храпового механизма аппарата свидетельствуют характерные щелчки и дистракция костных фрагментов на месте остеотомии, один щелчок соответствует 0,054 мм линейного удлинения костных фрагментов. Дис-

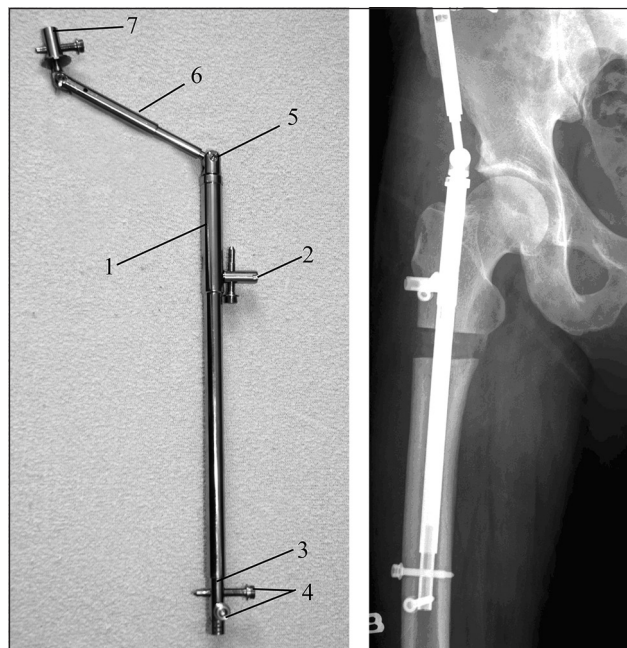


Рис. 1. Внешний вид и рентгенограмма имплантированного дистракционного аппарата

тракция начинается на 8–10-й день после операции. Ротационные движения в тазобедренном суставе пациент выполняет самостоятельно, без усилий. В течение суток необходимо выполнить до 20–22 ротационных движений, что соответствует 1–1,2 мм выдвигания внутреннего корпуса аппарата относительно наружного, тем самым достигается высокодобрная дозированная дистракция костных фрагментов.

Цель работы: изучение результатов лечения больных с укорочением бедра после эпифизарного остеомиелита методом интрамедуллярной дистракции.

Материал и методы

За период с 2000 по 2012 гг., с укорочением бедра после эпифизарного остеомиелита обратилось 34 больных. Из них 32 (94,1 %) пациентам ранее выполнены различные реконструктивные хирургические вмешательства в возрасте от 5 до 18 лет на тазобедренном и коленном суставах (корригирующие остеотомии, попытки удлинения бедра внеочаговыми аппаратами). Следует отметить, что 11 (32,3 %) больным в детском возрасте проводили удлинение бедра внеочаговыми аппаратами с положительным анатомо-функциональным результатом, однако в связи с продолжающимся ростом скелета вновь формировались укорочения и деформации.

При рентгенологическом обследовании у половины больных выявлены анатомические изменения бедренных костей: вальгусная деформация шейки

Таблица

Распределение больных по возрасту, полу, величине анатомического укорочения конечностей, режиму distraction и периодам лечения

Группы	Кол-во больных	Пол (м/ж)	Возраст больных (годы)	Величина укорочения (см)	Величина удлинения (см)	Скорость distraction (мм/сут)	Периоды лечения (дни)			Индекс остеосинтеза
							до distraction	distraction	фиксация	
I	10	6/4	15–18 (16,3)	5,7 ± 1,7	5,6 ± 1,6	0,95 ± 0,1	10,5 ± 1,0	57,9 ± 19,6	283,0 ± 46,9	351,4 ± 64,6
II	11	5/6	19–22 (20,3)	7,6 ± 2,3	7,3 ± 2,3	0,91 ± 0,1	10,2 ± 1,5	81,5 ± 25,9	307,9 ± 53,6	399,6 ± 78,1
III	5	3/2	> 22 (25)	6,2 ± 1,8	6,2 ± 1,8	1,0 ± 0,1	9,6 ± 1,7	61,8 ± 20,7	312,4 ± 90,3	383,8 ± 112,2
Средние значения			20,5	6,2 ± 1,8	6,2 ± 1,8	0,95 ± 0,1	10,1 ± 1,4	67,1 ± 22,1	301,1 ± 63,6	378,3 ± 85,0
Всего	26	14/12	—							

у 4 человек, вальгусная деформация дистального метафиза и коленного сустава — у 6, варусная деформация дистального метафиза и коленного сустава — у 3, многоплоскостная деформация бедренной кости — у 4. Кроме того, нарушение осанки диагностировано у 12 (35,3 %) пациентов, перекос таза у 22 (64,7 %) и регионарный остеопороз у 12 (35,3 %). С помощью функциональных методов исследования у 7 (20,6 %) больных обнаружили недоразвитие сосудов нижних конечностей, снижение пульсового объема и сократительной способности и тонуса мышц бедра.

Анализируя отдаленные последствия эпифизарного остеомиелита, следует отметить, что у 14 (41,2 %) больных деформация конечностей и нарушение осанки были обусловлены не только деструктивными изменениями в костях, но и несвоевременной или неадекватной ортопедической помощью на начальных стадиях заболевания. Большую часть больных из указанной группы составляли ранее жители Средней Азии, у некоторых отсутствовала медицинская документация и сведения о видах и характере ранее проведенного хирургического лечения.

Из 34 обратившихся 8 (23,5 %) пациентам в связи с патологическим деструктивным вывихом бедра (3) и стойкой контрактурой тазобедренного сустава (3) было отказано в хирургическом лечении методом интрамедуллярной distraction. Двум пациентам невозможно было имплантировать интрамедуллярные distractionные аппараты из-за малых остеометрических параметров бедренной кости. Метод интрамедуллярной distraction применили в 26 (76,5 %) случаях (таблица). Как следует из нее, всех пациентов распределили на три группы (средний возраст 20,5 лет), пациентов мужского пола было 14, женского 12, средняя величина укорочения составила 6,5 см, скорость distraction

(0,95 ± 0,1) мм/сут. Лечение было разделено на три периода (додистракционный, distractionный и фиксационный), их продолжительность зависела от величины удлинения, скорости distraction и сроков ремоделирования distractionного регенерата. У всех больных изучаемой группы применены аппараты, изготовленные из высокопрочного титанового сплава BT-16 с диаметром наружного корпуса 10–12 мм.

Хирургическая технология имплантации distractionных аппаратов у больных с последствиями эпифизарного остеомиелита не отличалась от стандартной [9, 10].

В процессе distraction проводили рентгенографический и сонографический контроль процесса формирования distractionного регенерата, изучали регионарное кровообращение, динамику тонуса и электронейромиографической активности мышц бедра, которую исследовали на специально сконструированной механодиагностической установке [12]. Изучали рефлекторную активность различных функциональных групп мышц, подвергающихся растяжению при интрамедуллярной distraction и располагающихся поверхностно (*m. rectus fem.*, *m.m. adductors*, *m. biceps fem.*, *m. semitend.*), с помощью накожных электродов. Регистрация Stretch-активности исследуемых мышц и специально разработанные двигательные тесты (на изометрическую флексию и экстензию, на ступенчатую флексию) помогли на количественном уровне судить о реакции нервно-мышечного аппарата на его удлинение, а это позволило индивидуализировать режим distraction и предупредить возможные осложнения.

Клинический пример 1

Больная М., 21 год, обратилась в клинику с жалобами на укорочение правой нижней конечности, выраженную хромоту, боли в пояснично-крестцовом

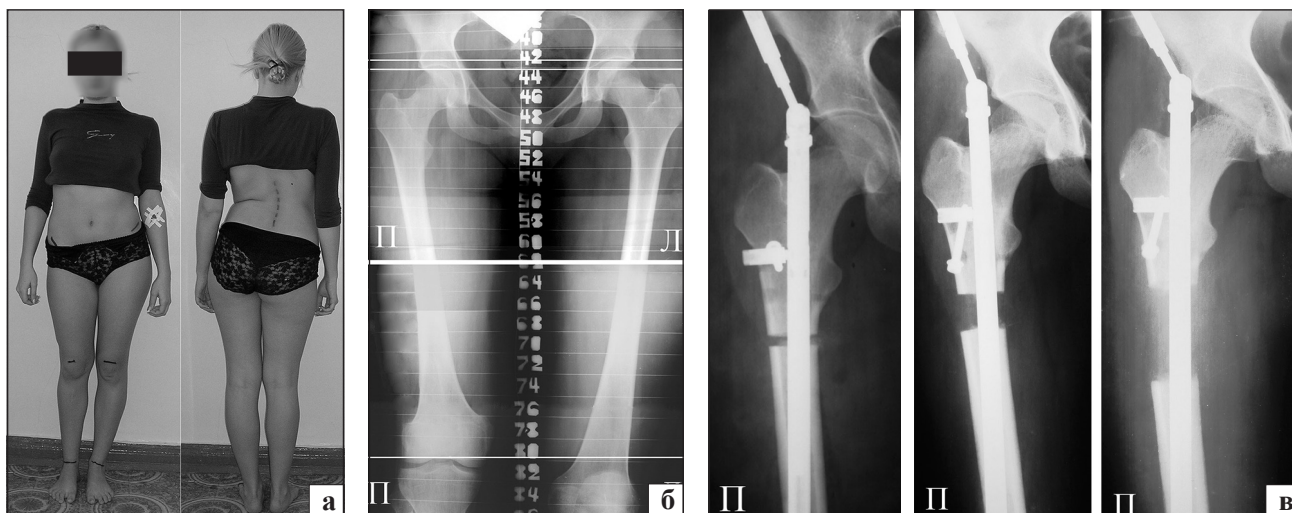

Рис. 2. Больная М., 21 год. Укорочение правого бедра (6 см) после эпифизарного остеомиелита: а) внешний вид; б) мерные рентгенограммы; в) рентгенограммы после операции в процессе дистракции

отделе позвоночника. Из анамнеза выяснено, что в раннем детском возрасте перенесла эпифизарный остеомиелит проксимального метафиза правой бедренной кости. В возрасте 7 лет по поводу укорочения правого бедра было проведено хирургическое вмешательство — стимуляция зоны роста костным аутотрансплантатом по Чаклину. В процессе роста скелета происходило укорочение правой нижней конечности, которое к 16 годам составило 6 см. Под спинальной анестезией выполнили операцию — поперечную подвертельную остеотомию правой бедренной кости, имплантацию дистракционного аппарата. Послеоперационный период протекал без осложнений, на 10-й день начата дистракция. Скорость дистракции ($1,0 \pm 0,2$) мм/сут выбрана с учетом результатов предоперационного обследования (рис. 2). Вторую половину периода дистракции проводили амбулаторно. Через 72 дня от начала дистракции достигнуто удлинение 6 см. Под кратковременным внутривенным наркозом аппарат был отключен (удален телескопический привод и тазовый узел). Через 6 мес. после отключения аппарата сформировался полноценный дистракционный регенерат. Дистракционный аппарат удален через год, наступило полное анатомическое и функциональное восстановление конечности (рис. 3). Результат лечения оценен как хороший.

В большинстве случаев скорость дистракции составляла ($1,0 \pm 0,2$) мм/сут. Однако в процессе дистракции возникали трудности, обусловленные не только анатомическими изменениями бедренной кости, но и грубыми рубцовыми изменениями кожи, мышц, фасций, сухожилий, как результат ранее проведенных хирургических вмешательств. Рубцово-измененные мягкие ткани являлись препятствием

к дистракции, что требовало менять ее скорость, выполнять дополнительные хирургические вмешательства: парциальную тенотомию сухожилий и миолиз головок четырехглавой мышцы (3 человека), фасциотомию рубцово-измененной широкой фасции бедра (1), артролиз коленного сустава (2).

Сложная ортопедическая патология предполагала устранение неравенства длины бедер, а также проведение у 6 (23,1 %) больных корригирующих остеотомий. Трем пациентам (11,5 %) корригирующие остеотомии были выполнены одноэтапно во время имплантации дистракционных аппаратов. Одному больному (3,9 %) в возрасте 15 лет коррекция оси бедренной кости осуществлена после окончания дистракции и восстановления длины бедра. Двум пациентам (16,7 %) с укорочением и многоплоскостной деформацией бедра проведены

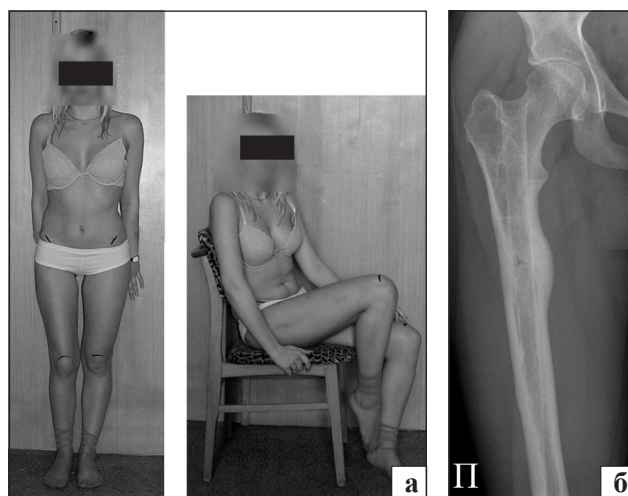

Рис. 3. Больная М., 21 год, после удаления дистракционного аппарата: внешний вид (а), рентгенограмма правой бедренной кости (б)

двухэтапные хирургические вмешательства: первым этапом — корригирующая остеотомия бедренной кости с использованием накостных фиксаторов, вторым — удаление накостных металлоконструкций и имплантация дистракционных аппаратов.

Клинический пример 2

Больной В., 18 лет, инвалид с детства, обратился с жалобами на укорочение и выраженную деформацию правой нижней конечности. Диагноз при поступлении: анатомическое укорочение (13,5 см) и многоплоскостная деформация правого бедра, разгибательная контрактура правого коленного сустава. Из анамнеза установлено, что в раннем детском возрасте перенес пупочный сепсис и эпифизарный остеомиелит дистального отдела правой бедренной кости. В дальнейшем правая нижняя конечность стала отставать в развитии, появились деформация и укорочение. В возрасте 10 лет в Андижанской области (Узбекистан) была предпринята попытка хирургической коррекции деформации правого бедра (медицинских документов с достоверной информацией не сохранилось). При поступлении в клинику отмечена выраженная хромота и деформация правой нижней конечности, анатомическое укорочение. Со слов родственников, юноша отказывался носить ортопедическую обувь, был замкнут, эмоционально лабилен. При осмотре зафиксирована варусно-ротационная деформация правой нижней конечности: угол ротационной деформации составлял 85° , варусной — 45° . Перекос таза достигал 20° , дуга сколиотической деформации позвоночного столба составляла 150° . По наружной поверхности правого бедра в нижней трети определялся массивный втянутый зрелый послеоперационный рубец длиной 14 см, спаянный с мышцами и широкой фасцией бедра. Амплитуда движений в правом тазобедренном суставе сохранялась в полном объеме, в правом коленном суставе — ограничена: разгибание 0° , сгибание 70° . На рентгенограммах правого бедра в двух проекциях ось бедренной кости изменена: во фронтальной плоскости варусная деформация с вершиной в области дистального метафиза составляла 45° , антекурвация 10° , горизонтальная линия коленного сустава располагалась под углом 45° относительно сагиттальной линии. Мышечки бедренной и большеберцовых костей диспластически изменены, суставные поверхности деформированы и имеют неправильную форму. В метафизарной зоне правой бедренной кости выявлены металлоконструкции в виде двух серкляжных швов. При сонографическом исследовании сосудов правой нижней конечности признаков нарушения кровообращения и аномалии развития сосудов не обнаружено. Общеклинические и биохимические

лабораторные показатели находились в пределах нормы.

Пациенту провели двухэтапное лечение: сначала под спинальной анестезией удалены металлоконструкции (серкляжные швы), выполнена корригирующая полуцилиндрическая остеотомия на вершине деформации и осуществлен накостный металлостеосинтез Г-образной пластиной (рис. 4). Через год после сращения костей металлоконструкцию удалили. В последующем пациент в течение года дважды проходил санаторно-курортное лечение, ходил без дополнительной опоры, пользовался ортопедической обувью. Второй этап хирургического лечения — подвертельную поперечную остеотомию, имплантацию интрамедуллярного дистрактора — провели под спинальной анестезией. Дистракция начата на 10-й день со скоростью $(0,8 \pm 0,2)$ мм/сут. В процессе дистракции проводили рентгенологический и сонографический мониторинг: определяли величину диастаза, структурные изменения дистракционного регенерата. Через 4 недели после операции выполнили сцинтиграфическое исследование и выявили максимальное накопление радиофармпрепарата (425 %) в зоне дистракции, что свидетельствует о высоком уровне остеометаболизма (рис. 5). Учитывая значительный перекос таза, было решено закончить дистракцию на величине 11,5 см (при истинном укорочении 13,5 см). Дистракционный период составил 140 дней. Через 5 дней больной выписан на амбулаторное лечение. Следует отметить, что во второй половине периода дистракции и в течение всего периода фиксации больной продолжал работать оператором узла связи, самостоятельно управлял автомобилем, вел активный образ жизни. Через 3 мес. после отключения аппарата при наличии интенсивной гомогенной

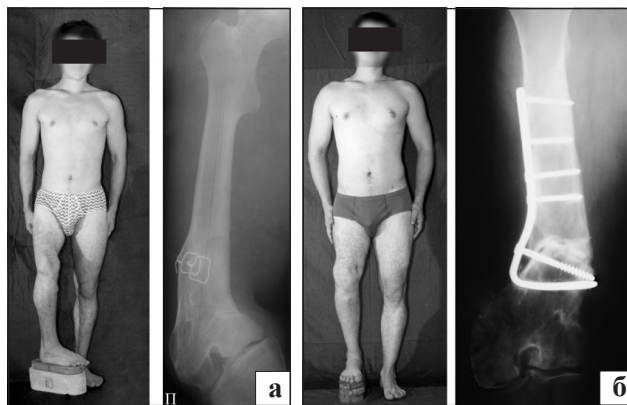

Рис. 4. Больной В., 18 лет. Укорочение (13,5 см), многоплоскостная деформация правого бедра, разгибательная контрактура правого коленного сустава. Внешний вид и рентгенограмма правой бедренной кости до (а) и после операции (б)

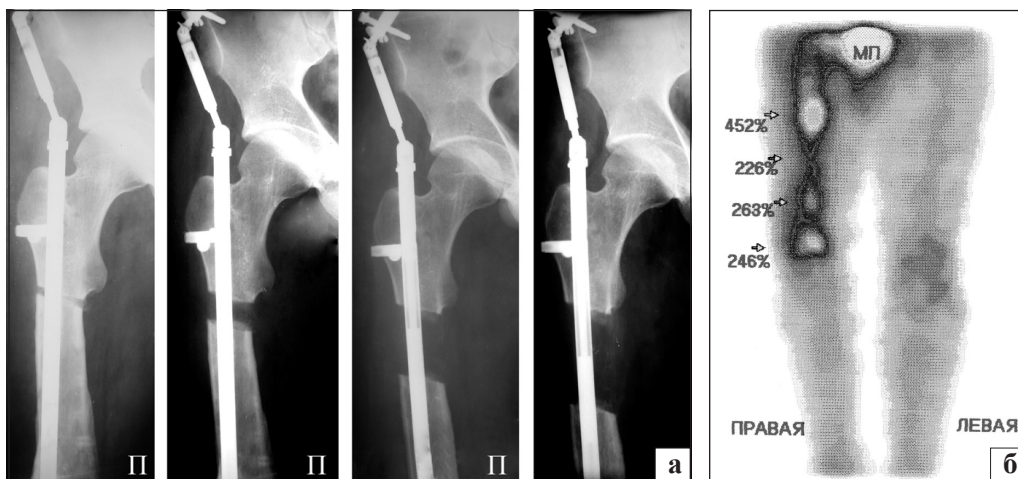

Рис. 5. Рентгенограммы (а) и остеосцинтиграмма (б) правой бедренной кости больного В., 19 лет, в процессе дистракции

тяжистой тени дистракционного регенерата больному разрешили полную нагрузку на оперированную конечность. Дистракционный аппарат удален через 1,5 года после его имплантации, результат оценен как хороший (рис. 6).

Результаты и их обсуждение

Инфекционных осложнений при удлинении бедра интрамедуллярными дистракционными аппаратами у больных с последствиями эпифизарного остеомиелита не отмечено. Ближайшие результаты хирургического лечения больных оценивали после завершения дистракции, когда величина планируемого удлинения была достигнута, наступило ремоделирование дистракционного регенерата, функция смежных суставов сохранялась в полном объеме или на уровне дооперационной, металлоконструкции еще не были удалены. Отдаленные результаты лечения оценивали по тем же критериям, что и ближайшие, только после удаления металлоконструкций. Ближайшие результаты прослежены у всех 26 пациентов. Хорошие результаты отмечены у 24 (92,3 %) больных. Удовлетворительный результат констатирован у 2 (7,7 %) человек в связи с тем, что после окончания дистракции у одного из них усугубилась стойкая разгибательная контрактура коленного сустава, а у другого на месте остеотомии сформировался дистракционный дефект-диастаз, что потребовало после завершения дистракции выполнить костную аутопластику по Волкову. У 4 (15,4 %) пациентов зафиксировано замедленное образование дистракционного регенерата. Снижение скорости дистракции, комплексная медикаментозная терапия способствовали нормализации остеогенеза. У остальных 22 (84,6 %) больных процесс формирования дистракционного регенерата протекал в обычные сроки. Отдаленные результаты прослежены у 23 (88,5 %) пациентов, с 3 жителями ближнего зарубежья связь была утрачена.

Из 23 больных хорошие результаты получены у 22 (95,7 %), одному пациенту с удовлетворительным результатом во время удаления дистракционного аппарата выполнен миолиз головок четырехглавой мышцы бедра, артролиз феморо-пателлярного сустава, амплитуда движений в коленном суставе увеличилась до 90°, после чего его перевели в группу «хорошие результаты».

Следует отметить, что удлинение бедра имплантируемой конструкцией позволяет уже в процессе дистракции применять методы восстановительного лечения, которые направлены на сохранение движений в смежных суставах, релаксацию мышц удлиняемого сегмента, нормализацию микроциркуляции и метаболизма тканей. С этой целью в процессе дистракции, еще на этапе стационарного лечения, инструктор дважды в день проводил занятия лечебной физкультурой. Кроме того, пациенты самостоятельно выполняли упражнения, направленные на сохранение движений в коленном и тазобедренном суставах. Через 30–40 дней после начала дистракции

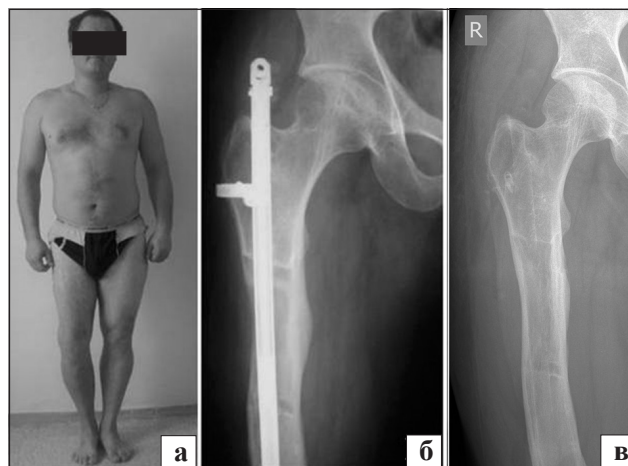

Рис. 6. Больной В., 20 лет: а) внешний вид; б) рентгенограмма правой бедренной кости в период фиксации; в) рентгенограмма после удаления аппарата

больные получали восстановительное лечение в условиях физиотерапевтической больницы, где назначались гидромассаж, минеральные и жемчужные ванны. К моменту окончания distraction и отключения аппарата проводили повторный, расширенный курс восстановительного лечения, который, кроме бальнеологических, включал аппликационные тепловые процедуры (грязевые, парафино-озокеритовые, бишофитовые). После проведенного повторного курса реабилитации пациентов выписывали на амбулаторное лечение. Клинические наблюдения, функциональные исследования и субъективная оценка пациентами своего состояния свидетельствует о целесообразности тактики ранней реабилитации.

Выводы

Применение интрамедуллярных distraction аппаратов у больных с последствиями эпифизарного остеомиелита возможно при условии правильной анатомической формы и соответствующих остеометрических параметрах бедренной кости, позволяющих осуществлять их имплантацию.

Режим distraction определяется индивидуально в зависимости от состояния сухожильно-мышечного аппарата и репаративных потенциалов.

Интрамедуллярная distraction по Блискунову является эффективным методом хирургической коррекции анатомических укорочений бедра. Имплантируемые конструкции позволяют на ранних стадиях лечения (в процессе distraction) в полном объеме применять методы восстановительного лечения.

Список литературы

1. А. с. 1029958 СССР, МКИ А 61 В 17/18. Устройство для удлинения кости / А. И. Блискунов (СССР). — № 3350274/28-13; Заявл. 27.10.81; Оpubл. 23.07.83, Бюл. № 27.
2. А. с. 1115737 СССР, МКИ А 61 В 17/16. Устройство для удлинения бедра / А. И. Блискунов (СССР). — № 3590454/28-13; Заявл. 11.05.83; Оpubл. 30.09.84, Бюл. № 41.
3. Блискунов А. И. Разработка интрамедуллярной distraction бедра аппаратами автора / А. И. Блискунов // Изобретательство и рационализаторство в травматологии и ортопедии. — М., 1983. — С. 46–48.
4. Блискунов А. И. Удлинение бедра управляемыми имплан-

тируемыми конструкциями экспериментально-клиническое исследование: дис. ... д-ра мед. наук / А. И. Блискунов. — М., 1983. — 305 с.

5. Веклич В. В. Возможности чрезкостного остеосинтеза у підвищенні ефективності лікування природжених псевдосуглобів / В. В. Веклич // Вісник ортопедії, травматології та протезування. — 1999. — № 1. — С. 102–104.
6. Илизаров Г. А. Метод чрескостного остеосинтеза — новый этап в развитии отечественной травматологии и ортопедии / Г. А. Илизаров, Л. А. Попова, В. И. Шевцов // Ортопедия, травматология и протезирование. — 1986. — № 1. — С. 1–5.
7. Костюк А. Н. Методика закрытого внеочагового остеосинтеза полифункциональными внешними фиксаторами при переломах голени: метод. рекомендации / А. Н. Костюк. — К., 2002. — 20 с.
8. Куценко С. Н. Удлинение конечностей имплантируемыми конструкциями Блискунова. Становление и развитие метода, особенности хирургической технологии (Сообщение первое) / С. Н. Куценко // Вісник ортопедії, травматології та протезування. — 2003. — № 1. — С. 52–58.
9. Куценко С. Н. Удлинение конечностей имплантируемыми конструкциями Блискунова. Становление и развитие метода, особенности хирургической технологии (Сообщение второе) / С. Н. Куценко // Вісник ортопедії, травматології та протезування. — 2003. — № 3. — С. 8–16.
10. Ортопедия / Н. В. Корнилов, Э. Г. Грязнухин, В. И. Осташко, К. Г. Редько. — С-Пб., 2001. — 365 с.
11. Хмызов С. А. Анализ результатов применения стержневых аппаратов внешней фиксации в практике детской ортопедии и травматологии / С. А. Хмызов, В. В. Скребцов, В. В. Тихоненко // Ортопедия, травматология и протезирование. — 2004. — № 1. — С. 30–36.
12. Шпунтов А. Е. Удлинение бедра полностью имплантируемыми управляемыми аппаратами Блискунова и реакция нервно-мышечного комплекса: автореф. дис. ... канд. мед. наук. — 1996. — 22 с.
13. Anderson R. Femoral bone lengthening / R. Anderson // J. Bone Joint Surg. — 1936. — Vol. 31. — P. 478–483.
14. Baumgart R. The reverse planning method for lengthening of the lower limb using a straight intramedullary nail with or without deformity correction. A new method / R. Baumgart // Oper. Orthop. Traumatol. — 2009. — Vol. 21 (2). — P. 221–233.
15. De Bastiani G. Trivella limb lengthening by callus distraction (callotaxis) / G. De Bastiani, R. Aldegheri, L. Renzi-Brivio // J. Pediatr. Orthop. — 1987. — Vol. 7. — P. 129–134.
16. Gradual femoral lengthening with Albizzia intramedullary nail / J. M. Guichet, B. Deromedis, L. T. Donnan [et al.] // J. Bone Joint Surg. — 2003. — Vol. 85-A. — P. 838–848.
17. Hankemeier S. Improved comfort in lower limb lengthening with the intramedullary skeletal kinetic distractor. Principles and preliminary clinical experiences / S. Hankemeier, H. C. Pape, T. Gosling // Arch. Orthop. Trauma Surg. — 2004. — Vol. 124, № 2. — P. 129–133.

Статья поступила в редакцию 04.06.2013

RESTORATION OF LENGTH OF THE FEMUR IN PATIENTS WITH CONSEQUENCES OF EPIPHYSEAL OSTEOMYELITIS BY MEANS OF INTRAMEDULLARY DISTRACTION ACCORDING TO BLISKUNOV

S. N. Kutsenko, A. E. Shpuntov, Yu. S. Kutsenko

SI «Crimea State Medical University named after S. I. Georgievsky», Simferopol. Ukraine

Точка зрения

Хмызов С. А. Харьков, Украина: группа авторов статьи продолжает развивать без преувеличения революционную методику, предложенную А. И. Блискуновым. Рецензируя представленную статью, не могу не отметить, что погружные массивные металлические конструкции при последствиях перенесенного остеомиелита во всем мире применяют с большой осторожностью (наиболее яркий пример — эндопротезирование крупных суставов). Кроме того, наблюдая за развитием метода и анализируя отечественные и зарубежные публикации по имплантируемым системам для удлинения костей конечностей, отмечены определенные тенденции. Так, практически во всех статьях отечественные авторы основной акцент делают на подробном описании технических решений и конструктивных особенностей аппарата, что более характерно для патентно-технической документации. В связи с этим возникает риторический вопрос: необходимо ли в каждой из статей приводить эти данные?

За время, прошедшее с периода создания методики (80-е годы), отечественные разработки видоизменились незначительно, в то время как за рубежом метод заметно совершенствуется, что подтверждается разработками в Германии, Франции и США новых, значительно более совершенных, конструкций. Кроме того, метод популяризуется во многих центрах (например при

традиционной подготовке специалистов по коррекции деформации конечностей в г. Балтиморе (США) введен курс использования интрамедуллярных телескопических дистракторов Presize II). Кроме того, зарубежные авторы, как правило, говорят о сложностях, проблемах, ошибках и осложнениях, при чем очень большое внимание они уделяют именно анализу ошибок и осложнений, что, на мой взгляд, и дает возможность критического осмысления методики и в конечном итоге устранения имеющихся недостатков. К сожалению, именно к анализу ошибок и осложнений отечественные авторы (и не только данной работы) обращаются, на мой взгляд, неохотно. В частности, в специальной литературе до сих пор отсутствует метаанализ метода, о котором говорится в данной статье.

Согласно современным взглядам на принципы доказательной медицины, представленное исследование можно отнести к наиболее низкой степени доказательности (в виду отсутствия контрольной группы и некоторых других параметров). Думаю, что уникальный материал, которым обладают авторы, до сих пор проанализирован недостаточно глубоко, а публикация носит односторонний характер. Возможно, это и является причиной того, что метод получил гораздо большее распространение и совершенствование за рубежом, нежели в стране, где он был изобретен.