

УДК 616.728.2-089.853-089.843(045)

## Корректирующие остеотомии проксимального отдела бедренной кости с позиции последующего эндопротезирования (взгляд на проблему)

**А. Е. Олейник**

ГУ «Днепропетровская медицинская академия МЗ Украины»

*Every year in the world they perform about 1 million of total hip replacements (THR). In 6–10 % of patients with pathology of this joint they observe significant violations of configuration of the articular surface in the form of deformities and defects. Destructive changes in the hip joint (HJ) are also associated with proximal femoral corrective osteotomies (PFCO) and require THR. During reconstructive surgery it is necessary to restore normal anatomic relationships between the bone structures that form the HJ. This is due to physiological biomechanics of movement in the HJ which is possible just upon condition of restoration of its anatomical shape. In this paper we assessed the impact of PFCO in adults to possible further implantation of the endoprosthesis taking into account some technical features of surgery. It was established that PFCO in adults cause significant changes in the anatomical shape of the proximal femur manifesting with polygonal deformations of metaepiphysis and medullary canal. Pathological restructuring of bone structures associated with overgrowth medullary canal at the level of osteotomy and the formation of zones of local osteoporosis or cavities in the proximal metaepiphysis. These factors contribute to adverse outcomes for individual THR which is displayed in a large number of early postoperative complications due to the instability of the endoprosthesis' components. However one should note that in the last decade possibilities of diagnostic equipment significantly increased which creates prerequisites for early diagnosis of degenerative joint diseases at a new level. In this regard renaissance of reconstructive surgeries on the HJ is quite possible. Key words: intertrochanteric osteotomy, complicated arthroplasty, hip joint.*

*Щорічно у світі виконують близько 1 млн тотальних заміщень кульшового суглоба (КС). У 6–10 % хворих із патологією зазначеного суглоба спостерігають суттєві порушення форми суглобової поверхні — деформації та дефекти. Деструктивні зміни в КС також пов'язані з коригувальними остеотоміями проксимального метаепіфіза стегнової кістки та потребують ендопротезування. Під час реконструктивних втручань необхідно відновити нормальні анатомічні зв'язки між кістковими структурами, які утворюють суглоб. Це обумовлено біомеханікою фізіологічних рухів у КС, які можливі лише за умов відновлення його анатомічної форми. У статті оцінено вплив коригувальних остеотомій проксимального відділу стегнової кістки в дорослих на можливу імплантацію ендопротеза з огляду на технічні особливості хірургічного втручання. Встановлено, що коригувальні остеотомії в дорослих спричиняють суттєві зміни анатомічної форми проксимального відділу стегнової кістки, які проявляються багатоплощинними деформаціями метаепіфіза та кістковомозкового каналу. Патологічна перебудова кісткових структур пов'язана зі заростанням кістковомозкового каналу на рівні остеотомії та формуванням зон локального остеопорозу або порожнин у проксимальному метаепіфізі. Ці фактори визначають несприятливі результати індивідуального ендопротезування КС, які відображуються в значній кількості ранніх післяопераційних ускладнень через нестабільність компонентів ендопротеза. Проте необхідно зауважити, що за останнє десятиріччя суттєво підвищилися можливості діагностичного обладнання, що створює передумови для ранньої діагностики дегенеративно-дистрофічних захворювань суглобів на новому рівні. У зв'язку з цим можливий ренесанс реконструктивно-відновлювальних втручань на КС. Ключові слова: міжвертлюгова остеотомія, складне ендопротезування, стегновий суглоб.*

**Ключевые слова:** межвертельная остеотомия, сложное эндопротезирование, тазобедренный сустав

В мире к концу 1990-х годов ежегодно выполнялось 500 тыс. тотальных замещений тазобедренного сустава [14], а к концу 2011 г. их количество превысило более 1 млн [2, 3, 27]. Распространенность

этого вида операций обусловлена как многочисленностью больных с заболеваниями и последствиями травм тазобедренного сустава (ТБС), приводящими к инвалидизации пациентов [1, 9, 10, 17, 19, 22, 35],

так и высокой эффективностью этого вида вмешательств, позволяющих в сравнительно короткие сроки восстановить функцию сустава и избавить пациента от боли [7, 17].

Следует отметить, что в 6–10 % патологии ТБС наблюдаются существенные изменения формы суставной поверхности, проявляющиеся в виде деформаций и дефектов [5, 10, 20, 23, 36, 40]. В ходе операции у этих больных необходимо восстановить нормальное анатомическое взаимоотношение между костными структурами, формирующими сустав. Обусловлено это биомеханикой физиологических движений в ТБС, возможных только при его восстановленной нормальной форме. Кроме того, характер деформаций и дефектов патологически измененного ТБС физически не позволяет имплантировать элементы конструкции эндопротеза. Поэтому традиционные подходы к технике выполнения хирургических вмешательств с использованием стандартных технологий эндопротезирования не приемлемы в условиях значительного изменения формы суставных структур, что создает трудности при планировании, выборе конструкции эндопротеза и выполнении имплантации. Изменения ТБС, при которых происходят деформации, связаны со следующими клиническими ситуациями:

1) состоянием после корригирующей остеотомии проксимального метаэпифиза бедренной кости;

2) осложнениями, возникшими в результате хирургических вмешательств по поводу переломов проксимального метаэпифиза бедренной кости;

3) дегенеративно-дистрофическими заболеваниями ТБС, которые сопровождаются существенными изменениями суставных поверхностей (диспластический коксартроз, ревматоидный артрит);

4) осложнениями, возникшими после переломов вертлужной впадины.

При перечисленных патологиях ТБС методы предоперационного планирования, конструкция эндопротеза, а также техника выполнения хирургического вмешательства значительно отличаются от традиционных, что позволяет рассматривать подобные операции как сложное [20, 21, 26, 37, 40], нестандартное [20, 26, 40] или атипичное [26] эндопротезирование. При этом клинический результат определяется конструкцией применяемого имплантата, техникой выполнения операции и особенностями восстановительного лечения.

Рассмотрим случай корригирующей остеотомии проксимального метаэпифиза бедренной кости у взрослых с позиции эндопротезирования.

Корригирующие остеотомии — это большая группа хирургических вмешательств на прокси-

мальном отделе бедренной кости, целью которых является улучшение биомеханики и кровообращения в зоне ТБС. Ожидаемый результат этих хирургических манипуляций — частичное устранение комплекса симптомов дегенеративно-дистрофического заболевания. Поскольку остеотомии являются органосохраняющими операциями, они основаны на биологическом материале измененного ТБС. Казалось бы, что операции, связанные с восстановлением анатомической формы, являются идеальными с позиции восстановительной хирургии сустава. Однако в результате корригирующей остеотомии проксимального отдела бедренной кости анатомическая форма не восстанавливается. Это обусловлено патологическим разрушением сустава и перестройкой суставных концов костей, что определяет круг задач, которые стоят перед хирургом при выполнении корригирующей остеотомии. Считается, что положительное влияние на течение патологического процесса после корригирующей остеотомии ТБС заключается в следующем:

1) при изменении области контакта головки бедренной кости (выведении из под нагрузки ранее нагружаемой зоны), а также при увеличении площади создаются благоприятные биомеханические условия функционирования патологически измененного ТБС [13, 25, 28, 29, 31, 39];

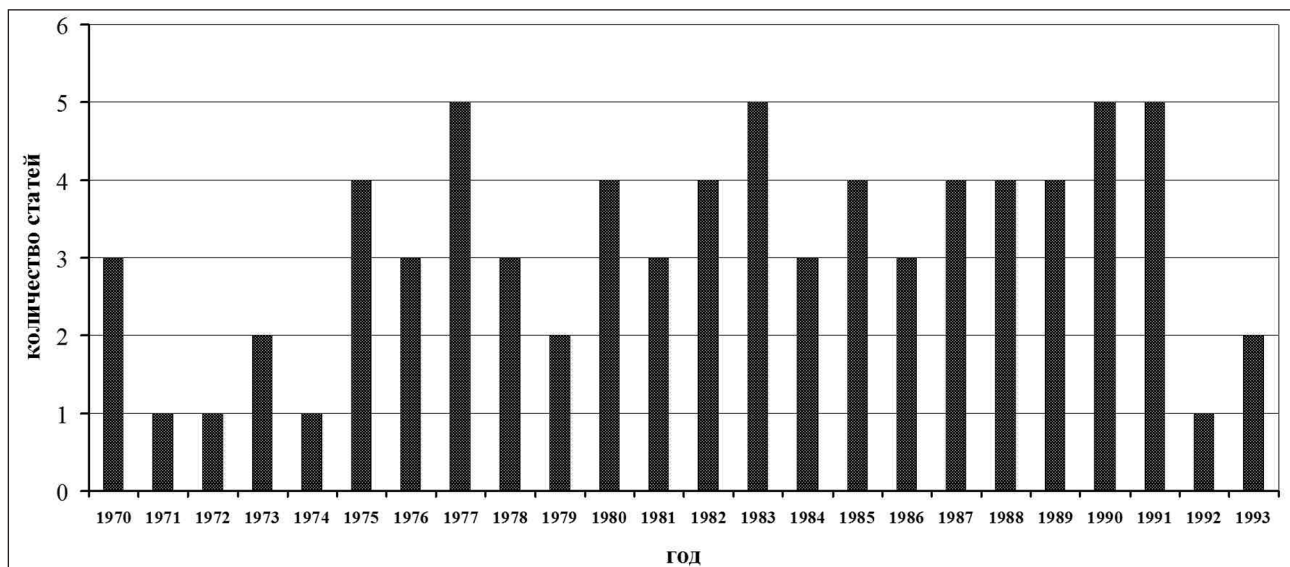
2) вследствие перестройки спонгиозной костной ткани проксимального отдела бедренной кости, обусловленной смещением оси основной нагрузки сустава, изменения положения головки бедренной кости и уменьшения напряжения мышц, окружающих сустав, создаются новые более эффективные костные структуры [6, 38];

3) уменьшается венозный застой, снижается внутрикостное давление, устраняется патологическое кровообращение в суставе [18, 25, 32];

4) уменьшается болевой синдром, а также сосудистый спазм вследствие пересечения конечных ветвей симпатических нервных волокон [33].

После исследования опубликованных в журнале «Ортопедия, травматология и протезирование» за период с 1970 по 2012 гг. научных работ, посвященных вопросам корригирующих остеотомий проксимального отдела бедренной кости у взрослых, мы не обнаружили статей по рассматриваемой теме, начиная с 1994 года (рисунок).

Снижение интереса к этой тематике обусловлено прежде всего значительными достижениями в области эндопротезирования ТБС. В этой связи приведем основные недостатки реконструктивно-восстановительных операций у взрослых, которые отличают их от эндопротезирования ТБС:



**Рисунок.** Динамика публикаций, посвященных проблеме корригирующих остеотомий в журнале «Ортопедия, травматология и протезирование»

1. Длительные сроки лечения (8–12 мес.) [18, 25, 32].

2. Продолжительный послеоперационный реабилитационный период [18, 25, 30, 32], необходимость регулярной реабилитационной терапии в отдаленных сроках после хирургического лечения [11, 18, 25, 32].

3. Неполное восстановление физиологической анатомической формы и, как следствие, ограниченные движения в ТБС [11, 12, 18, 25, 30, 32].

4. Относительно непродолжительный срок эффективности подобных операций, поскольку изменяя биомеханику пораженного сустава и приостанавливая течение патологического процесса, остеотомия не позволяет восстановить естественную анатомическую форму проксимального отдела бедренной кости и вертлужной впадины [12, 18, 30, 32].

5. Необходимость при прогнозе результатов корригирующих остеотомий учитывания большого числа исходных факторов: степени инконгруэнтности суставных поверхностей и деструктивных изменений спонгиозной ткани проксимального отдела бедренной кости, оссификатов, нарушения регионарного кровообращения, возрастной активности пациента. В связи с этим некоторые авторы считают результаты таких операций непредсказуемыми [43].

6. Невозможность долгосрочного прогноза после остеотомии, поскольку трудно оценить, как, в какие сроки и по какому пути пойдет дальнейшее развитие патологического процесса.

7. Большие затраты времени на выполнение реабилитационных мероприятий, что значительно

снижает социальный и экономический эффект хирургического вмешательства.

8. Индивидуальность и в определенной степени уникальность каждой операции значительно усложняет технику вмешательства и не позволяет стандартизировать и алгоритмизировать хирургические манипуляции, несмотря на наличие общих принципов и подходов к выполнению реконструктивно-восстановительных операций. Недостаточное внимание к индивидуальным факторам приводит к значительному количеству технических ошибок во время хирургических вмешательств [12], что позволяет некоторым исследователям говорить о болезни оперированного сустава [37].

Рассмотрим опубликованные результаты корригирующих остеотомий в отдаленном послеоперационном периоде. Так, наблюдая за взрослыми пациентами через год после остеотомии, исследователи получили в 70 % случаев хорошие результаты, в 11 % — некоторое улучшение и в 19 % случаев — отсутствие положительного эффекта. Дальнейший мониторинг в сроки от 5 до 10 лет показал снижение положительных результатов до 51 %. При этом количество больных, нуждающихся в эндопротезировании, увеличилось с 24, (через 5 лет) до 42 % (через 10 лет). Авторы отметили, что 22 % пациентов, которым выполнили остеотомию, нуждались в последующем эндопротезировании ТБС.

Однако в отличие от взрослых больных с патологией ТБС реконструктивно-восстановительные операции хорошо зарекомендовали себя у подростков [25]. Были представлены достоверные положительные результаты в отдаленные сроки после

корректирующих остеотомий у молодых активных пациентов. Однако автор предупреждает о технических трудностях выполнения эндопротезирования у этого контингента больных в последующем. По мнению О. И. Рыбачука [25], корректирующие остеотомии могут быть применены у молодых социально активных пациентов как первоначальная хирургическая процедура перед последующим эндопротезированием в случае неудовлетворительных результатов. Кроме того, принцип органосохраняющего вмешательства, заложенный в подобном хирургическом подходе к проблеме лечения дегенеративно-дистрофических заболеваний ТБС, требует дальнейшего развития и совершенствования корректирующих остеотомий [7, 8].

Отметим, что в нашей стране корректирующие остеотомии проксимального отдела бедренной кости широко применялись в клинической практике в 1970–1980-е годы. Поэтому в настоящее время сформировалась большая популяция пациентов, нуждающихся в повторной ортопедической помощи после реконструктивно-восстановительных операций двадцати-тридцатилетней давности. В качестве такой помощи наиболее эффективным является тотальное эндопротезирование ТБС (ТЭТС) [22].

Очевидно, что последствия корректирующей остеотомии приводят к существенной деформации проксимального метаэпифиза бедренной кости. Это создает основную проблему эндопротезирования ТБС у этого контингента больных, которая заключается в сложности имплантации бедренного компонента эндопротеза. В связи с этим необходимо рассмотреть основные базовые виды корректирующих остеотомий и определить степень их влияния на формирование деформации проксимального метаэпифиза бедренной кости с позиции имплантации бедренного компонента эндопротеза.

Существующие методы корректирующих остеотомий проксимального метаэпифиза бедренной кости можно условно разделить на следующие типы.

1. Одноплоскостные остеотомии:

- а) с перемещением (сдвигом и поворотом во фронтальной плоскости) дистального фрагмента;
- б) с перемещением дистального фрагмента и поворотом проксимального фрагмента в результате клиновидного иссечения бедренной кости.

2. Комбинированные остеотомии.

При одноплоскостных остеотомиях перемещают дистальный фрагмент в одной плоскости, как правило во фронтальной.

Остеотомии с перемещением дистального фрагмента в зависимости от локализации, направления линии пересечения бедренной кости и степени

смещения фрагмента разделяют на высокие поперечные и косые.

Поперечные высокие остеотомии, предложенные V. Putti (1934), A. Treves (1947) [4], выполняют в межвертельной области. При этом дистальный фрагмент перемещают под вертлужную впадину для уменьшения нагрузки на разрушенную головку бедренной кости. Этот тип остеотомии показан для лечения переломов и ложных суставов шейки бедренной кости, но в лечении коксартроза не применяется. При этом виде остеотомии изменения проксимального отдела бедренной кости минимальные. Значительные проблемы связаны с латерализацией большого вертела. Ситуация усугубляется после ТЭТС вследствие перемещения мышечных массивов.

Косые межвертельные остеотомии по Т. McMurraу (1956) характеризуются величиной смещения дистального фрагмента. Они разделяются на два типа. При первом типе дистальный фрагмент бедренной кости смещается медиально на  $1/3$ – $1/2$  диаметра бедренной кости. Этот вид остеотомии уменьшает напряжение мышц в зоне ТБС, особенно при ходьбе.

Второй тип косо́й межвертельной остеотомии по Т. McMurraу предусматривает смещение дистального фрагмента бедренной кости под нижний край вертлужной впадины и медиализацию проксимального более чем на  $1/2$  диаметра бедренной кости.

Косые межвертельные остеотомии по Т. McMurraу легли в основу многих последующих модификаций этой операции. Так, хорошо зарекомендовала себя модификация этой операции по Н. И. Кулишу при ложных суставах шейки бедренной кости. Сущность методики заключается в перекрытии поврежденной шейки дистальным фрагментом, что создает хорошие условия для компрессии и реваскуляризации головки бедренной кости [4].

Что касается последующего ТЭТС, влияние косых остеотомий на изменение оси проксимального отдела бедренной кости велико. Степень деформации коренным образом разделяет ось диафиза и проксимального отдела бедренной кости. В результате анатомическая ось становится ломаной, нарушается форма костномозгового канала бедренной кости, что не позволяет имплантировать ножку эндопротеза.

Поперечная варизирующая остеотомия [4] предусматривает медиализацию (на  $1/3$  диафиза бедренной кости) дистального и варизацию проксимального фрагментов. При этом происходит уменьшение нагрузок, действующих на головку бедренной кости,



а также снижение напряжения мышц и капсулы ТБС и уменьшение шеечно-диафизарного угла.

Поперечная вальгизирующая остеотомия [4] предполагает медиализацию (на 1/3 диафиза бедренной кости) дистального и вальгизацию проксимального фрагментов. Показания к ней отличаются от предыдущей наличием приводящей контрактуры и нормальной центрацией суставных поверхностей.

Следующий вид остеотомии связан с перемещением дистального фрагмента и поворотом проксимального отдела за счет клиновидного иссечения бедренной кости в этой зоне во фронтальной плоскости, что приводит к изменению шеечно-диафизарного угла. Они разделяются на два типа — варизирующие и вальгизирующие.

Варизирующую остеотомию по F. Pauwels (1951) [39] выполняют с резекцией в межвертельной зоне костного клина, основание которого расположено по медиальному краю бедренной кости. При этом уменьшается шеечно-диафизарный угол. В результате предполагается увеличение площади контакта и улучшение центрации суставных поверхностей, что приводит к снижению нагрузки на головку бедренной кости и вертлужную впадину. Помимо этого, нагрузка, действующая на суставные поверхности, уменьшается за счет медиализации большого вертела. Эта методика позволяет также устранять патологическую антегорсию бедра. Недостатком метода является укорочение оперированной конечности. Так, каждые 10° резецируемого клина дают укорочение конечности на 1 см. В связи с этим А. С. Имамалиев [6] разработал удлиняющую варизирующую остеотомию. Отметим, что варизирующая остеотомия не дает положительных результатов при коксартрозе III стадии и при протрузионном и диспластическом коксартрозе.

Вальгизирующую остеотомию бедренной кости по F. Pauwels (1959) рекомендуют при диспластическом коксартрозе. Она предусматривает использование сформированного медиального оссификата головки бедренной кости и подведение его под нагрузку. Однако после вальгизации по этой методике возникает перенапряжение приводящей группы мышц в результате удлинения бедренной кости. Поэтому R. Bombelli [34] предложил способ вальгизирующей остеотомии, лишенный этих недостатков. В данном случае вальгизация вызывает перенапряжение капсулы сустава, что ускоряет рост остеофита в участке крыши вертлужной впадины в результате костной метаплазии синовиальной оболочки и капсулы.

При медиальных переломах и ложных суставах шейки бедренной кости используют подвертельную

и Y-образную остеотомию по F. Pauwels [41]. При подвертельной остеотомии резецируют костный клин на 45° с основанием по латеральной поверхности бедра под большим вертелом с вершиной в середине малого.

При Y-образной остеотомии выполняют резекцию костного клина поперечника бедренной кости. Первая линия остеотомии (поперечная) выполняется на уровне 1 см выше малого вертела под углом 90° к оси бедренной кости, вторая — под углом 45° к оси бедренной кости так, чтобы она заканчивалась на середине предыдущей поперечной линии. Таким образом, линия перелома шейки бедренной кости из вертикальной переводится в горизонтальную позицию, что создает условия компрессии между фрагментами как от действия нагрузки, так и от напряжения мышц.

Комбинированная остеотомия по В. Н. Левенцу [24] включает варизацию, экстензию, деторсию и медиализацию с элементами миотенотомии коротких наружных ротаторов бедра. Этот вид остеотомии выполняют, если возможно отведение большой конечности не менее чем на 30°. В противном случае проводят остеотомию, предусматривающую вальгизацию, экстензию, латеропозицию дистального фрагмента бедренной кости и пластику большого вертела с прикрепляющейся ягодичной группой мышц.

Усовершенствованию корригирующей остеотомии посвящено много работ Н. И. Кулиша. Он предложил вальгизационно-медиализирующе-экстензионную межвертельную остеотомию [15, 16].

При всех описанных видах остеотомий проксимальный отдел бедренной кости претерпевает наибольшее изменения — как оси, так и внутренней структуры метаэпифиза. Особенно проявляется остеотомическая деформация при комбинированной остеотомии, которая через длительный период приводит к деформации костномозгового канала бедренной кости и полному перекрытию кортикальной костью проксимального отдела. Это создает технические трудности, связанные с правильным позиционированием костномозгового канала бедренной кости при подготовке костного ложа для имплантации ножки эндопротеза [35, 42]. Двухплоскостное смещение фрагментов в конечном счете делает невозможным использование бедренных компонентов, конструкция которых разработана на основе физиологических антропометрических характеристик проксимального отдела бедренной кости. В связи с этим созданы методики эндопротезирования на основе изготовления индивидуального бедренного компонента эндопротеза [5, 20, 27, 42].

Вальгизирующая остеотомия по Shanz, а также ее модификация по Г. А. Илизарову [6] могут стать причиной сложных деформаций оси бедренной кости и костномозгового канала, создавая тем самым серьезные проблемы для последующего эндопротезирования. Выполняется этот вид остеотомий на уровне верхней трети бедренной кости для коррекции оси и компенсации укорочения (по сути относится к подвертельным или диафизарным остеотомиям). После пересечения бедренной кости разворачивают проксимальный фрагмент медиально и спереди, а дистальный — кзади и латерально. Проксимальный конец дистального фрагмента сдвигают медиально до полного контакта с тазом.

Необходимо отметить, что при всех видах вальгизирующих остеотомий типа Shanz происходит медиализация всей нижней конечности, в результате чего может развиваться вальгусная деформация коленного сустава. Кроме того, описанные методики изменяют положение головки бедренной кости только в одной фронтальной плоскости, что не всегда позволяет вывести пораженную ее часть из-под нагрузки. В целях устранения этого недостатка применяли комбинированные остеотомии, позволяющие изменять ориентацию головки бедра в двух и более плоскостях.

С позиции последующей имплантации ножки эндопротеза корригирующая остеотомия по Shanz и ее модификации в наибольшей степени изменяют ось бедренной кости, что делает невозможным использование стандартных подходов к эндопротезированию. В тех клинических ситуациях, когда применяют подходы индивидуального эндопротезирования ТБС, результаты операции не всегда положительные [42].

Таким образом, корригирующие остеотомии проксимального отдела бедра у взрослых по своей сути являются паллиативными вмешательствами, и нетрудно предположить, что продолжающийся дегенеративно-дистрофический процесс в ТБС на фоне выполненной остеотомии приведет к необходимости последующей замены сустава эндопротезом. При этом после ранее выполненной корригирующей остеотомии наблюдается существенное изменение анатомической формы и патологическая перестройка костной ткани проксимального метаэпифиза. Нарушение анатомической формы проявляется многоплоскостной деформацией проксимального метаэпифиза и костномозгового канала. Патологическая перестройка костных структур связана с зарастанием канала на уровне остеотомии и формированием зон локального остеопороза или полостей в проксимальном метаэпифизе. Именно

эти факторы определяют неблагоприятные результаты индивидуального эндопротезирования ТБС, проявляющиеся большим удельным весом ранних послеоперационных осложнений, вызванных нестабильностью элементов эндопротеза.

И в заключение нужно отметить, что за последнее десятилетие возможности диагностического оборудования существенно возросли. Это создает предпосылки для ранней диагностики дегенеративно-дистрофических заболеваний ТБС на новом качественном уровне, в связи с чем возможен ренессанс реконструктивно-восстановительных операций на ТБС.

### Список литературы

1. Абельцев В. П. Эндопротезирование тазобедренного сустава при диспластическом коксартрозе (оптимальные методы лечения): автореф. дис. ... д-ра мед. наук: 14.01.21 «травматология и ортопедия» / В. П. Абельцев. — М., 2004. — 49 с.
2. Бур'янов О. А. Остеоартроз / за ред. О. А. Бур'янова, Т. М. Омельченко. — К.: Ленвіт, 2009. — 208 с.
3. Гайко Г. В. Стан эндопротезування суглобів в Україні та перспективи його розвитку / Г. В. Гайко: матеріали наук.-практ. конф. з міжнародною участю [«Тотальне і ревізійне эндопротезування великих суглобів»], (Київ-Львів, 2–4 жовтня 2003 р.) / Асоціація ортопедів травматологів України. — Київ-Львів, 2003. — С. 3–7.
4. Гурьев В. Н. Коксартроз и его оперативное лечение / В. Н. Гурьев. — Таллин: Валгус, 1984. — 342 с.
5. Загородний Н. В. Эндопротезирование при повреждениях и заболеваниях тазобедренного сустава: дис. ... д-ра мед. наук / Н. В. Загородний. — М., 1998. — 347 с.
6. Имамалиев А. С. Удлиняющая варизирующая остеотомия бедренной кости / А. С. Имамалиев, В. И. Зоря, М. В. Паршиков // Ортопедия, травматология и протезирование. — 1988. — № 5. — С. 57–59.
7. Корж А. А. Ортопедия в Украине на рубеже столетий / А. А. Корж // Ортопедия, травматология и протезирование. — 2000. — № 1. — С. 5–9.
8. Корж А. А. Хирургическое лечение идиопатического асептического некроза головки бедренной кости / А. А. Корж, Н. И. Кулиш, В. А. Филиппенко // Ортопедия, травматология и протезирование. — 1982. — № 10. — С. 1–7.
9. Корж М. О. Остеоартроз. Консервативна терапія / М. О. Корж, Н. В. Дедух, І. А. Зупанець. — Харків: Прапор, 1999. — 334 с.
10. Корж Н. А. Остеоартроз — подходы к лечению / Н. А. Корж, В. А. Филиппенко, Н. В. Дедух // Вісник ортопедії травматології та протезування. — 2004. — № 3. — С. 75–79.
11. Корольков А. И. Особенности пространственных взаимоотношений компонентов тазобедренного сустава у детей в норме и при врожденном вывихе и подвывихе бедра (компьютерно-томографическое исследование) / А. И. Корольков, В. Л. Мощенко // Ортопедия, травматология и протезирование. — 2005. — № 4. — С. 71–74.
12. Корольков О. І. Алгоритмована система діагностики та лікування при уродженому вивиху і підвивиху стегна у дітей / О. І. Корольков // Ортопедия, травматология и протезирование. — 2009. — № 4. — С. 28–34.
13. Крюк А. С. Ранее проявление и оперативное лечение диспластического коксартроза / А. С. Крюк, А. М. Соколовский // Ортопедия, травматология и протезирование. — 1982. — № 10. — С. 5–10.

14. Косяков А. Н. Опыт ревизионного эндопротезирования тазобедренного сустава при асептической нестабильности эндопротеза / О. М. Косяков, О. О. Коструб, П. В. Булич // Ортопедия, травматология и протезирование. — 2008. — № 1. — С. 26–29.
15. Кулиш Н. И. Хирургическое лечение поздних стадий асептического некроза головки бедренной кости / Н. И. Кулиш, В. А. Филиппенко, В. Т. Михайлив // Ортопедия, травматология и протезирование. — 1988. — № 6. — С. 14–16.
16. Кулиш Н. И. Флексионно-варизирующая остеотомия как способ лечения идиопатического асептического некроза головки бедренной кости / Н. И. Кулиш, В. А. Филиппенко // Ортопедия, травматология и протезирование. — 1985. — № 9. — С. 25–29.
17. Лоскутов А. Е. Эндопротезирование тазобедренного сустава. Состояние проблемы / А. Е. Лоскутов, И. А. Никифоров // Ортопедия, травматология и протезирование. — 2002. — № 1. — С. 94–101.
18. Михайлова Н. М. Идиопатический асептический некроз головки бедренной кости у взрослых / Н. М. Михайлова, М. Н. Малова. — М.: Медицина, 1982. — 135 с.
19. Мовшович И. А. Оперативная ортопедия / И. А. Мовшович. — М.: Медицина, 1994. — 445 с.
20. Николенко В. К. Особенности эндопротезирования при тяжелых поражениях тазобедренного сустава / В. К. Николенко, В. П. Буряченко // Вестник травматологии и ортопедии. — 2004. — № 2. — С. 3–12.
21. Николенко В. К. Эндопротезирование тазобедренного сустава в сложных случаях / В. К. Николенко, В. П. Буряченко, Ю. В. Аксенов // Военно-медицинский журнал. — 2003. — № 8. — С. 16–22.
22. Парахин Ю. В. Динамика инвалидности у пациентов с дегенеративно-дистрофическими заболеваниями тазобедренного сустава, перенесших различные виды реконструктивно-восстановительных операций / Ю. В. Парахин, М. В. Паршиков: тез. III Междунар. конгр. «Современные технологии в травматологии и ортопедии», (Москва, 25–27 октября 2006 г.) / РУДН. — М., 2006. — Ч. 1. — С. 134.
23. Поворознюк В. В. Остеоартроз / В. В. Поворознюк // Мистецтво лікування. — 2004. — № 3. — С. 16–23.
24. Реконструктивно-восстановительные операции при патологии тазобедренного сустава: метод. рек. / Н. И. Кулиш, В. А. Танькут, В. А. Филиппенко [и др.]. — Харьков, 1989. — 22 с.
25. Рыбачук О. И. Межвертельная корригирующая остеотомия в лечении деформаций проксимального конца бедренной кости / О. И. Рыбачук, Л. М. Мусэру, Д. Д. Чарльз // Ортопедия, травматология и протезирование. — 1988. — № 10. — С. 19–20.
26. Сложное эндопротезирование тазобедренного сустава / В. Н. Николенко, Б. Л. Буряченко, В. П. Еремеев, Л. К. Брапсаль // Травматология и ортопедия. Современность и будущее. — М., 2003. — С. 123–124.
27. Тихилов Р. М. Руководство по эндопротезированию тазобедренного сустава / под ред. Р. М. Тихилова, В. М. Шаповалова. — СПб.: РНИИТО им. П. П. Вредена, 2008. — 324 с.
28. Торчинський В. П. Математичне моделювання деформації в кульшовому суглобі при залишковій дисплазії (Ч. I) / В. П. Торчинський, Г. В. Гайко, В. І. Лисов, А. Д. Супрун // Вісник ортопедії травматології та протезування. — 2009. — № 1. — С. 5–10.
29. Торчинський В. П. Математичне моделювання деформації в кульшовому суглобі при залишковій дисплазії (Ч. II) / В. П. Торчинський, Г. В. Гайко, В. І. Лисов // Вісник ортопедії травматології та протезування. — 2009. — № 2. — С. 10–13.
30. Хирургическое лечение дегенеративно-дистрофических поражений тазобедренного сустава / Н. В. Корнилов, А. В. Войтович, В. М. Машков, Г. Г. Эпштейн. — СПб.: «ЛИТО Синтез», 1997. — 292 с.
31. Шаргородский В. С. К вопросу о роли механических факторов в развитии дегенеративно-дистрофических поражений тазобедренного сустава / В. С. Шаргородский, Д. И. Кресный // Ортопедия, травматология и протезирование. — 1989. — № 3. — С. 42–45.
32. Шумада И. В. К вопросу о механизмах лечебного воздействия межвертельных остеотомий при асептическом некрозе головки бедренной кости / И. В. Шумада, Г. И. Овчинников, В. В. Новопашенная // Ортопедия, травматология и протезирование. — 1990. — № 2. — С. 35–38.
33. Эндопротезирование при ранениях, повреждениях и заболеваниях тазобедренного сустава: [руководство для врачей] / В. К. Николенко, Б. П. Буряченко, Д. В. Давыдов, М. В. Николенко. — М.: Медицина, 2009. — 356 с.
34. Bombelli R. Osteoarthritis of the hip: pathogenesis and consequent therapy / R. Bombelli. — Berlin: New York: Springer-Verlag, 1983. — 386 p.
35. Cabanela M. E. Proximal femoral deformity: bent but not broken / M. E. Cabanela // Orthopedics. — 2004. — Vol. 27, № 9. — P. 953–954.
36. Porcher R. Reporting results of orthopaedic research: confidence intervals and values / R. Porcher // Clin. Orthop. Rel. Res. — 2009. — Vol. 467 (10). — P. 2736–2737.
37. Ochsner P. E. Total hip replacement / P. E. Ochsner. — Berlin: Springer, 2003. — 243 p.
38. Pauwels F. Biomechanics of the locomotor apparatus / F. Pauwels. — New York: Springer-Verlag, 1980. — 532 p.
39. Schatzker I. The intertrochanteric osteotomy / I. Schatzker. — Berlin: Springer Verlag, 1984. — 201 p.
40. Shigematsu M. Total hip arthroplasty after revision proximal femoral osteotomy / M. Shigematsu, T. Hotokebuchi // Clin. Calcium. — 2007. — Vol. 17, № 6. — P. 947–953.
41. Spotorno L. The CLS uncemented total hip replacement system / L. Spotorno, S. Romagnoli. — Thun: Werbelinie AG, 1991. — 26 p.
42. Total hip arthroplasty after previous transtrochanteric anterior rotational osteotomy for femoral head osteonecrosis / Lee Young-Kyun, Ha Yong-Chan, Kim Ki-Choul [et al.] // J. Arthroplasty. — 2009. — Vol. 5. — P. 1205–1209.
43. Weisl H. Intertrochanteric osteotomy for osteoarthritis. A long-term follow-up / H. Weisl // J. Bone Joint Surg. — 1980. — Vol. 62-B. — P. 37–42.

## PROXIMAL FEMORAL CORRECTIVE OSTEOTOMIES FROM THE STANDPOINT OF SUBSEQUENT ARTHROPLASTY (VIEW ON THE PROBLEM)

O. E. Oleynik

SI «Dnipropetrovsk Medical Academy of Health Ministry of Ukraine»