

УДК 616.728.3-007.24-085-053.2(045)

Временное блокирование зон роста костей для коррекции угловых эпиметафизарных деформаций коленного сустава у детей

Н. А. Корж, С. А. Хмызов, А. И. Корольков, Д. В. Ершов, А. В. Пашенко

ГУ «Институт патологии позвоночника и суставов им. проф. М. И. Ситенко НАМН Украины», Харьков

Objective: To present outcomes of applying of a method of temporary blocking of long bones' sprout area for treatment of frontal angular knee joint deformities (FAKJD) in children. Methods: From 2010 to 2014 at the clinic of the Institute we treated 14 patients (9 boys, 5 girls) with FAKJD (mean age 11 years 2 months). In 8 patients (57.1 %) we revealed varus, and in 6 (42.85 %) valgus deformity. Among children with varus FAKJD in 7 of them we diagnosed Erlacher-Blount disease, and in 1 we found postosteomyelitic deformation. In patients with valgus FAKJD in 5 cases we revealed dysplastic deformities, and in 1 — postosteomyelitic deformation. We performed clinical examination with measurement of tibial-femoral angle (TFA) and X-ray protocol proposed by D. Paley. The average value of clinical TFA in patients with varus FAKJD was 15° (10° to 24°), and with valgus — 13,25° (11° to 18°). In all patients we performed temporary blocking of long bones' sprout area using the plate with two screws. Control examinations were performed every 3 months. We defined clinical TFA, radiological assessment of deformation conducted according to D. Paley. After reaching full correction of deformity we removed plates. Results: Full correction of FAKJD in 13 patients there was in a period of 7 to 16 months. In one child with varus FAKJD (age 10 years) correction for 14 months could not be reached because of the lack of growth of the patient. The average speed of correction of deformation was 0,9° per month. Complications during treatment were not recorded. Conclusions: Minimally invasive method presented is effective in treating FAKJD in children with Erlacher-Blount disease, and with deformities of dysplastic and postosteomyelitic etiology. Key words: temporary blocking of the sprout zone, genu valgum, genu varum, deformation of the lower extremities, treatment, children.

Мета: представити результати застосування методу тимчасового блокування наросткової зони довгих кісток для лікування фронтальних кутових деформацій колінного суглоба (ФКДКС) у дітей. Методи: з 2010 по 2014 рр. у клініці патології хребта та суглобів дитячого віку ІПХС ім. проф. М. І. Ситенка проходили лікування 14 пацієнтів (9 хлопчиків, 5 дівчаток) з ФКДКС, середній вік 11 років 2 міс. У 8 пацієнтів (57,1 %) виявлено варусну, у 6 (42,85 %) — вальгусну деформацію. Серед дітей з варусною ФКДКС у 7 діагностовано хворобу Ерлахера-Блаунта, у одного виявлено післяостеомієлітичну деформацію. У пацієнтів із вальгусною ФКДКС в п'яти випадках виявлено диспластичну деформацію, в одному — післяостеомієлітичну. Пацієнтам проводили клінічне обстеження з вимірюванням великогомілково-стегнового кута (ВСК), а також рентгенологічне за протоколом, запропонованим Д. Paley. Середня величина клінічного ВСК у пацієнтів із варусною ФКДКС становила 15° (від 10° до 24°), з вальгусною — 13,25° (від 11° до 18°). Усім пацієнтам виконали тимчасове блокування наросткової зони з використанням пластини з двома гвинтами. Контрольні огляди проводили кожні 3 міс., визначали клінічний ВСК, проводили рентгенологічну оцінку деформації за Д. Paley. Після досягнення повної корекції деформації пластини видаляли. Результати: повна корекція ФКДКС у 13 пацієнтів відбулася в період від 7 до 16 міс. У однієї дитини з варусною ФКДКС (вік 10 років) корекції протягом 14 міс. досягти не вдалося через відсутність росту пацієнта. Середня швидкість корекції деформації становила 0,9° на місяць. Ускладнень в процесі лікування не зафіксовано. Висновки: представлена малоінвазивна методика є ефективною в лікуванні фронтальних кутових деформацій колінного суглоба в дітей із хворобою Ерлахера-Блаунта, а також з деформаціями диспластичної та післяостеомієлітичної етіології. Ключові слова: тимчасове блокування наросткової зони, genu valgum, genu varum, деформації нижніх кінцівок, лікування, діти.

Ключевые слова: временное блокирование зон роста, genu valgum, genu varum, деформации нижних конечностей, лечение, дети

Введение

Рост длинных костей конечностей и тел позвонков в продольном направлении происходит вследствие энхондральной оссификации в ростковых зонах, а в радиальном — за счет аппозиционного роста клеток надкостницы [3, 5, 9, 13]. На процессы роста костей оказывает влияние ряд факторов: генетические [11], гормональные, сосудистые [22], биомеханические [10] и др. У детей в процессе роста отмечается большая вариабельность угловых взаимоотношений на уровне коленного сустава (КС), что проявляется развитием транзиторных физиологических деформаций: О-образной деформации (от 1 до 3 лет), которая сменяется Х-образной деформацией (от 4 до 7 лет). Данные деформации, как правило, корригируются самостоятельно в процессе роста и не требуют лечения, при этом нормализация осевых параметров на уровне коленного сустава в норме происходит к 8 годам [7, 12, 19].

Вследствие действия неблагоприятных факторов разной этиологии (травма, дисплазия, обменные, системные, инфекционные заболевания и др.) у детей могут развиваться патологические угловые эпиметафизарные деформации коленного сустава (УЭДКС) [1, 2, 6]. Они могут проявляться во фронтальной (*genu varum*, *genu valgum*), сагиттальной (*genu antecurvatum*, *genu recurvatum*), аксиальной (торсионные деформации) плоскостях, а также могут носить комбинированный характер [16].

Диагностика УЭДКС основана на клинико-рентгенологической оценке деформации КС и определении стандартных угловых параметров коленного сустава. Используются следующие показатели: тибιοфemorальный угол (определяется клинически), а также углы наклона суставных поверхностей бедренной и большеберцовой костей по отношению к механической оси конечности, которые определяют по рентгенограммам (по D. Paley) [16]. Анализируются указанные параметры в соответствии с таблицей нормальных среднестатистических значений исследуемого показателя у детей различного возраста [19].

Традиционный подход к хирургическому лечению УЭДКС у детей основан на использовании корригирующей остеотомии с последующей фиксацией металлоконструкцией (АВФ, пластина, спицы). Данный метод эффективен, однако сопряжен с возможностью развития серьезных осложнений (замедленное сращение, несращение, инфекционные осложнения и др.), а также с необходимостью длительного реабилитационного периода и разгрузки оперированной конечности [1, 2, 18, 21].

Современным альтернативным методом коррекции УЭДКС у детей является так называемый

«управляемый рост» («guided growth»), который предполагает контролирование роста кости путем временного или постоянного блокирования части ростковой зоны, что приводит к асимметричному ее росту и постепенной коррекции УЭДКС без проведения остеотомии [3, 18, 21].

Временное блокирование зоны роста костей может осуществляться тремя способами: с применением скоб Блаунта [3, 4], введенного транс-эпифизарно винта (PETS-техника) [6], пластины с винтами [20].

В 2006–2007 гг. P. M. Stevens [20, 21] предложил использовать стягивающие пластины («tension band plate», 8-plate) с двумя винтами для лечения УЭДКС у детей. Методика, названная временным гемиепифизедезом (от англ. temporary hemiepiphysiodesis), заключается во временной фиксации части ростковой зоны пластиной с винтами, что приводит к блокированию ростковой зоны со стороны размещения пластины и, как следствие, к проявлению асимметричного роста с постепенной коррекцией деформации.

Ряд авторов отмечает высокую эффективность метода и малое количество осложнений (до 3–5%), связанных в основном с переломом металлоконструкций [5, 6, 20, 21].

Цель работы: представить результаты метода временного блокирования зоны роста костей для лечения фронтальных УЭДКС у детей.

Материал и методы

В клинике патологии позвоночника и суставов детского возраста ИППС проф. М. И. Ситенко в период с июня 2010 по январь 2014 года находились под наблюдением 14 детей (9 мальчиков и 5 девочек) с УЭДКС. Средний возраст пациентов на момент операции составил 11 лет и 2 мес. (от 7 лет 5 мес. до 13 лет 10 мес.). В исследуемой группе у 8 пациентов (57,1%) выявлена варусная УЭДКС, у 6 (42,85%) — вальгусная. Характеристика эпидемиологических данных и нозологических форм УЭДКС у пациентов в исследуемой группе приведена в таблице. Среди детей с варусной УЭДКС у 7 диагностирована болезнь Эрлахера-Блаунта (БЭБ) I–III ст. по Langensköld.

Обследование пациентов проводили по общепринятым методикам. При клиническом исследовании определялся вид деформации КС (*genu varum/genu valgum*), угол отклонения голени во фронтальной плоскости — тибιοфemorальный угол (в англоязычной литературе — tibiofemoral angle, TFA). Рентгенологическое обследование обеих нижних конечностей выполняли в положении двухопорного

стояния с контролем правильной ориентации надколенников. Анализировали рентгенограммы в соответствии с методикой, предложенной D. Paley [16]. С целью определения деформированного сегмента (бедренная и/или большеберцовая кость) и оценки выраженности нарушения угловых параметров КС на рентгенограмме выделяли:

1) механическую ось — линию, соединяющую центр головки бедренной кости с центром голеностопного сустава;

2) углы наклона суставных поверхностей костей, образующих коленный сустав:

- латеральный угол ориентации суставной поверхности бедренной кости по отношению к механической оси (в англоязычной литературе — *mechanical Lateral Distal Femoral Angle*, *mLDFA*), который в норме составляет 88° (85° – 90°);
- медиальный угол наклона суставной поверхности большеберцовой кости по отношению к механической оси (*Medial Proximal Tibial Angle*, *MPTA*, составляющий в норме 87° (85° – 90°)) (рис. 1, а);

3) отклонение механической оси от центра КС (*Mechanical Axis Deviation* — *MAD*). Условной нормой данного показателя считают отклонение $(4,1 \pm 4)$ мм от центра коленного сустава в обе стороны (рис. 1, б) [2, 16].

Показанием для хирургического лечения пациентов с УЭДКС является наличие деформации (по данным клинико-рентгенологического обследования), значение которой выходит за границы средней возрастной нормы ± 2 стандартных отклонения [11, 12], а также наличие прогрессирующей деформации и неэффективность проводимого консервативного лечения на протяжении 6–9 мес.

Следует отметить ряд ограничений, при которых применение метода временного блокирования ростковых зон у детей не рекомендовано: комбинированные деформации КС, возраст пациентов (метод не показан в случаях, когда предполагаемый период роста составляет менее 1 года), наличие участка синостозирования ростковой зоны, что часто отмечается при тяжелых формах болезни Эрлахера-Блаунта (IV ст. по по Langenskold).

В исследуемой группе средняя величина варусной деформации КС у пациентов составила 15° (от 10° до 24°), вальгусной деформации — $13,25^\circ$ (от 11° до 18°).

Всем пациентам выполнили хирургическое вмешательство с установкой пластины с двумя винтами для временного блокирования части зоны роста. Всего у 14 пациентов (17 коленных суставов) выполнена установка 19 стягивающих пластин.

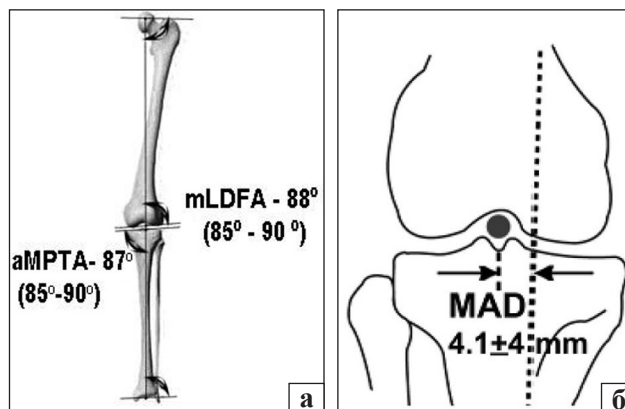


Рис. 1. Схема рентгенологического исследования при деформациях коленного сустава: а) определение угловых параметров ориентации суставных поверхностей по отношению к механической оси нижней конечности, *mLDFA* — латеральный угол наклона суставной поверхности по отношению к механической оси нижней конечности, *aMPTA* — медиальный угол наклона суставной поверхности по отношению к анатомической оси нижней конечности; б) определение отклонения механической оси (*MAD*) (пунктирная линия)

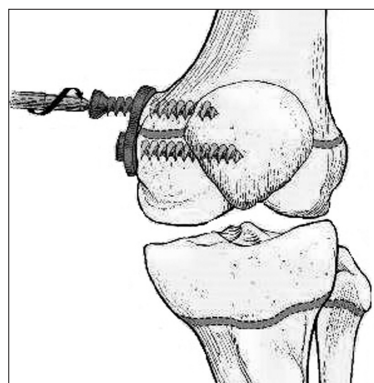


Рис. 2. Схематическое изображение особенностей установки стягивающей пластины на медиальную поверхность дистальной эпиметафиза левой бедренной кости

Методика выполнения хирургического вмешательства

Под внутривенной анестезией в условиях операционной выполняют разрез кожи длиной до 5 см по боковой поверхности в проекции эпиметафизарного отдела кости (бедренной и/или большеберцовой). Послойно рассекают мягкие ткани. С помощью спицы Киршнера под рентгенологическим контролем определяют расположение ростковой зоны. После этого блокируют ее часть, устанавливая титановую 8-образную пластину, которую располагают посередине передне-заднего расстояния эпиметафизарного отдела бедренной или большеберцовой кости. Винты, фиксирующие пластину, вводят в эпифиз и метафиз кости, не повреждая ростковую зону (рис. 2). Для фиксации пластины мы использовали неблокируемые канюлированные самонарезающиеся спонгиозные винты диаметром 4,5 мм [8].

Таблица

Изменение величины фронтальной деформации коленного сустава после блокирования зоны роста

№ п/п	Пол	Возраст, год + мес.	Ds	Сроки после операции, мес.	TFA _{кл} , градусы		mLDFA, градусы		MPFA, градусы		ΔMAD
					до	после	до	после	до	после	
1	М	11 + 4	БЭБ	7	10	3	87	87	80	89	13
2	М	11 + 7	БЭБ	9	12	4	87	88	79	89	14
3	М	12 + 2	БЭБ	10	16	4	86	86	78	90	42
4	М	7 + 5	ПОВаД	10	15/16	5/5	106/108	89/90	89/92	89/92	32/33
5	Ж	9 + 5	БЭБ	9	12	3	88	88	79	91	15
6	М	10 + 8	БЭБ	10	14	5	87	87	80	90	38
7	Ж	8 + 9	БЭБ	14	16	5	85	89	79	90	51
8	М	10 + 3	БЭБ	14	24	24	85	86	73	73	0
9	Ж	12 + 6	ДВДКС	9	11/12	5/5	80/79	89/90	90/90	90/90	14/17
10	М	13 + 6	ДВДКС	16	15	0	74	88	92	91	29
11	Ж	13 + 9	ДВДКС	9	12	5	80	89	91	91	18
12	М	9 + 9	ДВДКС	10	12/15	5/6	78/77	89/88	92/91	92/90	23/28
13	Ж	11 + 11	ПОВД	11	18	6	73	88	94	89	48
14	М	13 + 10	ДВДКС	9	11	4	80	89	91	91	12

Примечания: М — мужской пол; Ж — женский пол; БЭБ — болезнь Эрлахера-Блаунта; ПОВаД — постостеомиелитическая варусная деформация коленного сустава; ПОВД — постостеомиелитическая вальгусная деформация коленного сустава; ДВДКС — диспластическая вальгусная деформация коленного сустава; TFA_{кл} — угол отклонения голени во фронтальной плоскости, измеренный клинически; mLDFA — латеральный угол наклона суставной поверхности бедренной кости по отношению к механической оси; MPFA — медиальный угол наклона суставной поверхности большеберцовой кости по отношению к механической оси; ΔMAD — изменение отклонения механической оси от центра коленного сустава, ΔMAD = MAD до лечения — MAD после лечения.

Длину винтов определяли интраоперационно, но не менее 25 мм, согласно рекомендациям авторов метода [20, 21].

В послеоперационном периоде иммобилизация оперированной конечности не проводилась, осевая нагрузка на конечность разрешалась со вторых-третьих суток по мере затихания болевого синдрома. Средний срок пребывания пациентов в стационаре составил 11,5 дней. Дополнительное лечение после выписки из стационара не проводили. Контрольный осмотр пациентов выполняли каждые 3 мес. для клинической и рентгенологической оценки динамики коррекции деформации. При достижении полной коррекции деформации и нормализации исследуемых параметров (mLDFA, aMPFA, MAD) пластину удаляли.

Результаты и их обсуждение

Проведенное хирургическое лечение позволило нормализовать осевые взаимоотношения на уровне коленного сустава (тибиофemorальный угол) у 13 пациентов за период 7–16 мес. У пациентов с вальгусной УЭДКС изменение показателя отклонения механической оси (ΔMAD) составило в среднем 23,6 мм (от 12 до 48), а у пациентов с варусной УЭДКС среднее улучшение указанного показателя — 29,7 мм (от 13 до 51) (таблица).

Средняя скорость коррекции деформации составила 0,9° в мес. (от 0,7° до 1,2°). У 1 пациента (возраст 10 лет), наблюдаемого в течение 14 мес.

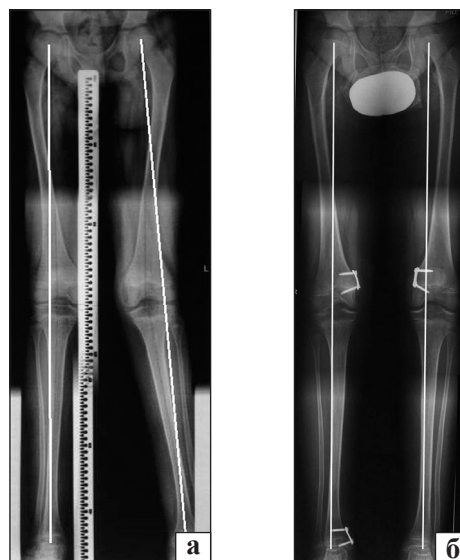


Рис. 3. Рентгенограммы пациента К., 9 лет, диагноз: двусторонняя диспластическая вальгусная УЭДКС: до (а) и через 10 мес. после хирургического лечения (б)

с момента операции, коррекции достичь не удалось, что связано с отсутствием роста пациента за указанный период. Следует подчеркнуть, что коррекция УЭДКС у пациентов наступила в процессе их физиологического роста за счет проявления ассиметричного роста на уровне ростковой зоны, часть которой была временно блокирована пластиной с винтами, т. е. без проведения остеотомий. Клинический пример результата использования метода временного блокирования эпифизарной

пластинки для коррекции вальгусной деформации КС представлен на рис. 3. Динамическое наблюдение за пациентами будет продолжено для определения частоты рецидивов и возможных осложнений в отдаленном периоде после хирургического лечения.

Выводы

Предварительные результаты применения метода временного блокирования зон роста для лечения фронтальных угловых деформаций коленного сустава у детей после болезни Эрлахера-Блаунта, а также деформаций постостеомиелитической и диспластической этиологии свидетельствуют о положительном эффекте, проявляющемся в уменьшении деформации конечности.

Список литературы

1. Корж Н. А. Справочник ортопеда / Под ред. Н. А. Корж, В. А. Радченко. — Киев: ТОВ «Доктор Медиа», 2011. — 378 с.
2. Хмызов С. А. Управляемый остеосинтез стержневыми системами в детской травматологии и ортопедии: дис. ... д-ра мед. наук / С. А. Хмызов. — Харьков, 2004. — 409 с.
3. Blount W. P. Control of bone growth by epiphyseal stapling: a preliminary report / W. P. Blount, G. R. Clarke // *J. Bone Joint Surg.* — 1949. — Vol. 3-A. — P. 464–478.
4. Burghardt R. D. A technical note on improved instrumentation for Blount staple insertion / R. D. Burghardt, A. D. Kanellopoulos, J. E. Herzenberg // *J. Children's Orthopaedics.* — 2012. — Vol. 6 (4). — P. 347–350, doi: 10.1007/s11832-012-0422-2.
5. Our experience with correction of angular deformities of knee by flexible figure of 8-plate hemiepiphysiodesis / S. P. Das, S. Pradhan, P. K. Sahoo [et al.] // *IJPMR.* — 2012. — Vol. 23 (2). — P. 68–73.
6. Eastwood D. M. Guided growth: recent advances in a deep-rooted concept / D. M. Eastwood, A. P. Sanghrajka // *J. Bone Joint Surg.* — 2011. — Vol. 93-B. — P. 12–18, doi: 10.1302/0301-620X.93B1.25181.
7. Engel G. M. The natural history of torsion and other factors influencing gait in childhood. A study of the angle of gait, tibial torsion, knee angle, hip rotation, and development of the arch in normal children // G. M. Engel, L. T. Staheli // *Clin. Orthop. Relat. Res.* — 1974. — Vol. 99. — P. 12–17.
8. Fraser R. K. Medial physeal stapling for primary and secondary genu valgum in late childhood and adolescence / R. K. Fraser, D. R. Dickens, W. G. Cole // *J. Bone Joint Surg.* — 1995. — Vol. 77-B. — P. 733–735.
9. Correction of bone angular deformities: experimental analysis of staples versus 8-plate / R. A. Goyeneche, C. E. Primomo, N. Lambert, H. Miscione // *J. Pediatr. Orthop.* — 2009. — Vol. 29 (7). — P. 736–740, doi: 10.1097/BPO.0b013e3181b529fc.
10. Growth-plate cartilage metabolic response to mechanical stress / F. Greco, L. de Palma, N. Specchia [et al.] // *J. Pediatr. Orthop.* — 1989. — Vol. 9. — P. 520–524.
11. Greene W. B. Infantile tibia vara / W. B. Greene // *Instr. Course Lect.* 1993. — Vol. 42. — P. 525–538.
12. Heath C. H. Normal limits of knee angle in white children-genu varum and genu valgum / C. H. Heath, L. T. Staheli // *J. Pediatr. Orthop.* — 1993. — Vol. 13. — P. 259–262.
13. Pediatric orthopedics in practice / F. Hefti, R. Brunner, F. Freuler [et al.]. — New York: Springer, 2007. — 781 p.
14. Hofmann A. Blount's disease after skeletal maturity / A. Hofmann, R. E. Jones, J. A. Herring // *J. Bone Joint Surg.* — 1982. — Vol. 64-A (7). — P. 1004–1009.
15. Long-term results after infantile Blount's disease / T. Ingvarsson, G. Hagglund, B. Ramgren [et al.] // *J. Pediatr. Orthop. B.* — 1998. — Vol. 7. — P. 226–229.
15. Paley D. Principles of deformity correction / D. Paley. — Berlin: Springer, 2002. — 806 p.
17. Sabharwal S. Blount disease / S. Sabharwal // *J. Bone Joint Surg.* — 2009. — Vol. 91-A (7). — P. 1758–1776, doi: 10.2106/JBJS.H.01348.
18. Saran N. Guided growth for the correction of pediatric lower limb angular deformity / N. Saran, K. E. Rathjen // *J. Am. Acad. Orthop. Surg.* — 2010. — Vol. 18 (9). — P. 528–536.
19. Salenius P. The development of the tibiofemoral angle in children / P. Salenius, E. Vankka // *J. Bone Joint Surg.* — 1975. — Vol. 57-A. — P. 259–261.
20. Stevens P. M. Guided growth for angular correction. A preliminary series using a tension band plate / P. M. Stevens // *J. Pediatr. Orthop.* — 2007. — Vol. 27. — P. 253–259.
21. Stevens P. M. Hemiepiphysiodesis for posttraumatic tibial valgus / P. M. Stevens, F. Pease // *J. Pediatr. Orthop.* — 2006. — Vol. 26 (3). — P. 385–392.
22. Trueta J. The vascular contribution to osteogenesis. III Changes in the growth cartilages caused by experimentally induced ischaemia / J. Trueta, V. P. Amato // *J. Bone Joint Surg.* — 1960. — Vol. 42. — P. 571–587.

DOI: <http://dx.doi.org/10.15674/0030-59872014470-74>

Статья поступила в редакцию 06.03.2014

TEMPORARILY BLOCKING OF BONE GROWTH AREAS FOR THE CORRECTION OF ANGULAR EPIMETAPHYSEAL DEFORMITIES OF THE KNEE JOINT IN CHILDREN

N. A. Korzh, S. A. Khmyzov, A. I. Korolkov, D. V. Iershov, A. V. Pashenko

SI «Sytenko Institute of Spine and Joint Pathology National Academy of Medical Science of Ukraine», Kharkiv