

УДК 616.711:617.53]-089.843(045)

## Осложнения и ошибки переднего межтелового аутокостнопластического цервикоспидилодеза

А. Е. Барыш<sup>1</sup>, Э. А. Федорина<sup>2</sup>

<sup>1</sup> ГУ «Институт патологии позвоночника и суставов им. проф. М. И. Ситенко НАМН Украины», Харьков

<sup>2</sup> Полтавская областная клиническая больница им. М. В. Склифосовского. Украина

*Full coalescence after the anterior interbody fusion using bone cortical-cancellous iliac crest autografts and rigid plates in the surgical treatment of fresh injuries of the cervical spine may be reached in 95–100 % of cases. Despite on this the number of unsatisfactory results of operations related to bone graft amounts 50.7 %, and complications due to the use of hardware can range from 5 % to 35 %. Objective: To analyze the complications and mistakes after the anterior interbody bone fusion using cortical-cancellous iliac crest autografts and rigid plates in cases of surgical treatment of the subaxialcervical functional spinal units' injuries. Material and Methods: There were analyzed outcomes in 123 patients with fresh cervical spine injuries, 91 (73.9 %) men and 32 (26.08 %) of women aged from 16 to 67 years among them. For all patients we performed decompressive and stabilizing surgeries by means of bone cortical-cancellous autografts from the ipsilateral iliac crest and rigid plates developed at the Institute according to known and designed at the Institute techniques. Time from injury to surgery ranged from 3 to 42 hours (mean, 9.54 hours), and duration of surgery ranged from 90 to 210 minutes (average, 1 hour 50 minutes). All patients were examined clinically and radiologically by known methods. Results: An interbody fusion was achieved in 95.8 % of cases, and the overall complication rate was 30.9 %. All complications and mistakes were systematized and analyzed. The greatest number of complications was associated with metal constructs (11.38 %), with bone graft implemented in interbody space (4.87 %) and occurred on the site of the donor wound (5.69 %). The least amount of complications was observed at the postoperative cervical wound region (3.24 %). Conclusions: Enhancement of a technique for the anterior interbody fusion by means of bone autografts and cervical rigid plates and careful compliance with the principles of stabilization of the cervical functional spinal units as well as rules for such surgeries will prevent technical mistakes, reduce the number of complications and improve outcome. Key words: cervical spine, anterior cervical interbody fusion, bone cortical-cancellous autograft, rigid plates, complications.*

*Повноцінне зрощення хребців після переднього міжтелового спондилодезу (ПМС) з використанням кісткових кортикально-губчастих автотрансплантатів з гребеня здухвинної кістки та ригідних пластин у пацієнтів з недавно отриманими ушкодженнями шийного відділу хребта (ШВХ) сягає 95–100 % випадків. Водночас кількість незадовільних результатів таких операцій, пов'язаних з кістковими трансплантатами, становить 50,7 %, а з металоконструкціями — від 5 до 35 %. Мета: проаналізувати ускладнення та помилки ПМС з використанням кісткових кортикально-губчастих автотрансплантатів з гребеня здухвинної кістки та ригідних пластин у разі хірургічного лікування недавно отриманих ушкоджень шийних субаксіальних хребтових рухових сегментів. Методи: проаналізовано результати лікування 123 хворих (91 чоловік та 32 жінки віком від 16 до 67 років) з недавно отриманими ушкодженнями, яким провели декомпресивно-стабілізуючі втручання з використанням кісткових кортикально-губчастих автотрансплантатів з гребеня іпсилатеральної здухвинної кістки та ригідних пластин конструкції ПМС ім. проф. М. І. Ситенка. Операції виконували через 3–42 год після травми, їх тривалість становила 90–210 хв. Усіх хворих обстежено клінічно та рентгенологічно. Результати: міжтелове зрощення досягнуто в 95,8 % випадків, а загальна кількість ускладнень становила 30,9 %. Здебільшого ускладнення були пов'язані з металоконструкціями (11,38 %), кістковими трансплантатами (4,87 %) та станом донорської рани (5,69 %). Найменшу кількість ускладнень спостерігали з боку післяопераційної рани (3,24 %). Висновки: удосконалення методики переднього міжтелового автокістковопластичного металоспидилодезу, ретельне дотримання принципів стабілізації шийних хребтових рухових сегментів та правил виконання таких операцій дадуть змогу скоротити кількість ускладнень та покращити результати лікування пацієнтів. Ключові слова: шийний відділ хребта, передній міжтеловий спондилодез, кісткові кортикально-губчасті автотрансплантати, ригідні пластини, ускладнення.*

**Ключевые слова:** шейный отдел позвоночника, передний межтеловой спондилодез, костные кортикально-губчатые аутоотрансплантаты, ригидные пластины, осложнения

## Введение

Начиная с 50-х годов прошлого столетия, костные кортикально-губчатые аутотрансплантаты (ККГАТ) завоевали прочные позиции в арсенале средств для восстановления межтеловой опоры в хирургическом лечении заболеваний и повреждений шейного отдела позвоночника (ШОП) [4, 5, 7, 10, 12]. Со временем, несмотря на появление различных имплантатов для переднего межтелового спондилодеза (ПМС), ККГАТ были признаны «золотым стандартом» для таких операций [16]. Наиболее часто забор ККГАТ производят из крыла подвздошной кости [14]. По сообщениям различных авторов, на сегодня полноценное межтеловое сращение шейных позвонков в результате применения ККГАТ из крыла подвздошной кости может быть достигнуто в 95–100 % случаев [10, 16]. В то же время количество качественно различных неудовлетворительных результатов лечения, связанных с применением ККГАТ и их забором, варьируемо и достигает 50,7 % [14, 15].

Внедрение в практику вертебрологии вентральной межтеловой фиксации позвонков цервикальными пластинами (ЦП) позволило существенно улучшить качество хирургического лечения пациентов с патологией ШОП [4, 5, 9]. Однако с увеличением использования ЦП закономерно возросло и количество осложнений, связанных непосредственно с металлоконструкциями и методиками их установки. Согласно научной литературе, их процент варьирует от 5 до 35 % [1, 6, 9, 13, 20]. Поэтому по-прежнему остается дискуссионной возможность достижения стабильной фиксации переднего опорного комплекса наиболее подвижных субаксиальных (локализованных каудальнее С<sub>II</sub>) шейных позвоночных двигательных сегментов (ПДС) после их травмы с помощью ККГАТ и ЦП с последующим надежным межтеловым сращением. Это обусловлено тем, что таким операциям сопутствует потенциальный риск дислокации ККГАТ, их рассасывания, переломов и смещений винтов и ЦП, нестабильности на уровне фиксации, повреждений превертебральных тканей и осложнений со стороны операционных ран в результате технических погрешностей или под влиянием других факторов [7, 10, 19]. В то же время обобщенные и систематизированные данные об указанных явлениях, ухудшающих результаты лечения, в современных первоисточниках не найдены.

*Цель:* анализ осложнений и ошибок переднего межтелового спондилодеза с применением ККГАТ из гребня подвздошной кости и пластин при хирургическом лечении свежих повреждений шейных субаксиальных позвоночных двигательных сегментов.

## Материал и методы

Проведен ретроспективный анализ результатов хирургического лечения 178 больных со свежими повреждениями субаксиальных сегментов ШОП в Полтавской областной клинической больнице им. М. В. Склифосовского за период 2004–2012 гг. У 123 из них информация получена в различные сроки после операции. Среди пострадавших был 91 (73,9 %) мужчина и 32 (26,1 %) женщины в возрасте от 16 до 67 лет (в среднем 41 год). Причиной травмы послужили дорожно-транспортные происшествия у 38 (30,8 %) больных, несчастные случаи на производстве — у 15 (12,2 %) и несчастные случаи в быту — у 70 (56,9 %).

Всем пострадавшим декомпрессивно-стабилизирующие хирургические вмешательства выполнены одним хирургом из левостороннего переднебокового доступа с применением ККГАТ из ипсилатерального крыла подвздошной кости и ЦП конструкции, созданной в ИППС им. проф. М. И. Ситенко, по известным и разработанным в Институте методикам [1, 10]. При этом моносегментарный ПМС выполнен у 22 (17,8 %) больных, бисегментарный — у 96 (78,1 %) и мультисегментарный — у 5 (4,1%). От момента травмы до хирургического вмешательства прошло от 3 до 42 ч (в среднем 9,5 ч), а его продолжительность составила от 90 до 210 мин (в среднем 1 ч 50 мин). Всем больным проводили активное дренирование донорской раны в области крыла подвздошной кости в течение 24 ч и профилактику инфекционных осложнений с помощью антибиотикотерапии.

В послеоперационном периоде фиксацию ШОП осуществляли мягкими или полимерными ортезами на протяжении от 12 до 16 недель (в среднем 14 недель). Срок наблюдения составил от 3 до 42 мес.

Клиническое обследование в динамике в послеоперационном периоде выполнено всем пациентам, в различные сроки. При этом обращали внимание на состояние операционных ран в области шеи и донорского участка; общую и местную температурную реакцию; такую специфическую симптоматику, связанную с локализацией повреждения и установкой системы «межтеловая опора – фиксирующие конструкции», как нарушение акта глотания, боль в ШОП и верхних конечностях и отрицательную динамику в неврологическом статусе. Рентгенологическую оценку структурно-функционального состояния шейных ПДС и положения фиксирующих конструкций после ПМС проводили по известным методикам, а сращение на уровне выполненного хирургического вмешательства — по Bridwell [1, 10]. Наличие жалоб у больных, местной



Таблица 4

## Осложнения донорской раны в области крыла подвздошной кости (тип 4)

Характеристика осложнений	Количество	% (n = 123)
Боль	2	1,62
Нарушения чувствительности в области иннервации бокового кожного нерва бедра	1	0,81
Гематома	1	0,81
Воспалительный процесс	1	0,81
Нагноение	1	0,81
Краевой перелом крыла подвздошной кости	1	0,81
Грыжи	—	—
Косметические дефекты	—	—
Гетеротопические оссификаты	—	—
Механическое повреждение нервных волокон	—	—
Всего	7	5,67

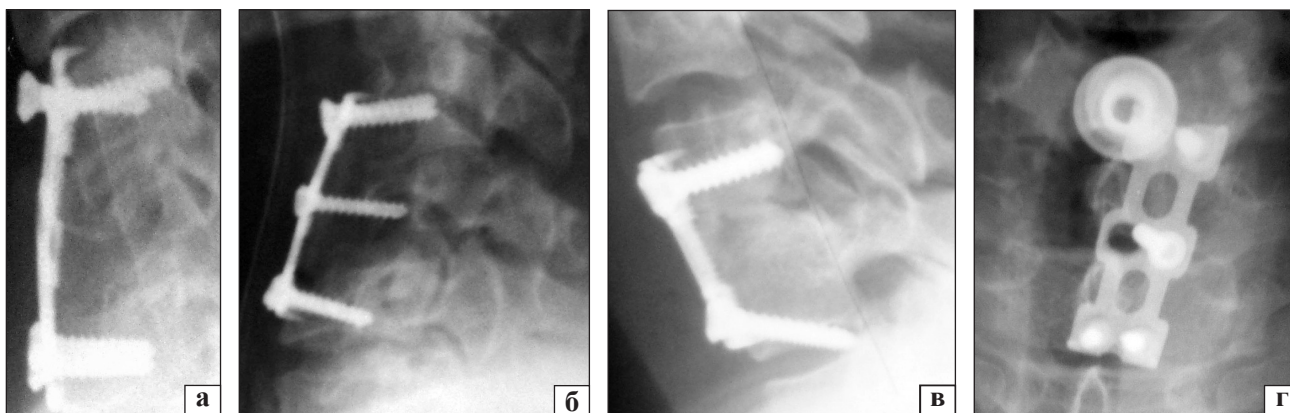
Таблица 5

## Патологические изменения на уровне смежных ПДС после переднего межтелового цервикоспондилодеза (тип 5)

Характеристика патологических изменений	Количество	% (n = 123)
Нестабильность	—	—
Протрузии и грыжи межпозвонковых дисков	—	—
Оссификация	2	1,62
Кифотическая деформация	3	2,43
Деформация во фронтальной плоскости	—	—
Спондилоартроз	2	1,62
Всего	7	5,67

с помощью ККГАТ, ВЦСИ и ЦП с монокортикально проведенными винтами общая доля осложнений в данной группе составила 9,7 % (6 пациентов) [2]. При этом у 4 (6,4 %) из них обнаружены инфекционно-воспалительные процессы в области послеоперационной раны, а об осложнениях, связанных с ККГАТ или имплантатами, авторы не упоминают. Матвеев А. Н. и Глухих Д. Л. [3] сообщают

о 2 (3,1 %) случаях нагноения ран после ПМС, а также о 3 (4,6 %) случаях миграции межтеловой опоры, потери коррекции деформации и нестабильности в группе из 65 пациентов, которым проводили хирургическое лечение травм ШОП с применением ЦП с монокортикальными винтами [4]. У.-Н. Рап и соавт. [12] в проанализированной группе из 48 пациентов отметили костное сращение у всех 100 % больных через год после операции. Но при этом боль в области донорской раны зафиксирована у 18 (36,7 %) пациентов, транзиторная дисфагия — у 16 (32,6 %), поломки и дислокации металлоконструкций — у 4 (8 %), гематома в области донорской раны — у 1 (2 %) и повреждение спинного мозга винтом — у 1 (2 %) пациента [15]. Другие авторы [1, 8, 10, 11, 13, 22] сообщали, что общее количество осложнений ПМС с применением ККГАТ в области ШОП составило 6–71 %, а с применением ЦП — от 5 до 35 %. Встречаемость болевых ощущений в области донорской раны варьировала от 21,1 до 43 % случаев, дисфагии обнаружены в 35,1 %,



**Рисунок.** Рентгенограммы, иллюстрирующие ошибки и осложнения переднего межтелового аутокостнопластического металлоспондилодеза в ШОП: а) неправильный подбор длины пластины и выкручивание одного из краниальных винтов; б) парциальная резорбция костного трансплантата и парциальное выкручивание краниальной пары винтов; в) пенетрация каудальной парой винтов замыкательной пластины тела позвонка и проведение винтов в межпозвонковый диск; г) нарушение осевого положения пластины во фронтальной плоскости



Таблица 6

**Варианты ошибок установки металлоконструкций и костного аутотрансплантата при переднем межтеловом цервикоспондилодезе**

Характеристика ошибок	Количество	% (n = 123)
Нарушение осевого положения пластины во фронтальной плоскости	4	3,25
Неадекватная длина пластины	2	1,62
Несоответствие сагиттального контура пластины сегментарному шейному сагиттальному контуру	2	1,62
Отсутствие плотного контакта пластины с вентральной поверхностью тела позвонка	1	0,81
Пенетрация винтом замыкательной пластины тела позвонка	—	—
Пенетрация винтом дорсальной поверхности тела позвонка	—	—
Проведение винта в межпозвонковый диск	2	1,62
Неполное вкручивание винта в тело позвонка	—	—
Несоответствие длины винта поперечному размеру тела позвонка	1	0,81
Неконгруэнтность терминального отдела костного трансплантата воспринимающему ложу в теле позвонка	1	0,81
Несоответствие размеров костного трансплантата размерам межтелового промежутка	1	0,81
Недостаточное количество кортикальной костной ткани трансплантата, снижающее его прочность	—	—
<b>Всего</b>	<b>14</b>	<b>11,35</b>

Таблица 7

**Интраоперационные нарушения методик декомпрессивно-стабилизирующих операций в области переднего опорного комплекса шейных ПДС**

Характеристика нарушения методик	Количество	% (n = 123)
Повреждение:		
– пищевода	1	0,81
– позвоночной артерии	—	—
– дурального мешка	1	0,81
– спинного мозга	—	—
– спинномозгового корешка	—	—
– возвратного нерва	—	—
Травматичность хирургического вмешательства	2	1,62
Погрешности в соблюдении асептики и антисептики	—	—
Недостаточный гемостаз	1	0,81
Избыточная интрасегментарная дистракция	—	—
Недостаточная реконструкция сегментарного шейного сагиттального контура	2	1,62
Недоучет характера и степени разрушения элементов заднего опорного комплекса	1	0,81
<b>Всего</b>	<b>8</b>	<b>6,48</b>

дисфонии — в 18,9 %, повреждения пищевода — в 3,4 %, инфекционные осложнения — в 1 % случаев [12, 15, 17, 18, 21]. Американские исследователи [14] отметили такие осложнения со стороны донорской раны, как затруднения при движениях в 50,7 % случаев, расхождение краев раны — в 2,2 %, необходимость пролонгированного приема антибиотиков — в 7,5 %, боль в области донорской раны — в 21,6 % и связанная с этим длительная фармакотерапия боли — в 11,2 %, нарушение чувствительности в области раны — в 15,7 %, затруднения в процессе трудовой деятельности — в 9,7 % и снижение сексуальной активности — в 7,5 %. Другими группами исследователей описаны такие осложнения, как ослабление прочности костной ткани с развитием

нестабильности тазового кольца, грыжевые выпячивания, гематомы, косметические дефекты, переломы, формирование гетеротопических оссификатов, инфекционно-воспалительные процессы, повреждения нервных волокон [19]. Но, несмотря на достаточно большой объем информации по анализируемой тематике, в доступной научной литературе обобщенных и систематизированных данных об осложнениях и ошибках ПМС с применением ККГАТ и ЦП не обнаружено. По нашим данным, наибольшее количество осложнений относилось к типу 1 (11,38 %) и касалось в основном миграции винтов (4,05%) и дислокации конструкций (4,86 %), а также сопровождалось осложнениями типа 2 (4,87 %), которые были связаны с установленными

в межтеловом промежутке ККГАТ. Наименьшее количество осложнений регистрировали для типа 3 (3,24 %). Основные ошибки хирургического вмешательства были связаны с нарушением осевого положения ЦП во фронтальной плоскости (3,25 %), неправильным выбором размера или конфигурации металлоконструкций (3,25 %) и травматичностью хирургического вмешательства (1,62 %). В настоящее время они проанализированы и приняты во внимание, что позволяет улучшать результаты лечения.

## Выводы

Передний межтеловой спондилодез в хирургическом лечении свежих повреждений субаксиальных сегментов ШОП с применением ККГАТ из крыла подвздошной кости и ЦП эффективен для обеспечения образования межтелового костного блока на уровне стабилизации в 95,8 % случаев. Однако не все результаты лечения можно признать положительными вследствие различных осложнений, которые выявлены в 30,9 % случаев в анализируемой группе, что коррелирует с данными литературы. Проведенный анализ и систематизация таких осложнений свидетельствует, что наибольшее их количество связано с металлоконструкциями (11,38 %) и костными трансплантатами — типы 2 (4,87 %) и 5 (5,69 %). При анализе собственного опыта и данных из мировой практики выявлено, что ряд осложнений обусловлен интраоперационными ошибками и погрешностями в соблюдении методик декомпрессивно-стабилизирующих операций. Поэтому можно утверждать, что усовершенствование методики переднего межтелового аутокостнопластического металлоспондилодеза, а также тщательное соблюдение принципов стабилизации шейных ПДС и правил выполнения таких операций позволят избежать технических ошибок, сократить количество осложнений и улучшить результаты лечения пациентов.

## Список литературы

- Барыш А. Е. Современные принципы стабилизирующих операций при хирургическом лечении заболеваний и повреждений шейного отдела позвоночника: дис. ... д-ра мед. наук: 14.01.21 / Александр Евгеньевич Барыш. — Харьков, 2010. — 362 с.
- Ветрилэ С. Т. Хирургическое лечение повреждений шейного отдела позвоночника с применением первично-стабильной фиксации металлическими конструкциями / С. Т. Ветрилэ, А. И. Крупаткин, С. В. Юндин // Хирургия позвоночника. — 2006. — № 3. — С. 8–18.
- Матвеев А. Н. Комбинированный передний спондилодез в лечении травмы шейного отдела позвоночника / А. Н. Матвеев, Д. Л. Глухих // Хирургия позвоночника. — 2006. — № 3. — С. 24–28.
- Оперативное лечение осложненных повреждений шейного отдела позвоночника / Н. А. Корж, В. А. Радченко, А. Е. Барыш [и др.] // Повреждения позвоночника и спинного мозга / Н. Е. Полищук, Н. А. Корж, В. Я. Фищенко. — К.: Книга плюс, 2001. — С. 120–144.
- Рамих Э. А. Травма нижнего шейного отдела позвоночника: диагностика, классификация, лечение / Э. А. Рамих // Хирургия позвоночника. — 2005. — № 3. — С. 8–24.
- Рамих Э. А. Эволюция хирургии поврежденных позвоночника в комплексе восстановительного лечения / Э. А. Рамих // Хирургия позвоночника. — 2004. — № 1. — С. 85–92.
- Рерих В. В. Хирургическое лечение повреждений нижнешейного отдела позвоночника / В. В. Рерих, А. Д. Ластевский // Хирургия позвоночника. — 2007. — № 1. — С. 13–120.
- Adverse events associated with anterior cervical spine surgery / A. H. Daniels, K. D. Riew, J. U. Yoo [et al.] // J. Am. Acad. Orthop. Surg. — 2008. — Vol. 16 (12). — P. 729–738.
- Anterior cervical locking plate-related complications; prevention and treatment recommendations / X. Ning, Y. Wen, Y. Xiao-Jian [et al.] // International Orthopaedics. — 2008. — Vol. 32 (5). — P. 649–655.
- Clark C. R. The cervical spine / C. R. Clark. — 4<sup>th</sup> ed. — Philadelphia-Tokyo: Lippincott Williams & Wilkins, 2005. — 1250 p.
- Complications in spine surgery / R. Nasser, S. Yadla, M. G. Maltenfort [et al.] // J. Neurosurg. Spine. — 2010. — Vol. 13 (2). — P. 144–157, doi: 10.3171/2010.3.SPINE0936.
- Complications of multilevel anterior cervical fusion / Y.-H. Pan, C.-Y. Cheng, J.-F. Lin [et al.] // Tzu Chi Med J. — 2004. — Vol. 16 (2). — P. 79–84.
- Daffner S. D. Anterior cervical fusion: the role of anterior plating / S. D. Daffner, J. C. Wang // Instr. Course Lect. — 2009. — Vol. 58. — P. 689–698.
- Donor site morbidity after anterior iliac crest bone harvest for single-level anterior discectomy and fusion / J. S. Silber, D. G. Anderson, S. D. Daffner [et al.] // Spine. — 2003. — Vol. 28 (2). — P. 134–139.
- Donor site morbidity following iliac crest bone harvesting for cervical fusion: a comparison between minimally invasive and open techniques / R. Pollock, I. Alcelik, C. Bhatia [et al.] // Eur. Spine J. — 2008. — Vol. 17 (6). — P. 845–852, doi: 10.1007/s00586-008-0648-3.
- Epstein N. E. Iliac crest autograft versus alternative constructs for anterior cervical spine surgery / N. E. Epstein // Surg. Neurol. Int. — 2012. — Vol. 3, Suppl. 3. — P. S143–S156, doi: 10.4103/2152-7806.98575.
- Oesophageal perforation after anterior cervical surgery: management in four patients / H. Ardon, F. Van Calenberg, D. Van Raemdonck [et al.] // Acta Neurochir. — 2009. — Vol. 151 (4). — P. 297–302, doi: 10.1007/s00701-009-0241-5.
- Quale A. Infections associated with spinal implants / A. Quale // International Orthopaedics. — 2012. — Vol. 36 (2). — P. 451–456, doi: 10.1007/s00264-011-1408-2.
- Seiler J. G. Iliac crest autogenous bone grafting: donor site complications / J. G. Seiler, J. Johnson // J. South Orthop. Assoc. — 2000. — Vol. 9 (2). — P. 91–97.
- Successful surgical management of a delayed pharyngo-esophageal perforation after anterior cervical plating / D. Solerio, E. Ruffini, G. Gargiulo [et al.] // Eur. Spine J. — 2008. — Vol. 17, Suppl. 2. — P. S280–S284.
- Yue W.-M. Persistent swallowing and voice problems after anterior cervical discectomy and fusion with allograft and plating: a 5- to 11-year follow-up study / W.-M. Yue, W. Brodner, T. R. Highland // Eur. Spine J. — 2005. — Vol. 14. — P. 677–682.
- Zeidman S. M. Trends and complications in cervical spine surgery: 1989–1993 / S. M. Zeidman, T. B. Ducker, J. Raycroft // J. Spinal Disord. — 1997. — Vol. 10. — P. 523–526.

---

## COMPLICATIONS AND MISTAKES AFTER ANTERIOR CERVICAL INTERBODY FUSION WITH AUTOLOGOUS BONE GRAFTS

A. E. Barysh<sup>1</sup>, E. A. Fedoryna<sup>2</sup>

<sup>1</sup> SI «Sytenko Institute of Spine and Joints Pathology National Academy of Medical Sciences of Ukraine», Kharkiv

<sup>2</sup> Sklifosovskyi Poltava Regional Clinical Hospital. Ukraine

### ВНИМАНИЮ АВТОРОВ

В связи с тем, что журнал внесен в Перечень научных специализированных изданий, в которых могут публиковаться результаты диссертационных работ, обращаем ваше внимание на необходимость указывать на титульном листе статьи на трех языках (рус., укр., англ.) следующие сведения: 1) фамилию, имя, отчество; 2) название статьи; 3) официальное название учреждения и отдела (кафедры, лаборатории), в котором выполнена работа. Фамилия автора и учреждение, в котором он(она) работает, должны сопровождаться одним цифровым индексом.

Кроме того, на отдельном листе просим предоставить сведения о каждом из авторов: 1) фамилию, имя и отчество; 2) должность; 3) полный почтовый служебный адрес и e-mail; 4) номер служебного телефона и факса. Необходимо указать контактное лицо.

При подготовке статьи следует соблюдать публикуемые в журнале правила для авторов.