

УДК 616.741-092.9:599.323.452](045)

Структурні особливості багатороздільного м'яза щурів після транспедикулярної фіксації хребців за умов різної рухової активності

А. Г. Скіданов, Н. О. Ашукіна, З. М. Данищук, І. О. Батура, В. О. Радченко

ДУ «Інститут патології хребта та суглобів ім. проф. М. І. Ситенка НАМН України», Харків

Multifidus muscles located in the middle layer of paravertebral muscles provide support for the positioning of the spine, its rotation and extension movements. Changing in their structure with age, resulting in injuries or degenerative processes lead to their dysfunction. Objective: To investigate the structural features of the multifidus muscle (MM) in rats with different physical activity after the stabilization of the vertebral bodies $L_{IV}-L_V$. Methods: Experiments were performed on 20 laboratory rats (aged 5 months, weight from 430 to 500 g). The animals were divided into 4 groups: swam before and after (I), before (II) and after (III) surgery, did not swim (IV). The bodies of the adjacent vertebrae $L_{IV}-L_V$ were fixed with author pedicle construct. After 3 months after surgery with help of histology and histochemistry methods we studied MM structure at three levels – cranially ($L_{III}-L_{IV}$), at the level $L_{IV}-L_V$, and caudally (L_V-L_{VI}) from zone of surgery. Results: such changes in the structure of muscle fibers MM, as swelling, loss of cross striation and polygonal, replacing adipose tissue, and fibrous proliferation were identified. Manifestations of regeneration were associated with non-uniform density of nuclei. In rats of group II and III content of fat tissue was significantly increased, and in IV — fat and connective tissues compared to group I. Histochemical analysis revealed that the amount of type I muscle fibers in animals of group I was larger compared to the rats of group II to 2,7 % ($P > 0,05$), III — to 5,77 % ($P < 0,05$), IV — on 11,12 % ($P < 0,01$), indicating positive influence of motor activity (swimming regimen) on functional and adaptive properties of the muscle. Conclusion: minimal manifestations of destructive changes in muscle fibers of MM recorded in the group of animals with increased physiological activity (swimming before and after surgery), and the most expressed — with reduced one (did not swim). Key words: multifidus muscle, histology, lumbar spine, stabilization of the vertebrae, rats.

Многораздельные мышцы (m. multifidus), расположенные в среднем слое паравертебральных мышц, обеспечивают поддержку положения позвоночника, его ротационные и разгибательные движения. Изменение их структуры с возрастом, в результате травм или дегенеративных процессов приводит к нарушению функции. Цель: исследовать структурные особенности многораздельной мышцы (ММ) крыс с разной двигательной активностью после стабилизации тел позвонков $L_{IV}-L_V$. Методы: эксперименты выполнены на 20 лабораторных крысах (возраст 5 мес., масса от 430 до 500 г). Животных разделили на 4 группы: плавали до и после (I), до (II) и после (III) хирургического вмешательства, не плавали (IV). Тела смежных $L_{IV}-L_V$ позвонков фиксировали авторской транспедикулярной конструкцией. Через 3 мес. после операции с помощью методов гистологии и гистохимии изучали структуру ММ на трех уровнях — краниальнее ($L_{III}-L_{IV}$), на уровне ($L_{IV}-L_V$), и каудальнее (L_V-L_{VI}) зоны хирургического вмешательства. Результаты: выявлены изменения в структуре мышечных волокон ММ — набухание, потеря поперечной исчерченности и полигональности, замещение жировой тканью, разрастание фиброзной. Проявления регенерации были связаны с неравномерной плотностью ядер. У крыс II и III групп было достоверно повышено содержание жировой ткани, IV — жировой и соединительной по сравнению с показателями I группы. Гистохимический анализ показал, что количество мышечных волокон I типа у животных I группы было большим по сравнению с крысами II группы на 2,7 % ($P > 0,05$), III — на 5,77 % ($P < 0,05$), IV — на 11,12 % ($P < 0,01$), что свидетельствует о положительном влиянии двигательной активности (режима плавания) на функционально-адаптационные свойства мышцы. Вывод: минимальные проявления деструктивных изменений мышечных волокон ММ зафиксированы в группе животных с повышенной физиологической активностью (плавали до и после хирургического вмешательства), а наиболее выраженные — с пониженной (не плавали). Ключевые слова: многораздельная мышца, гистология, поясничный отдел позвоночника, стабилизация позвонков, крысы.

Ключові слова: багатороздільний м'яз, гістологія, поперековий відділ хребта, стабілізація хребців, щури

Вступ

Паравертебральні м'язи відіграють значну роль у забезпеченні механічної стабільності хребта, захищаючи його структури від руйнування внаслідок навантаження. Зміни паравертебральних м'язів з віком, у результаті травм або дегенеративних процесів неминуче призводять до порушення їх функції, що може супроводжуватись хронічним болем в поперековому відділі хребта [1, 2].

До паравертебральних м'язів у поперековому відділі хребта належать ті, які походять з дорсальних міотомів — багатороздільний (*m. multifidus*) та випрямляч хребта (*m. erector spinae*), і глибокі м'язи вентрального походження, зокрема, квадратний м'яз попереку (*m. quadratus lumborum*) [3, 4] та великий поперековий м'яз (*m. psoas major*) [5, 6]. Багатороздільний м'яз, розташований у середньому шарі паравертебральних м'язів, разом з випрямлячем хребта забезпечує підтримку положення хребта, його ротаційні та розгинальні рухи [7, 8].

Відповідно до загальноприйнятої гістохімічної класифікації в скелетних м'язах виділяють два основних типи волокон — I (повільні) і II (швидкі), які розрізняються особливостями макромолекулярної організації міозину і по-різному реагують на денервацію і зміну механічного навантаження. Встановлено, що в паравертебральних м'язах переважають волокна I типу, які відіграють важливу роль у підтримці постави. Причому в жінок волокон I типу більше, ніж у чоловіків, що обумовлює їх вищі адаптаційні можливості й меншу стомлюваність [9, 10].

За умов дегенеративних захворювань хребта отримані неоднозначні результати про розподіл волокон I і II типів у паравертебральних м'язах, що потребує подальшого вивчення.

Мета: дослідити структурні особливості багатороздільного м'яза щурів після стабілізації тіл хребців L_{IV}–L_V в умовах різної рухової активності.

Матеріал та методи

Експериментальне моделювання виконано на 20 лабораторних щурах (вік 5 міс., маса тіла від 430

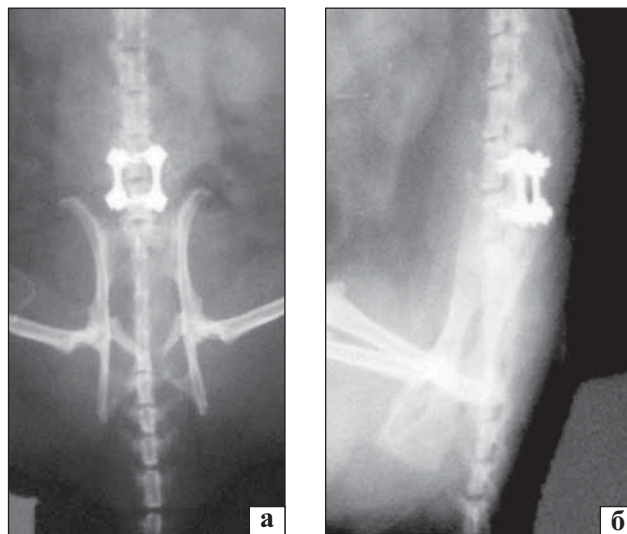


Рис. 1. Рентгенограми поперекового відділу хребта щурів безпосередньо після хірургічного втручання: пряма (а) та бокова (б) проекції

до 500 г) популяції експериментально-біологічної клініки ІПХС ім. проф. М. І. Ситенка. Тварин розділили на чотири групи, залежно від режиму рухової активності: плавали до та після хірургічного втручання (I), до (II), після (III) хірургічного втручання, не плавали (IV) (табл. 1).

Хірургічні втручання на тваринах виконували в умовах асептики під загальним знеболюванням (аміназин 10 мг/кг, кетамін 50 мг/кг). Операційне поле обробляли розчином йоду, поширено розтинали м'які тканини, виділяли задні відділи двох суміжних хребців, які тупим і гострим способом скелетували.

Далі в кожного щура моделювали порушення іннервації паравертебральних м'язів шляхом руйнування задньої гілки спинномозкового нерва біля основи поперечного відростка зліва. У тіла суміжних хребців транспедикулярно встановлювали гвинти, після чого виконували монтаж авторської конструкції на рівні L_{IV}–L_V (рис. 1). Під час операції проводили аутокісткову пластику: резектували задні відділи дуговідросткових суглобів для утворення місця введення гвинтів і декортикації,

Таблиця 1

Дизайн експерименту

Режим та кількість тварин до операції, n	Операція	Кількість тварин, які після операції	
		не плавали	плавали ¹⁾
Не плавали, n = 10	Двосторонній доступ з відсіканням багатороздільного м'яза від остистих відростків і заднього опорного комплексу та встановлення титанової транспедикулярної конструкції	5	5
Плавали, n = 10		5	5

Примітка. ¹⁾ режим плавання до хірургічного втручання використовували для покращення структурно-функціонального стану м'язів, а після нього — як фізіо-функціональну реабілітацію. Режим без плавання розглядали як гіподинамію, що виникає у щурів внаслідок зниженої фізичної активності через малі розміри кліток.

а тканини суглобових відростків залишали в рані. Після аплікації антибактеріального препарату рану пошарово зашивали [11, 12].

Щурів виводили з експерименту шляхом передозування ефіру через 3 міс. після операції. Схему експериментів затверджено комітетом з питань біоетики ІПХС ім. проф. М. І. Ситенка (протокол № 101 від 14 травня 2012 р.) згідно з правилами «Європейської конвенції про захист хребетних тварин, яких використовують в експериментальних та інших наукових цілях» та положеннями Закону України «Про захист тварин від жорстокого поводження» [13].

Для *гістологічного дослідження* у кожної тварини виділяли багатороздільний м'яз на трьох рівнях — краніальніше ($L_{III}-L_{IV}$), на рівні ($L_{IV}-L_V$), та каудальніше (L_V-L_{VI}) ділянки хірургічного втручання. Вибір м'яза для дослідження обумовлений його визначальною роллю в підтримці положення хребта та найвираженішими змінами в ньому в пацієнтів із поперековим болем [7–10]. Підготовку матеріалу для гістологічного дослідження виконували за рекомендаціями Д. С. Саркісова та Ю. Л. Перова [14]. Виготовлені гістологічні зрізи забарвлювали гематоксиліном Вейгерта та еозином. Із частини м'язів безпосередньо після виділення виготовляли зрізи на криостатному мікромомі для *гістохімічної реакції* типування м'язових волокон за активністю сукцинатдегідрогенази. На препаратах обчислювали відсоткове співвідношення швидких (II тип) та повільних (I тип) м'язових волокон [15]. Аналіз матеріалу проводили під світловим мікроскопом «Olympus VX-63» (Японія).

Морфометричні дослідження багатороздільного м'яза виконували за допомогою програмного забезпечення «CellSensDimension» ver.510 (Olympus Soft Imaging Solution GmbH, 2013) для мікроскопу «Olympus VX-63». Вимірювали середній діаметр м'язових волокон відповідно до описаних методик [16, 17]. Також обчислювали відносну площу жирової, сполучної та м'язової тканин.

Статистична обробка результатів. Для визначення значущості відмінностей між групами після виконання морфометричних досліджень використовували дисперсійний аналіз Краскела-Уолісса з наступними парними порівняннями із застосуванням тестів Манна-Уїтні та Вальда-Вольфовица та поправкою Бонферроні на множинність порівнянь. Обчислення проводили за довірчої імовірності 95 %.

Результати та їх обговорення

У процесі виконання мікроскопічного аналізу багатороздільного м'яза тварин, які **плавали до та**

після хірургічного втручання (I група), на рівні хірургічного втручання ($L_{IV}-L_V$) та краніальніше нього ($L_{III}-L_{IV}$), виявлені аналогічні структурні особливості: більшість м'язових волокон мала характерну для норми будову, зберігала полігональну форму на поперечних зрізах (рис. 2, а) та поперечну смугастість на поздовжніх. Видовжені ядра міоцитів рівномірно розташовувалися по периферії волокон. М'язові волокна, оточені перимізієм, щільно контактували одне з одним. Проте подекуди відмічали ознаки набряку, поодинокі набухлі м'язові волокна з гомогенною саркоплазмою та порушеною полігональністю, які містили сплюснені пікнотичні ядра. На окремих ділянках виявлено підвищену щільність ядер, що пов'язано з репаративними процесами.

На рівні L_V-L_{VI} (каудальніше місця операції) поряд з описаними структурними характеристиками спостерігали на деяких ділянках розширення перимізію через розволокнення та набряк сполучної тканини (рис. 2, б). У перимізії подекуди відмічали судини з потовщеними стінками, що свідчить про їх склерозування. Зафіксовано формування окремих осередків заміщення м'язових волокон жировою тканиною.

У тварин, які **плавали до хірургічного втручання (II група)**, під час гістологічного аналізу виявлено, що розташовані на рівні хірургічного втручання ($L_{IV}-L_V$) та краніальніше ($L_{III}-L_{IV}$) волокна багатороздільного м'яза з обох боків від хребта здебільшого характеризувалися збереженою полігональністю на поперечних зрізах (рис. 2, в) та поперечною смугастістю на поздовжніх. Місцями виявляли явища міжтканинного набряку, але структура м'яза, як і у тварин I групи, на більшій частині території відповідає нормі. У результаті виконання морфометричного аналізу не встановлено значущих відмінностей між мінімальним діаметром м'язових волокон на цьому рівні у тварин зазначених груп (табл. 2).

Однак спостерігали ділянки, де волокна мали вигляд набухлих, містили гомогенну саркоплазму та сплюснені ядра (рис. 2, г), що свідчить про перебіг дегенеративного процесу. Крім того, на відміну від щурів I групи між пучками м'язових волокон на всіх досліджуваних рівнях спостерігали розростання пухкої волокнистої сполучної тканини в перимізії, яке було вираженішим на рівні операції. У перимізії відмічали судини з потовщеними стінками, що може обумовлювати порушення кровопостачання м'яза.

Після морфометричного аналізу (табл. 3) виявлено значуще збільшення площі фіброзної тканини лише на рівні операції порівняно з щурами I групи

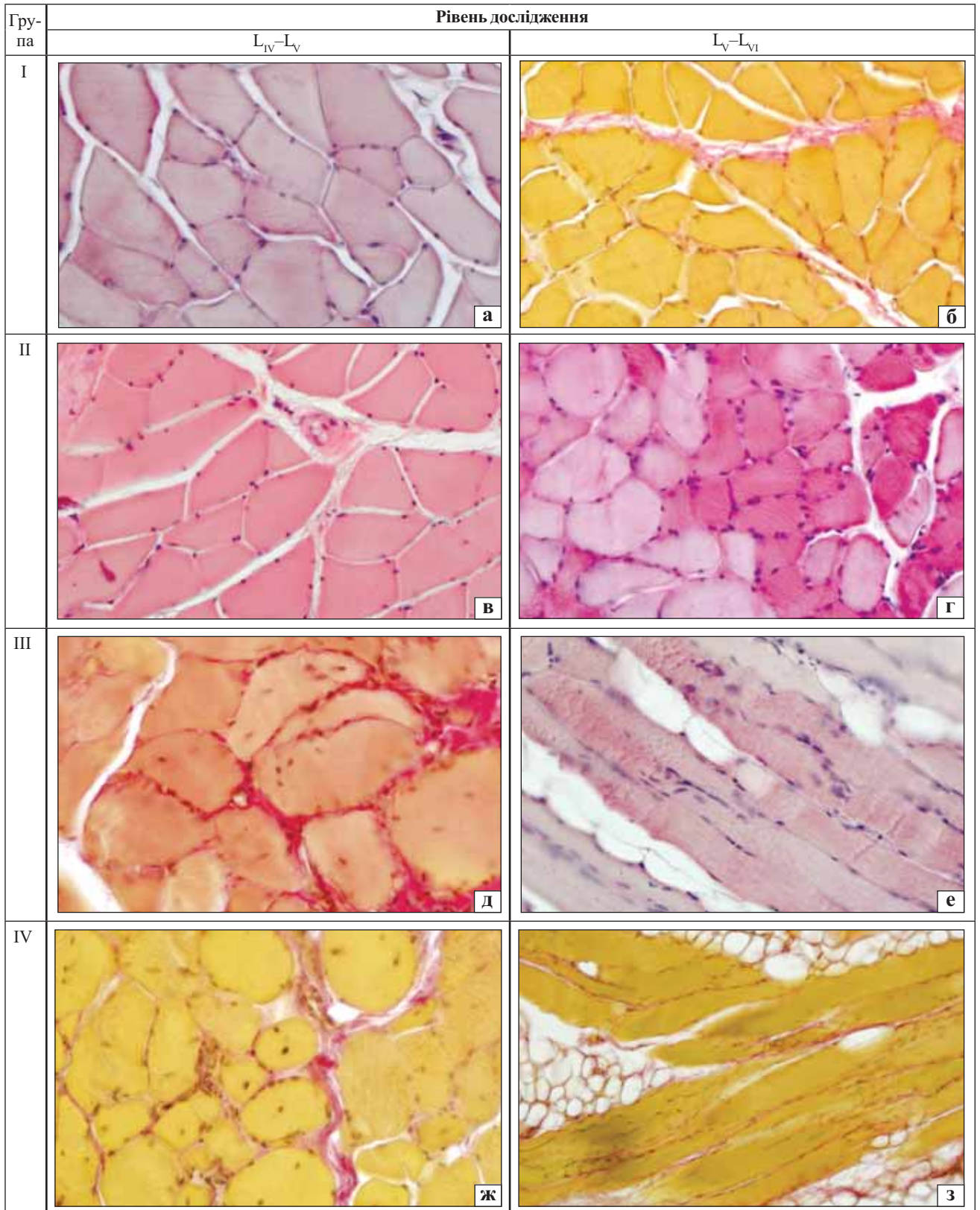


Рис. 2. Мікрофото фрагментів *m. multifidus* щурів на різних рівнях дослідження залежно від їх фізичної активності: а, б) характерна для норми будова м'язових волокон. Гематоксилін та еозин. Зб. 400; в, г) розростання сполучної тканини, втрата полігональної форми м'язових волокон, міграція ядер. Пікрофуксин за Ван-Гізоном. Зб. 400; д) розволокнення та набряк сполучної тканини перимізію. Гематоксилін та еозин. Зб. 400; е) м'язові волокна зі збереженою полігональністю поряд із набухлими. Гематоксилін та еозин. Зб. 400; ж) нерівномірність щільності ядер, гомогенізація саркоплазми, жирова тканина. Гематоксилін та еозин. Зб. 400; з) нерівномірні за товщиною м'язові волокна. Висока щільність ядер. На ділянках жирова дистрофія. Пікрофуксин за Ван-Гізоном. Зб. 200

Таблиця 2

Морфометричні показники діаметра м'язових волокон щурів залежно від їх рухової активності

Ділянка дослідження	Середній діаметр м'язових волокон (мкм) у групах тварин			
	I	II	III	IV
L _{III} -L _{IV}	35,17 ± 1,01	32,59 ± 1,00	30,15 ± 0,61	27,44 ± 1,31 ^{1), 2)}
L _{IV} -L _V	31,07 ± 0,88	46,74 ± 1,85 ¹⁾	33,98 ± 0,64 ²⁾	42,22 ± 0,77 ^{1), 3)}
L _V -L _{VI}	38,67 ± 0,97	32,92 ± 0,58 ¹⁾	37,75 ± 0,97 ²⁾	46,33 ± 1,79 ^{1), 2), 3)}

Примітка. Вірогідні відмінності порівняно: ¹⁾ — з I групою щурів, ²⁾ — з II, ³⁾ — з III.

(Kruskal-Wallis H (3, 41) = 11,6533, p = 0,0087; множинних порівнянь p = 0,01326). Також на рівнях L_{IV}-L_V та L_V-L_{VI} виявлені осередки, де жирова тканина заміщувала м'язові волокна, площа яких перевищувала показники у тварин I групи.

Репаративні процеси були пов'язані з гіперплазією ядер, які в таких ділянках були видовженими, овальної форми, гіпохромними.

У тварин, які **плавали після операції (III група)**, виявлені зміни багатороздільного м'яза, аналогічні до встановлених у щурів II групи. Проте деструктивні зміни були більшими, особливо на рівні хірургічного втручання (L_{IV}-L_V) та каудальніше (L_V-L_{VI}). Зокрема, сполучна тканина розросталася не лише в перимізії, а й в ендомізії. Серед м'язових волокон траплялися такі, в яких ядра мігрували з периферії до центру, що також відображує їх деструкцію (рис. 2, д).

Каудальніше рівня хірургічного втручання (L_V-L_{VI}) спостерігали дистрофічні зміни: потоншення та розщеплення м'язових волокон, їх заміщення жировою тканиною. Однак поряд з цим відмічали ознаки репарації, про що свідчила підвищена щільність ядер на окремих ділянках м'язових волокон (рис. 2, е).

Обчислення отриманих морфометричних показників із застосуванням тесту Вальда-Вольфовиця з поправкою Бонферроні на множинність порівнянь показує значущі відмінності вмісту жирової тканини порівняно з I групою тварин (W-W Z = -2,721, p = 0,0065) (табл. 3).

У процесі гістологічного аналізу багатороздільного м'яза тварин, які **не плавали (IV група)**, на рівні хірургічного втручання (L_{IV}-L_V) та краніальніше (L_{III}-L_{IV}) спостерігали значну кількість м'язових волокон з нерівномірно забарвленою саркоплазмою, ознаками деструктивних змін, які проявлялися набуханням волокон, гомогенізацією саркоплазми. На поперечних зрізах відмічено втрату полігональної форми м'язових волокон. У набухлих волокнах здебільшого ядра розташовувалися в центрі, що відображує перебіг деструктивних процесів (рис. 2, ж). Поперечну смугастість виявляли на поздовжніх зрізах в поодиноких волокнах. Дегенеративні порушення також були пов'язані

з наявністю окремих волокон з ознаками воскоподібного некрозу.

Спостерігали атрофічні зміни м'язових волокон, які проявлялися їх потоншенням та поздовжнім розшаруванням, що за Т. П. Виноградовою [18] може бути пов'язано з перебудовою м'язової тканини внаслідок зниженої функції. Морфометричний аналіз (табл. 2) виявив вірогідне зменшення в 1,28 раза середнього діаметру м'язових волокон краніальніше місця операції у тварин цієї серії порівняно зі щурами, які плавали до та після операції.

На значних ділянках відмічено заміщення м'язових волокон жировою тканиною, що свідчить про жирову дистрофію (рис. 2, з). Встановлено розростання сполучної тканини та набряк ендомізії.

У результаті обчислення отриманих морфометричних показників із застосуванням тесту Манна-Уїтні та критерію Краскала-Уолліса встановлено значущі відмінності кількості сполучної тканини порівняно з тваринами I групи (Kruskal-Wallis H (3, 116) = 8,0873, p = 0,0442; M-U U = 996, Z = -2,605, p = 0,0082) (табл. 3).

На рівні каудальніше хірургічного втручання L_V-L_{VI} описані дегенеративно-дистрофічні зміни в багатороздільному м'язі були більш вираженими: поперечну смугастість майже не виявляли, переважали набухлі волокна з втраченою полігональністю. Середній діаметр м'язових волокон на цьому рівні був вірогідно збільшеним в 1,2 раза порівняно з тваринами, які плавали до та після операції; в 1,4 раза — з тими, що плавали до операції; в 1,22 раза — з тими, що плавали після операції (табл. 2).

Преважна більшість ядер знаходилась у стані пікнозу, однак виявляли м'язові волокна, які характеризувалися підвищеною щільністю великих гіпохромних ядер, що свідчить про регенераторні процеси.

Після гістохімічного визначення активності сукцинатдегідрогенази оцінили тип м'язових волокон і встановили переважання волокон I типу в багатороздільному м'язі на всіх досліджуваних рівнях та у всіх групах тварин (табл. 3), що співпадає з результатами N. Mazis і співавт. [2]. Автори під час дослідження багатороздільного м'яза здорових

Таблиця 3

Морфометричні показники площин тканин у м'язах щурів залежно від їх рухової активності (%)

Ділянка дослідження	Тканини	Морфометричні показники площин тканин (%) у м'язах щурів досліджуваних груп			
		I	II	III	IV
L _{III} -L _{IV}	м'язова	94,97 ± 2,01	89,23 ± 2,43	94,38 ± 1,96	95,85 ± 1,02
	сполучна	3,38 ± 1,83	4,77 ± 2,72	3,36 ± 1,93	9,35 ± 4,21
	жирова	1,76 ± 1,06	6,97 ± 1,53 ¹⁾	2,25 ± 0,59	4,15 ± 1,02
L _{IV} -L _V	м'язова	94,71 ± 1,17	93,18 ± 1,31	89,59 ± 2,96	95,42 ± 0,75
	сполучна	2,30 ± 0,75 ²⁾	2,10 ± 1,09	6,09 ± 2,17 ¹⁾	7,96 ± 2,35
	жирова	3,02 ± 0,89	5,02 ± 0,99	4,42 ± 1,03	4,58 ± 0,75
L _V -L _{VI}	м'язова	93,74 ± 2,38	97,48 ± 1,78	92,39 ± 2,53	95,21 ± 1,63
	сполучна	2,94 ± 1,24	0,00 ± 0,00 ²⁾	1,29 ± 1,29	3,47 ± 2,17
	жирова	3,32 ± 1,69	2,52 ± 1,78	5,77 ± 2,10	4,79 ± 1,63

Примітка. Вірогідні відмінності порівняно: ¹⁾ — з I групою тварин, ²⁾ — з III.

Таблиця 4

Розподіл типів м'язових волокон у м'язах щурів залежно від їх рухової активності (%)

Тип м'язових волокон	Розподіл типів м'язових волокон (%) у м'язах щурів різних груп			
	I	II	III	IV
I тип	69,75 ± 1,92	67,06 ± 1,45	63,99 ± 1,3 ¹⁾	58,64 ± 2,17 ^{1), 2)}
II тип	30,25 ± 1,92	32,94 ± 1,45	36,01 ± 1,3 ^{1), 2)}	42,13 ± 2,12 ^{1), 2), 3)}

Примітка. Вірогідні відмінності порівняно: ¹⁾ — з тваринами I групи, ²⁾ — II, ³⁾ — III.

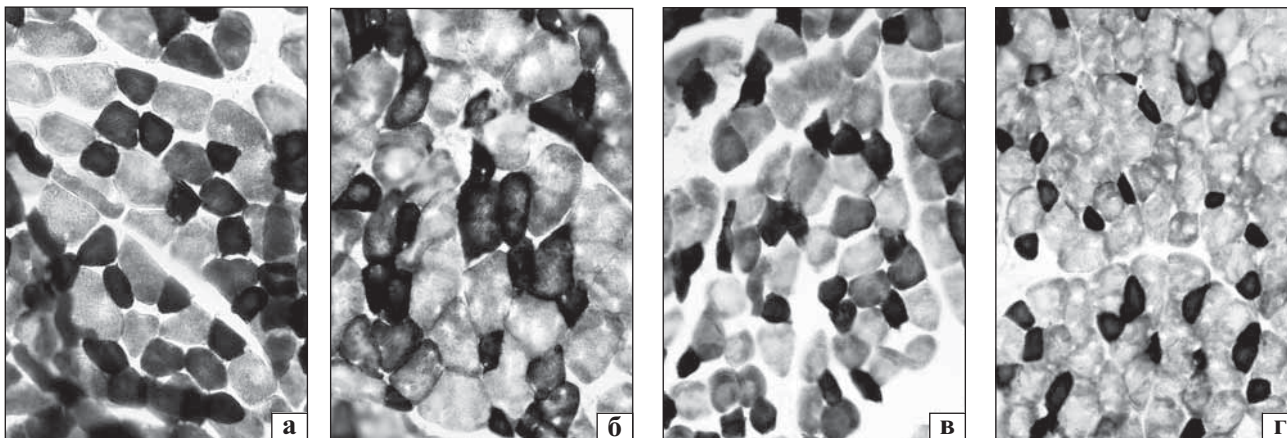


Рис. 3. Мікрофото. Розподіл волокон I (повільні, темні) та II (швидкі, світлі) типу у тварин I (а), II (б), III (в) та IV (г) груп. Типування м'язових волокон за активністю СДГ. Зб. 400

добровольців встановили вірогідно більшу кількість волокон I типу порівняно із II типом.

При цьому виявлено незначуще збільшення (на 2,7 %, $p > 0,05$) кількості волокон I типу у тварин, які плавали до та після операції, порівняно зі щурами, які плавали до операції (рис. 3), та вірогідне — порівняно з тими, що плавали після операції (на 5,77 %, $P < 0,05$) або не плавали зовсім (на 11,12 %, $P < 0,01$) (табл. 4). М'язові волокна I типу відіграють важливу роль у підтримці фізіологічного стану хребта, а збільшення їх кількості у тварин з підвищеною фізичною активністю свідчить про підвищення адаптаційних можливостей та меншу стомлюваність [9, 10].

У тварин IV групи кількість м'язових волокон I типу була меншою порівняно зі всіма іншими

групами: з I — на 11,12 % ($P < 0,01$), II — на 8,42 % ($P < 0,01$), III — на 5,35 % ($P > 0,05$). На думку С. Demoulin та N. Mazis [9, 10], це може бути пов'язано з конверсією волокон I типу в II за умов гіподинамії та призводити до прискореної стомлюваності під час тривалого скорочення паравертебральних м'язів. Крім того, вказані волокна у тварин IV серії характеризувалися різною формою та розміром на поперечних зрізах: серед них виявляли округлі набухлі волокна збільшеного діаметру та дрібні волокна кутастої форми, що відображує перебіг дистрофічних процесів (рис. 2).

Висновки

У результаті морфологічного аналізу багатозрідного м'яза в експериментальних тварин

через 3 міс. після стабілізації тіл хребців $L_{IV}-L_V$ з використанням авторської конструкції встановлено, що відбувається адаптаційно-компенсаторна перебудова м'язових волокон, яка проявляється їх набуханням, втратою поперечної смугастості та полігональності, заміщенням жировою тканиною, розростанням фіброзної тканини та ознаками регенерації у вигляді нерівномірної щільності ядер. Мінімальні прояви деструктивних змін м'язових волокон зафіксовані в групі тварин з підвищеною (плавали до та після хірургічного втручання), а найбільші — зі зниженою (не плавали) фізіологічною активністю.

Гістохімічний аналіз багатороздільного м'яза показав, що кількість м'язових волокон I типу у тварин, які плавали до та після операції, була більшою порівняно зі щурами, які плавали до операції на 2,7% ($p > 0,05$), плавали після операції — на 5,77% ($p < 0,05$), не плавали — на 11,12% ($p < 0,01$), що свідчить про позитивний вплив рухової активності (режиму плавання) на функціонально-адаптаційні властивості м'яза.

Встановлено, що у тварин, які не плавали (IV група) кількість м'язових волокон I типу була меншою порівняно зі всіма іншими групами: з I — на 11,12% ($p < 0,01$), II — на 8,42% ($p < 0,01$), III — на 5,35% ($p > 0,05$), що відображає конверсію волокон I типу в II за умов зниженої рухової активності.

Список літератури

- Chronic low back pain-associated paraspinal muscle dysfunction is not the result of a constitutionally determined «adverse» fiber-type composition / K. Crossman, M. Mahon, P. J. Watson [et al.] // *Spine*. — 2004. — Vol. 29, № 6. — P. 628–634.
- Body composition, endurance, strength, cross-sectional area, and density of MM Erector Spinae in men with and without low back pain / G. Hultman, M. Nordin, H. Saraste [et al.] // *J. Spinal Dis.* — 1993. — Vol. 6. — P. 114–123.
- Анатомія человека / М. Г. Привес, Н. К. Лысенков, В. И. Бушкович. — 9-е изд., перераб. и дополн. — М.: Медицина, 1985. — 672 с.
- Rissanen A. Back muscles and intensive rehabilitation on patients with chronic low back pain. Effects on back muscle structure and function and patient disability: diss. / A. Rissanen. — Jyvaskyla: University of Jyvaskyla, 2004. — 90 p.
- Fibre type composition of the human psoas major muscle with regard to the level of its origin / J. Arbanas, G. S. Klasan, M. Nikolic [et al.] // *J. Anat.* — 2009. — Vol. 215. — P. 636–641, doi: 10.1111/j.1469-7580.2009.01155.x.
- Regional myosin heavy chains distribution in selected paraspinal muscles / G. J. Regev, C. W. Kim, B. E. Thacker [et al.] // *Spine*. — 2010. — Vol. 35 (13). — P. 1265–1270, doi: 10.1097/BRS.0b013e3181bfcd98.
- Lumbar muscles: Structure and function / H. Kalimo, J. Rantanen, T. Viljanen [et al.] // *Ann. Med.* — 1989. — Vol. 21. — P. 353–359.
- Dofferhof A. S. M. The stabilising function of the mm. iliocostales and the mm. multifidi during walking / A. S. M. Dofferhof, P. Vink // *J. Anat.* — 1985. — Vol. 140. — P. 329–336.
- The effect of different physical activity levels on muscle fiber size and type distribution of lumbar multifidus. A biopsy study on low back pain patient groups and healthy control subjects / N. Mazis, D. J. Papachristou, P. Tyllanakis [et al.] // *Eur. J. Phys. Rehabil. Med.* — 2009. — Vol. 45. — P. 459–467.
- Demoulin C. Spinal muscle evaluation in healthy individuals and low-back-pain patients a literature review / C. Demoulin, J. M. Clielaard, M. Vanderthommen // *Joint Bone Spine*. — 2007. — Vol. 74, № 1. — P. 9–13.
- Модельовання фіксації хребців з використанням транспедиккулярних конструкцій на поперековому відділі хребта шурів / В. О. Радченко, А. Г. Скіданов, Г. В. Іванов [та ін.] // Ортопедия, травматология и протезирование. — 2014. — № 3. — С. 86–89, doi: <http://dx.doi.org/10.15674/0030-59872014386-89>.
- Пат. 94502 Україна. МПК А61В 17/56 (2006.01). Спосіб експериментального міжтілового спондилезу у тварин / Радченко В. О. Скіданов А. Г., Іванов Г. В., Стещенко В. М.; заявник та патентовласник ДУ «Інститут патології хребта та суглобів ім. проф. М. І. Ситенка НАМН України». — № u201407005; заявл. 23.06.2014; опубл. 10.11.2014, Бюл. № 21.
- Європейська конвенція про захист хребетних тварин, що використовуються для дослідних та інших наукових цілей. Страсбург, 18 березня 1986 року: офіційний переклад [Електронний ресурс] / Верховна Рада України. — Офіц. веб-сайт. — (Міжнародний документ Ради Європи). — Режим доступу до документу (URL): http://zakon.rada.gov.ua/cgi-bin/laws/main.cgi?nreg=994_137.
- Саркісов Д. С. Мікроскопіческая техника / Д. С. Саркісов, Ю. Л. Перов. — М.: Медицина, 1996. — 542 с.
- Лилли Р. Патогистологическая техника и практическая гистохимия / Р. Лилли. — М.: Мир, 1969. — 646 с.
- Muscle fibre size and type distribution in thoracic and lumbar regions of erector spinae in healthy subjects without low back pain: normal values and sex differences / A. F. Mannion, G. A. Dumas, R. G. Cooper [et al.] // *J. Anat.* — 1997. — Vol. 190. — P. 505–513.
- Histologic and electrophysiological changes of the paraspinal muscle after spinal fusion. An experimental study / Y. Hu, H. B. Leung, W. W. Lu, K. D. K Luk // *Spine*. — 2008. — Vol. 33, № 13. — P. 1418–1422, doi: 10.1097/BRS.0b013e3181753bea.
- Руководство по патологической анатомии / Ред. Т. П. Виноградова. — М.: Медгиз, 1962. — Т. 6. — 518 с.

<http://dx.doi.org/10.15674/0030-59872015285-91>

Стаття надійшла до редакції 25.03.2015

STRUCTURAL FEATURES MULTIFIDUS MUSCLE OF RATS AFTER TRANSPEDICULAR FIXATION OF VERTEBRAE BY VARIOUS CONDITIONS OF PHYSICAL ACTIVITY

A. G. Skidanov, N. O. Ashukina, Z. M. Danishchuk, I. O. Batura, V. O. Radchenko

SI «Sytenko Institute of Spine and Joint Pathology National Academy of Medical Science of Ukraine», Kharkiv