

УДК 616.728.4-001.5-089.844(045)

Хирургическое и функциональное ремоделирование суставной поверхности большеберцовой кости при переломах pilon

И. Г. Бэц¹, И. В. Стойко²

¹ГУ «Институт патологии позвоночника и суставов им. проф. М. И. Ситенко НАМН Украины», Харьков

²КУЗ «Харьковская городская многопрофильная больница № 18». Украина

Results of treatment of pilon fractures largely depend on the quality of restoration (remodeling) of the tibial articular surface. The most difficult are destructive (impresive) intraarticular fractures of types B and C in which in surgical treatment they traditionally use technologies of open reposition and internal plate fixation together with bone autoplasty or using of artificial materials. These operations are very dangerous because of complications and severe to foreseeing about loss of articular surface and reducing the risk of osteoarthritis. Objective: To assess the remodeling of the tibial articular surface after pilon fractures with help of physiological surgical technique and early functional treatment. Methods: We analyzed the results of treatment in 22 patients with fractures type B (10) and type C (12). All patients were treated with help of original technique of surgical remodeling based on the use of distractive ligamentotaxis by means of unilateral rod devices in combination with elements of reposition osteosynthesis. Conditions for early functional treatment (prevention of secondary displacements) are provided by means of functional orthoses proposed by authors and made of plastic materials. Results: in 64% cases it was possible anatomically to reconstruct the tibial articular surface by means of distraction ligamentotaxis. In 36 % cases when the articular surface after surgery was partly restored we administered an early functional treatment. Conclusion: The tactics of treatment in cases of pilon damages when using physiological methods of surgical reposition and fixation of fragments combined with early functional treatment allows in the most patients for remodeling the tibial articular surface. Key words: pilon damages, distraction ligamentotaxis, surgical and functional remodeling, articular surface, tibia.

Результати лікування переломів pilon значною мірою залежать від якості відновлення (ремоделювання) суглобової поверхні великогомілкової кістки. Найскладнішими є деструктивні (імпресійні) внутрішньосуглобові переломи типів B і C, за яких у хірургічному лікуванні традиційно використовують технології відкритої репозиції та накісткового остеосинтезу разом із кістковою аутопластиком або застосуванням штучних матеріалів. Ці операції дуже небезпечні через ускладнення і важко прогнозуються щодо втраченої суглобової поверхні та зниження ризику розвитку артрозу. Мета: оцінити ремоделювання суглобової поверхні великогомілкової кістки після лікування переломів pilon за допомогою фізіологічної хірургічної технології та раннього функціонального лікування. Методи: проаналізовані результати лікування 22 пацієнтів — з переломами типу B (10) та C (12). Усіх пацієнтів пролікували з використанням авторської технології хірургічного ремоделювання, заснованій на застосуванні дистракційного лігаментотаксису за допомогою стрижневих однобічних апаратів у комбінації з елементами репозиційного остеосинтезу. Умови раннього функціонального лікування (запобігання вторинним зміщенням) забезпечуються запропонованими авторами функціональними ортезами, виготовленими з пластичних матеріалів. Результати: у 64 % випадків вдалося анатомічно реконструювати суглобову поверхню великогомілкової кістки шляхом дистракційного лігаментотаксису. У 36 %, коли суглобова поверхня після хірургічного втручання була відновлена частково, призначали раннє функціональне лікування. Висновок: тактика лікування ушкоджень pilon, коли застосовують фізіологічні методи хірургічної репозиції та фіксації відламків у поєднанні з раннім функціональним лікуванням, дає змогу в більшості пацієнтів ремоделювати суглобову поверхню великогомілкової кістки. Ключові слова: ушкодження pilon, дистракційний лігаментотаксис, хірургічне й функціональне ремоделювання, суглобова поверхня, великогомілкова кістка.

Ключевые слова: повреждения pilon, дистракционный лигаментотаксис, хирургическое и функциональное ремоделирование, суставная поверхность, большеберцовая кость

Введение

Проблема лечения переломов pilon остается актуальной, поскольку результаты лечения еще далеки от желаемого уровня [1].

Специалисты по лечению повреждений дистального метафиза голени [2] выделяют три основных задачи, которые должны решаться одновременно — восстановление опорности сегмента, конгруэнтности суставной поверхности большеберцовой кости и функции голеностопного сустава (достигается при условии выполнения двух первых задач).

Хирургическое восстановление анатомии суставной поверхности большеберцовой кости является сложной проблемой, поскольку традиционно связано с выполнением травматичных и рискованных хирургических вмешательств открытой реконструкции. Несмотря на весьма значительное количество осложнений [1], определились так называемые «стандартные» подходы, заключающиеся в открытой хирургической реконструкции суставной поверхности (допустимый промежуток между отломками не более 2 мм, ступенька не более 1 мм). Возникает вопрос, как поступать в тех случаях, когда в результате импрессионной деструкции промежуток между фрагментами суставной поверхности превышает «стандартные» 2 мм. К тому же мы, стараясь достичь «стандарта», девитализируем отломки, жизнеспособность которых и без того занижена.

Следовательно, весьма вероятны ситуации, когда объект подлежит лишь частичному восстановлению. Но всегда ли следует стремиться к его полному восстановлению любой ценой?

В этой связи представляют интерес разработки ученых [3–5], которые доказали, что костно-хрящевой дефект суставной поверхности быстро заполняется регенератом из соединительной ткани, волокнистого и гиалиноподобного хряща. При условии ранней функции поврежденного сустава (от 3 до 6 недель от момента травмы) создаются условия для ремоделирования суставной поверхности, хотя восстановление полноценного гиалинового хряща не происходит. Это один из вариантов механической индукции дифференциации тканей путем раздражения. Если же продлить сроки иммобилизации поврежденного сустава, то происходит его фибротизация.

Учитывая необходимость раннего функционального лечения, следует уточнить, какой смысл может содержать это понятие. Представители школы АО [6] рекомендуют при повреждениях pilon начинать движения в голеностопном суставе и дозированной нагрузки лишь по прошествии 4 недель, постепенно увеличивая ее в течение последующих

1–2 мес. В более поздних изданиях руководства АО детально описывается, что функциональное лечение начинается сразу после операции с мероприятий по профилактике эквинусной установки стопы, с 5–7-го дня после удаления дренажей начинают вертикальную нагрузку весом 10–15 кг, со 2–3-й недели при уменьшении отека ее наращивают и к 8–10-й неделе доводят до номинальной нагрузки весом тела, сроки при этом зависят от качества реконструкции и фиксации, готовности пациента, а в наиболее сложных случаях полная нагрузка возможна лишь после 4–6 мес. и более [7]. Одновременно можно встретить рекомендации [8–10] продолжать иммобилизацию сегмента и обездвиживать голеностопный сустав до 8–17 недель.

Таким образом, формальное декларирование необходимости раннего функционального лечения может нести разное смысловое содержание.

Цель работы: рентгенологическая оценка ремоделирования суставной поверхности большеберцовой кости при переломах pilon с помощью физиологической хирургической технологии и раннего функционального лечения.

Материал и методы

В лаборатории биомеханики ИППС им. проф. М. И. Ситенко проведены исследования фиксирующих свойств двух типов односторонних стержневых аппаратов и установлена их адекватность задачам лечебной иммобилизации при переломах pilon. Эти аппараты использовали в технологии хирургического лечения для дистракционного лигаментотаксиса. Их репозирующие возможности по показаниям дополнялись малоинвазивными приемами репозиционного остеосинтеза, что при взвешенном тактическом подходе позволяет выполнить физиологичную малотравматичную репозицию и фиксацию отломков [11, 12].

Поскольку существующие методы хирургической фиксации отломков pilon не могут гарантировать обеспечение профилактики вторичных смещений при раннем функциональном лечении, в лаборатории разработаны средства функционального ортезирования на основе полимерных материалов Softcast/Scotchcast [13, 14].

Работа основана на анализе результатов лечения 22 пациентов по данным рентгенографии, среди которых было 10 больных с частично внутрисуставными переломами типа В и 12 больных с полностью внутрисуставными переломами типа С (по классификации АО).

Всем пациентам проведено хирургическое лечение по предложенной технологии. Фиксация

отломков pilon при помощи стержневых аппаратов продолжалась до 6 недель после операции, затем аппараты демонтировали, накладывали функциональные ортезы и начинали реабилитационное лечение.

Результаты и их обсуждение

При оценке результатов интраоперационной репозиции отломков pilon у 22 пациентов с переломами типа В и С установлено, что при крупнооскольчатых переломах типа В1, В2, С1 (12 наблюдений) в 10 случаях удалось полностью реконструировать суставную поверхность большеберцовой кости.

При внутрисуставных переломах с элементами импрессии типа В3, С2, С3 (10 наблюдений) в 4 случаях удалось достичь анатомического реконструирования суставной поверхности. В 6 случаях анатомия суставной поверхности восстановлена лишь частично с правильными осевыми взаимоотношениями дистального метаэпифиза голени и стопы, но с остаточными смещениями фрагментов суставной поверхности большеберцовой кости в виде их расхождения по ширине (2–3 мм) или образованием ступеньки суставной поверхности высотой 2–3 мм.

В процессе функционального лечения в ортезах Softcast/Scotchcast проводили рентгенологический мониторинг голеностопного сустава, что было возможно благодаря рентгенопрозрачности использованных материалов. При этом в динамике наблюдения замечены изменения, которые мы определили как функциональное ремоделирование суставной поверхности большеберцовой кости.

Клинический пример 1

Пациентка Ш., 58 лет, поступила с повреждением 43С3ІС1МТ1NVIС (рис. 1, а).

На вторые сутки после травмы выполнен дистракционный остеосинтез дистального метаэпи-

физа голени при помощи стержневого аппарата (рис. 1, б).

Спустя 9 недель после операции на рентгенограмме ступенька суставной поверхности не определялась (рис. 1, в), выявлен срастающийся (в процессе костной перестройки) перелом дистального метаэпифиза голени и умеренные проявления артроза.

Клинический пример 2

Пациент К., 31 год, поступил с повреждением 43В1ІС3МТ1NVIС (рис. 2, а).

На вторые сутки после травмы пациенту выполнен дистракционный остеосинтез дистального метаэпифиза голени в комбинации с накостным остеосинтезом малоберцовой кости и репозиционным остеосинтезом отломков большеберцовой кости в метадиафизарной зоне. После операции отмечено, что ремоделирование суставной поверхности большеберцовой кости удалось частично — видна ступенька суставной поверхности в латеральном отделе (рис. 2, б).

Через 1,5 года после травмы выявлено, что суставная поверхность большеберцовой кости ремоделирована, рентгенологические признаки артроза отсутствуют (рис. 2, в).

Выводы

Первичные результаты хирургического лечения повреждений pilon по предложенной технологии позволяют утверждать, что при переломах типа В и С в 64 % случаев путем дистракционного лигаментотаксиса удалось анатомично реконструировать суставную поверхность большеберцовой кости. При этом не применяли травматичных и опасных операций открытой репозиции, неукоснительно соблюдая принципы биологического остеосинтеза.

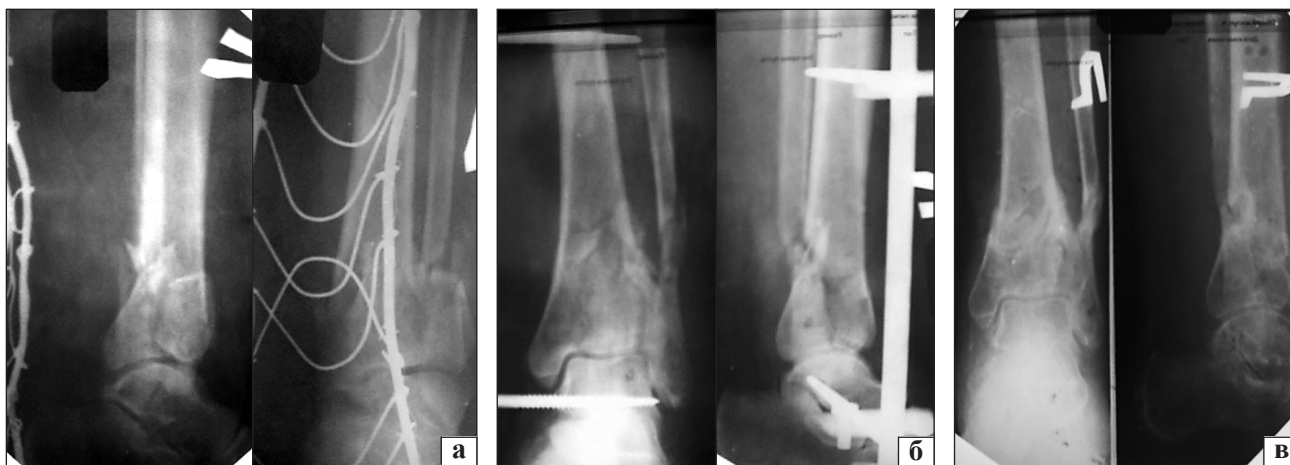

Рис. 1. Рентгенограммы пациентки Ш.: а) до лечения; б) после операции: сопоставление отломков дистального эпифиза относительно удовлетворительное, в профильной проекции видна ступенька суставной поверхности высотой около 3мм; в) через 9 недель после операции

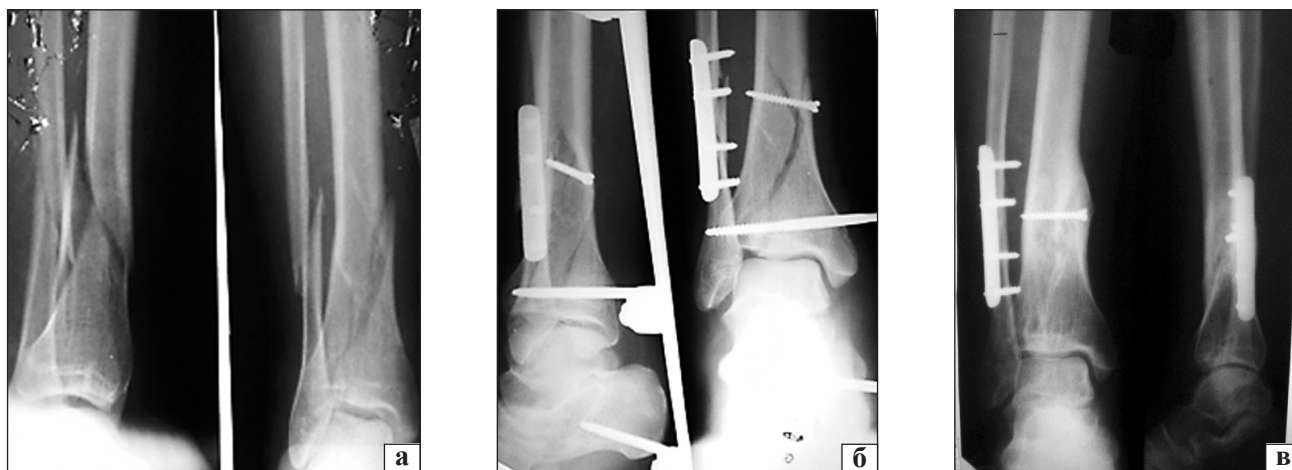


Рис. 2. Рентгенограммы пациента К., 31 год: а) до лечения; б) после операции; в) через 18 мес. после травмы

В 36 % случаев, когда хирургическое лечение не привело к полному восстановлению суставной поверхности большеберцовой кости, ее ремоделирование осуществляли путем раннего (не позднее 6 недель с момента травмы) функционального лечения, с использованием функционального ортезирования.

Список литературы

1. Interarticular «pilon» fractures of the tibia / D. L. Helfet, Koval K., J. Pappas [et al.] // Clin. Orthop. Relat Res. — 1994. — Vol. 298. — P. 221–228.
2. Тяжелов А. А. Острые повреждения голеностопного сустава / А. А. Тяжелов, Л. Д. Гончарова. — Харьков–Донецк, 2012. — С. 174–177.
3. Хрящ / В. Н. Павлова, Т. Н. Копьева, Л. И. Слущкий [и др.] — М.: Медицина, 1988. — 320 с.
4. Evidence for insufficient chondrocytic differentiation during repair of full-thickness defects of articular cartilage / M. Metsaranta, U. M. Kujala, L. Pelliniemi [et al.] // Matrix. Biol. — 1996. — Vol. 15b, № 1. — P. 39–47.
5. Mitchell N. The resurfacing of adult rabbit articular cartilage by multiple perforations through the subchondral bone / N. Mitchell, N. Shepard // J. Bone Joint Surg. Am. — 1976. — Vol. 58. — P. 230–233.
6. Muller M. E. Manual of internal fixation / M. E. Muller, M. Allgover, R. Schneider. — New York, London. — 1992. — 750 p.
7. Ruedi T. P. AO Principles of Fracture Management / T. P. Ruedi, W. M. Murphy. — New York: Thieme, 2000. — 549 p.
8. Ницаль Н. Выбор тактики лечения и реабилитации больных с переломами дистального эпиметафиза костей голени: автореф. дис. ... канд. мед. наук: 14.00.22 — Травматология и ортопедия / Н. Ницаль. — Ростов-на-Дону, 2004. — 16 с.
9. Дифференцированный подход к открытой и закрытой репозиции при лечении закрытых внутрисуставных переломов коленного и голеностопного суставов методом чрескостного остеосинтеза / О. И. Рыбачук, В. Ю. Черныш, А. Я. Лобко [и др.] // Вісник ортопедії, травматології та протезування. — 2001. — № 3. — С. 41–44.
10. Джавад Али. Лечение оскольчатых переломов дистального метаэпифиза большеберцовой кости: автореф. дис. ... канд. мед. наук: 14.01.15 — Травматология и ортопедия / Джавад Али. — Нижний Новгород, 2010 — 19 с.
11. Бець Г. В. Передопераційне планування та використання малотравматичної хірургічної техніки при переломах pilon / Г. В. Бець, І. В. Стойко, І. Г. Бець // Ортопедия, травматология и протезирование. — 2013. — № 4 (593) — С. 30–34, doi: <http://dx.doi.org/10.15674/0030-59872013430-34>.
12. Стойко І. В. Аналіз напружено-деформованого стану дистального відділу гомілки і стопи при пошкодженнях pilon в умовах зовнішньої фіксації за допомогою стрижневих апаратів / І. В. Стойко, В. Г. Бець, М. Ю. Карпінський // Травма. — 2014. — Том 15, № 1. — С. 41–49.
13. Дослідження механічних властивостей матеріалів для функціональної стабілізації при переломах pilon / І. В. Стойко, Г. В. Бець, І. Г. Бець, М. Ю. Карпінський // Клінічна хірургія. — 2014. — № 2. — С. 45–48.
14. Стойко І. В. Механічні властивості системи «гомілка-фіксуєча пов'язка при переломах дистальних метаепіфізів кісток гомілки (pilon) / І. В. Стойко, І. А. Субота, І. Г. Бець // Ортопедия, травматология и протезирование. — 2014. — № 2 (595). — С. 88–93, doi: <http://dx.doi.org/10.15674/0030-59872014288-93>.

<http://dx.doi.org/10.15674/0030-59872015226-29>

Статья поступила в редакцию 16.03.2015

SURGICAL AND FUNCTIONAL REMODELING OF THE TIBIAL ARTICULAR SURFACE IN CASES OF PILON FRACTURES

I. G. Bets¹, I. V. Stoyko²

¹ SI «Sytenko Institute of Spine and Joint Pathology National Academy of Medical Science of Ukraine», Kharkiv

² CHI «Kharkiv City Multidisciplinary Hospital № 18». Ukraine